The Journal of Turkish Spinal Surgery 2008; 19 (3): 173-183

ORJİNAL ÇALIŞMA / *ORIGINAL ARTICLE*

MİKST TİP KONJENİTAL SKOLYOZDA POSTERİOR FÜZYON VE POSTERİOR ENSTRÜMANTASYON SONUÇLARININ DEĞERLENDİRİLMESİ

THE EVALUATION OF THE RESULTS OF MIXED TYPE CONGENITAL SCOLIOSIS PATIENTS TREATED WITH POSTERIOR FUSION AND POSTERIOR INSTRUMENTATION

Alper KAYA*, İ. Teoman BENLİ, Berk GÜÇLÜ***

ÖZET:

Amaç: *Sendromik ve mikst tip konjenital skolyoza sahip hastalara uygulanan insitu füzyon ve posterior enstrümantasyon sonuçlarını değerlendirmek.*

Yöntem : *Minimum 2 yıl takip süresine (Ortalama 44.1 ± 14.1 ay) ve 12.8 ± 3.4 (8-15) yaş ortalamasına sahip 21 konjenital skolyozlu hasta çalışmaya dahil edildi. Klinik, radyolojik ve MR incelemeleri yapılan hastalar, Winter'ın önerdiği şekilde sınıflandırıldı. Hastaların tamamı mikst tip deformiteye sahip olup bunlardan 9'u sendromik tipte deformiteye sahiptiler. Hastaların tamamına posterior füzyon ve posterior enstrümantasyonla translasyon ile korreksiyon uygulandı. Hastaların eğilme grafilerindeki düzelmeye göre % 20'den az düzelenler (Rijit) ve % 20 – 50 arası düzenler (Orta derecede rijit) olmak üzere ve 8-10 yaş arası (preadölesan) ve 11-15 yaş arası (adölesan) olmak üzere gruplara ayrıldı. Bu gruplardaki frontal plandaki düzelme oranları mukayese edildi. Ayrıca tüm seride ve bu gruplarda son kontrollerdeki klinik durum ve tedaviden tatmin düzeyleri SRS-22 skoruyla değerlendirildi.*

Bulgular: *21 hastada 33 adet formasyon kusuru, 21 adet segmentasyon kusuru mevcuttu. Hastaların 9'uda Klippel – Feil sendromu, 1'inde gelişimsel kalça çıkığı, 4'ünde tarsal koalisyon, 1'inde çoklu kaburga deformitesi, 2'sinde vertikal talus, 2'sinde kalp kapak anomalisi, birinde renal ektazi ve birinde de hidrosefali eşlik etmekte idi. Posterior enstrümantasyonla, translasyon yapılan hastalarda ortalama % 25.5 ± 11.4 korreksiyon sağlandığı belirlendi. Orta ciddilikteki eğriliklerde ve hasta preadölesan dönemde ise korreksiyon oranlarının daha yüksek olduğu belirlendi (Ortalama % 39.4 ± 8.1). Tüm hastalar dahil edildiğinde SRS-22 total skorunun ortalama 4.1 ± 1.1 olduğu, tüm gruplar için tedaviden tatmin düzeyinin 4 ve üstü olduğu belirlendi.*

Sonuç: *Bu çalışmanın verileri ışığı altında, hızlı progresyon gösteren mikst tip konjenital skolyoza sahip preadölesan hastalarda eğriliğin rijiditesine bakılmaksızın, posterior enstrümantasyonla translasyon ve posterior füzyonun tatmin edici klinik sonuçlar sağlanmasında yararlı olduğu fikri elde edildi.*

Anahtar Kelimeler: *Konjenital skolyoz, mikst tip konjenital skolyoz, sendromik konjenital skolyoz, posterior enstrümantasyon, insitu füzyon.*

Kanıt Düzeyi: *Retrospektif Klinik Çalışma, Düzey III*

(*) Yrd. Doç. Dr., Ortopedi ve Travmatoloji Uzmanı,
(**) Prof. Dr., Ortopedi ve Travmatoloji Uzmanı,

SUMMARY:

Aim: *The aim of the study is to evaluate the results of posterior fusion and posterior instrumentation with translation in syndromic and mixed type congenital scoliosis patients.*

Patients and Method: *21 scoliosis patients average age 12.8 ± 3.4 (8-15) years who have at least 2 years (average 44.1±14.1 months) follow-up period included the study. Clinical, radiological and magnetic resonance imaging evaluation were performed and patients classified according to Winter's classification. All of the patients had mixed type deformity and 9 of them had syndromic type deformity. Deformities were corrected with posterior fusion and posterior instrumentation with translation in all of the patients. Patients were divided into groups according to the correction in their bending radiographies and ages; as correction was smaller than 20 % (rigid) and between 20 and 50 %, and patients were between 8 and 10 years old (preadolescent) and between 11 and 15 years old (adolescent). The frontal correction rated were compared in these groups and additionally clinical status and patients'satisfaction rates from treatment were determined with SRS-22 scores at last follow-ups.*

Results: *There were 33 formation defect and 21 segmentation defect in 21 patients. There were 9 Klippel-Feil syndrome, 1 developmental hip dysplasia, 4 tarsal coalition, 1 multipl rib deformity, 2 vertical talus, 2 heart valve anomaly, 1 renal ectasia and 1 hydrocephaly associated in these patients. It was shown that there was average 25.5 ± 11.4% correction obtained in the patients that performed posterior instrumentation with translation. In moderate curves and preadolescent patients it was shown that the correction rates were higher (average 39.5 ± 8.1 %). It is identified that in all groups total score of SRS-22 was average 4.1 ± 1.1, and the satisfaction rates from treatment was 4 or more.*

Conclusion: *According to the datas of this study, it is thought that satisfactory results can be obtained with posterior instrumentation with translation and posterior fusion, regardless of the rigidity of the curves in preadolescent mixt type congenital scoliosis patients that show rapid progression.*

Key words: *Congenital scoliosis, mixed type congenital scoliosis, syndromic congenital scoliosis, posterior instrumentation, insitu fusion.*

Level of Evidence: *Retrospective Clinical Study, Level III*

GİRİŞ:

Mikst tip konjenital skolyoz vakalarının büyük çoğunluğu sendromik tipte omurga deformiteleridir [27]. Genellikle eşlik eden kalp, böbrek ve kas iskelet sistemi deformiteleri hastaların tedavilerini güçleştirmektedir. Ayrıca deformiteler çok erken yaşlarda tanınmalarına karşın, hızlı ilerleme potansiyeline ve az bir kısmının dengeli bir omurga ile sonuçlanan deformiteye sahip olmaları nedeniyle hem kozmetik hem de sistemik ciddi sorunları beraberinde getirmektedirler [14,16].

Klasik olarak konjenital omurga deformiteleri, omurganın formasyonunda veya segmentasyonunda yetmezlik veya her ikisinin birlikte olmasıyla ortaya çıkmaktadır. Deformitenin yer aldığı omurga seviyesi, deformitenin tek taraflı veya çapraz yerleşimi, açılanmanın miktarı ve deformitenin tipi, skolyotik eğriliğin progresyonunu, uygulanması gerekli tedavi seçeneklerini ve hatta tedavinin başarısını etkilemektedir [14,23,27]. Mikst tip deformiteye sahip olan hastalarda, yüksek nörolojik defisit riski nedeniyle korreksiyondan genellikle kaçınılmakta, mümkün olan en küçük yaşta omurganın olduğu pozisyonda dondurulması (insitu füzyon) tercih edilmektedir [5,8,14,25].

Bu çalışmaya, klinik ve radyolojik olarak konjenital skolyoz tanısı alan ve mikst tip konjenital skolyozu olan 21 hasta dahil edilmiştir. Fleksibl (eğilme grafilerinde % 50'den fazla düzelme olan) olmamakla birlikte eğriliklerinde % 20'den fazla düzelme olan orta derecede rijit (11 hasta) ve % 20'den az düzelme olan rijit eğrilikler (10 hasta) şeklinde iki grup oluşturulmuş ve posterior enstrümantasyon ve translasyon ile her iki gruptada intraoperatif nöral monitarizasyon eşliğinde nöral defisit oluşturmadan mümkün olduğunca korreksiyon sağlanmaya çalışılmıştır. Bu hastaların minimum iki yıllık takipleri sonunda klinik ve radyolojik sonuçları değerlendirilmiştir. Ayrıca preadölesan ve adölesan yaş grubundaki hastaların sonuçları karşılaştırılmıştır.

HASTALAR VE METOD:

Bu çalışmada, Aralık 1995 ile Nisan 2006 tarihleri arasında, tamamı bu çalışmanın yazarlarından Dr. Benli tarafından opere edilen 21 konjenital skolyozlu hasta dahil edilmiş ve retrospektif olarak değerlendirilmiştir. Bu hastalardan 15'i SSK Ankara Eğitim Hastanesinde, geri kalan 6'sı Ufuk Üniversitesi Tıp Fakültesi Dr. Rıdvan Ege Hastanesinde opere edilmiştir. Nisan 2008 tarihinde, son kontrolleri yapılan hastaların ortalama takip süreleri 44.1 ± 20.1 ay (24 - 132 ay)'dır. Hastaların ortalama yaşları, 12.8 ± 3.4 (8-15) olup, hastalardan 16'sının kız, 5'inin erkek olduğu belirlenmiştir. Hastaların tamamı daha önce korse ile konservatif veya cerrahi tedavi görmediği öykülerinden anlaşılmıştır.

Hastalar, klinik ve nörolojik olarak ayrıntılı olarak değerlendirilmiş, ek sistemik ve organ anomalilerinin varlığı araştırılmıştır. Radyolojik olarak hastalara, ayakta ön-arka ve yan omurga ve eğilme grafileri dışında, ön-arka pelvis ve iskelet sisteminde şüphelenen diğer bölgelerin grafileri çekilmiştir. Hastaların tamamında, deformitenin olduğu bölgenin kompüterize tomografileri (CT) ve tüm omurga manyetik rezonans (MR) incelemeleri de yapılmıştır. Laboratuvar rutin incelemeleri de yapılan hastalar, ayrıca ilgili diğer bölümlerce de konsülte edilmiştir. Hastaların hiç birisinde diastometamyeli gibi intraspinal bir anamoli olmamasına dikkat edilmiştir.

Hastalar, Winter'in önerdiği sınıflamaya göre sınıflandırılmıştır [27]. Buna göre

vertebranın tam oluşmadığı veya şekil bozukluğu olan hastalar, formasyon (şekillenme) bozukluğu (Tip – 1) olarak, omurlar arası ansegmente bar veya vertebral yapılarda bir veya birden fazla kaynaşmanın olduğu hastalar segmentasyon (ayrılma) bozukluğu (Tip – 2) olarak gruplandırılmıştır. Birden fazla seviyede hem formasyon, hem de segmentasyon bozukluğu olan, Klippel-Feil sendromu gibi bir sendromun parçası olan, kaburga anomalileri ve diğer iskelet sistemi deformiteleri eşlik eden hastalar ise mikst tip (Tip – 3) olarak sınıflandırılmıştır [14].

Hastaların 9'unda Klippel – Feil sendromu, 1'inde gelişimsel kalça çıkığı, 4'ünde Tarsal koalisyon, 1'inde çoklu kaburga deformitesi, 2'sinde vertikal talus, 2'sinde kalp kapak anomalisi, birinde renal ektazi ve birinde de hidrosefali eşlik etmekte idi. Klippel Feil Sendromu olan 9 hastada, tipik olarak segmentasyon kusuruna bağlı ciddi skolyoz, belirgin yüz asimetrisi, pterigium colli, bilateral pes planovalgus eşlik ediyordu. Bu 9 hastadan 3'ünde rijit skolyotik eğrilik servikotorasik bölgede, diğer 6'sında üst torakal bölgede yer alıyordu.

Winter'ın mikst tip konjenital skolyozlu hastalar için önerdiği izlem prosedürü takip edilmiş ve hızlı progresyonu saptanan, nörolojik ve klinik yakınmaları olan hastalarda ve körv progresyonunu kontrol altına almak amacıyla, cerrahi girişim düşünülmüştür [3].

8-10 yaş arası preadölesan dönemde olan 10 hasta ve 11-15 yaş arası adölesan dönemde 11 hasta olduğu belirlenmiştir. Her iki gruptaki hastaların tamamında eğilme grafilerinde majör eğriliklerinde % 50'den fazla düzelme olmadığı ve rijit eğriliklere sahip olduğu saptanmıştır. Hastalar eğilme grafilerindeki düzelme oranlarına göre iki gruba ayrılmış, majör eğriliklerinde % 20 – 50 arası düzelme olan hastalar "Orta Derecede Rijit Eğrilikler" ve % 20'den az düzelme olan hastalar ise "Rijit Eğrilikler" olarak sınıflandırılmıştır.

Hastaların tamamında posterior girişim uygulanmıştır. 6 hastada pediatrik Texas Scottish Rite Hospital (TSRH) sistemi ve 2'sinde pediatrik Cotrel – Dubousset (CD) enstrümantasyonu, 4'ünde TSRH, 3'ünde ISOLA ve 2'sinde Claris ve 4'ünde Expedium enstrümantasyon sistemleri kullanılmıştır. Hastaların tamamında konkav tarafta sagittal konturlara göre prebend edilmiş rodlara "cantelever" metoduyla çengel ve vidalara rodlar yerleştirilmiştir. Hiçbir hastada distraksiyon yapılmamıştır. Distraksiyon minimal olarak sadece pediküler veya sublaminar çengellerin yerleştirilmesi için kullanıldı. Konveks tarafta ise apikal bölgede kompresyon uygulanmıştır. Hastaların tamamında Transkortikal Manyetik Stimülasyonla Uyarılmış Motor Potansiyeller (TKMMEP) ve Somatosensoriyel Uyarılmış Motor Potansiyeller (SSEP) kombine olarak kaydedilerek, intraoperatif nörolojik monitörizasyon yapılmıştır.

Operasyonların tamamı bu çalışmanın yazarlarından Dr. Benli tarafından yapılmıştır. Ortalama operasyon süresi, 2.2 ± 1.2 saatti. İntraoperatif 'cell saver' cihazı kullanılarak ototransfüzyon uygulanmıştır. Ortalama 790 ± 140 cc kan korunmuş ve ortalama 1.7 ± 1.1 ünite ototransfüzyon yapılmıştır. Dekortikasyonu takiben füzyon için krista iliakadan alınan otogreftler, posteriorda lokal olarak temin edilen otojen greftler yerleştirilmiştir.

Postoperatif hastalar, 1. gün sağa sola çevrilmiş, ikinci gün oturtulmuş, 3. gün yürütülmüştür. 8-10 yaş arası olan 10 hastada 2 ay süreyle vitraten mold Boston cihazı

kullanılmıştır. Geri kalan 11 hastada postoperatif alçı ceket veya cihaz kullanılmamıştır.

Hastalar, 3., 6., 12. aylarda çağrıldıkları rutin kontroller dışında, Nisan 2008 içinde son kontrollerine çağrılarak, klinik ve radyolojik incelemeleri tekrar edilmiştir. Frontal ve sagittal plandaki eğrileri değerlendirilmiştir. Radyolojik olarak konsolidasyonla solid füzyon kitlesi görülen, klinik yakınması ve implant yetmezliği olmayan ve 5˚'den az korreksiyon kaybı olanlarda 'tam füzyon' geliştiği düşünüldü.

Klinik olarak, ağrı yakınması olan, radyolojik olarak konsolidasyonda kesinti izlenen, implant yetmezliği saptanan ve 10˚ üzeri korreksiyon kaybı olan hastalarda, psödoartroz geliştiği sonucuna varılmıştır. Korreksiyon kaybı 5˚ ila 10˚ arasında olan hastalarda ise, bir füzyon kitlesi oluştuğu düşünülerek izleme devam edilmiştir. Nöral ve diğer sistemik komplikasyonlar not edilmiştir.

Son kontrolde hastalara klinik sonuçları değerlendirmek üzere SRS-22 anketi uygulanmıştır. SRS- 22 anketi olarak Alanay ve arkadaşlarının Türkçe'leştirdikleri doğrulamalarını yaptıkları anket kullanılmıştır [(1)]. Mental durum, ağrı, fonksiyon, kişisel görünüm domainleri 5'er ve tedaviden tatmin ise 2 soruyla değerlendirilmiştir. Her soru 5 tam puan üzerinden puanlanıp, ilk 4 domain puanları 5'e, tedaviden tatmin domaini ise 2'ye bölünerek son skorlar tespit edilmiştir. 4 ve üstü puanlar alan hastalarda tatmin edici sonuç elde edildiği öngörülmüştür. İstatistiki değerlendirmede, "SSPS for Windows 11.0" programı kullanılarak, 'eş örneklerin ortalamaları arasındaki anlamlılık testi' uygulanmış, olasılık değeri 0,05 olarak alınmıştır.

SONUÇLAR:

21 hastada 33 adet formasyon kusuru, 21 adet segmentasyon kusuru mevcuttu. Hastaların tamamı dahil edildiğinde, preoperatif, ortalama 60.7˚ ± 22.6˚ olan frontal plandaki eğriliğin, postoperatif ortalama 43.3˚ ± 14.3˚'ye indirildiği ve % 25.5 ± 11.4 korreksiyon sağlandığı belirlenmiştir. Elde edilen korrreksiyonun istatistiki olarak önemli olduğu saptanmıştır (t:-6.7, $p<0.05$). Son kontrolde deformitelerin ortalama 47.6˚ ± 11.3˚'e yükseldiği ve ortalama 4.3˚ ± 3.3˚ korreksiyon kaybı olduğu belirlenmiştir.

Eğilme grafilerinde % 20'den az düzelme olan hastaların (10 hasta) frontal plandaki majör eğriliğin preoperatif ortalama Cobb açısı, 80.1˚ ± 22.7˚ olup, postoperatif % 13.0 ± 5.3 oranında düzelerek, 69.5˚ ± 18.8˚'ye geldiği, elde edilen bu düzelmenin istatistiki olarak anlamlı olduğu belirlenmiştir (t: 8.02, $p<0.05$). Son kontrolde, 2.9˚ ± 11.3˚ korreksiyon kaybı olduğu, korreksiyon oranının % 9.0 ± 4.3'e düştüğü saptanmıştır.

Eğilme grafilerinde, nispeten daha fleksibl olduğu tespit edilen yani % 20 ile % 50 arasında düzelme olan orta ciddilikteki eğriliğe sahip hastalarda (11 hasta) ise, preoperatif frontal plandaki majör eğriliklerin ortalama Cobb açısı, 70.5˚ ± 25.0˚ olup, postoperatif % 39.4 ± 8.1 korreksiyon sağlanarak, 43.4˚ ± 22.9˚'ye geldiği belirlenmiştir. Elde edilen düzelmenin, istatistiki olarak anlamlı olduğu görülmüştür (t : 8.25, $p < 0.05$).

Son kontrolde, 5 (% 45.5) hastada eğriliğin değişmediği ve 6 (% 54.5) hastada ise eğrilikte 5˚ altında hafif bir artış olduğu ve ortalama 3.4˚ ± 2.3˚ korreksiyon kaybı olduğu ve son korreksiyon oranının postoperatif orandan istatistiki olarak farklı olmadığı saptanmıştır (Şekil-1) (t: 3.76, $p > 0.05$).

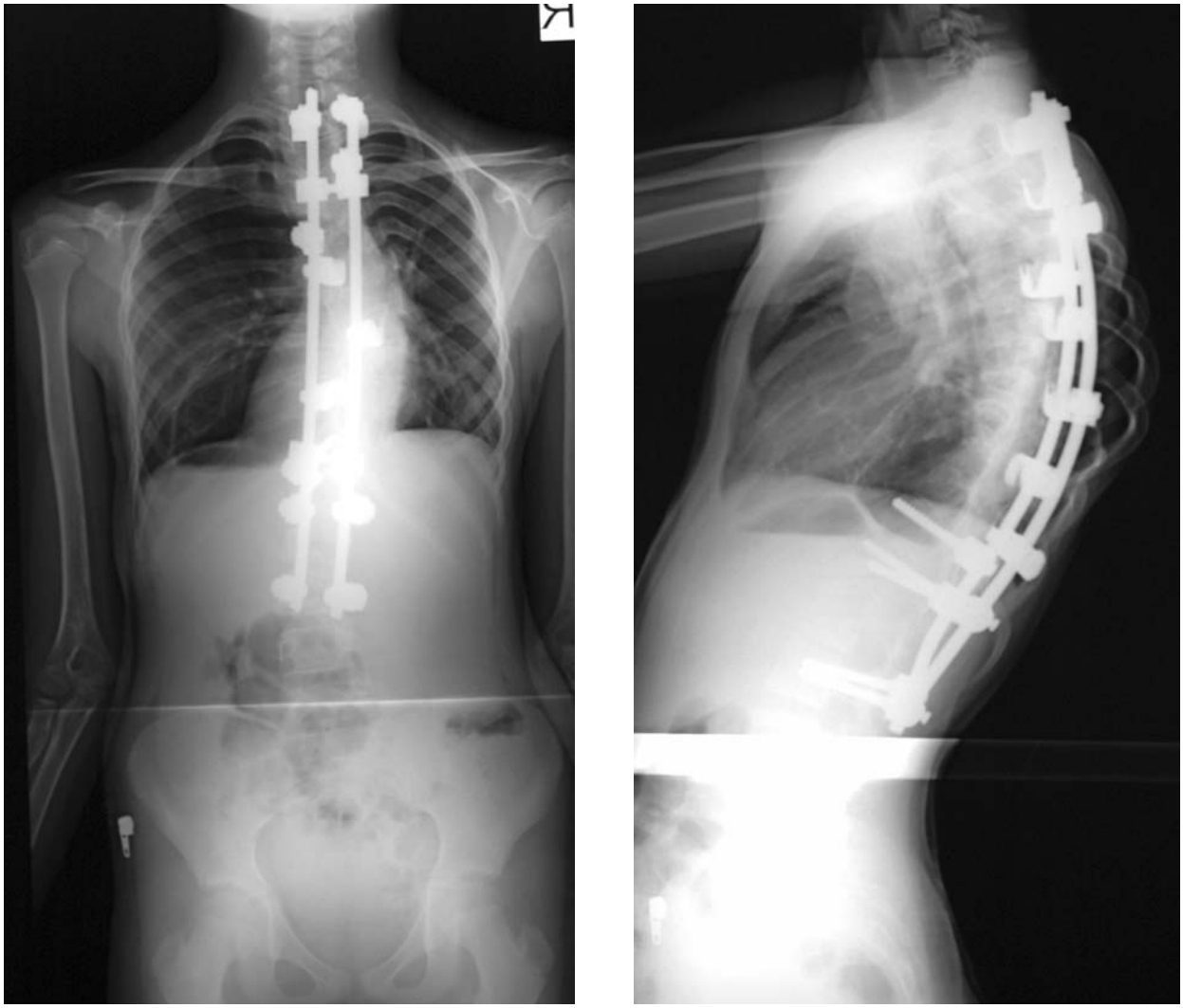

Şekil 1. Hasta B.T., 14 yaşında kız çocuk olup, torakal bölgede miks deformiteye sahipti. Hastanın postoperatif 2. yıl kontrolündeki ön – arka ve yan grafisi izleniyor. Postoperatif % 27.8 korreksiyon sağlanan hastada 4° korreksiyon kaybı mevcuttur.

Orta derecede rijit ve rijit eğriliğe sahip hastalardan oluşan bu iki grup karşılaştırıldığında, postoperatif düzelme oranları açısından iki grup arasında istatistiki olarak bir fark olduğu (t: 4.98, $p < 0.05$) ve orta derecedeki rijit eğriliklerde beklenildiği gibi nispeten daha fazla korreksiyon elde edildiği belirlenmiştir.

Hastalar 8-10 (preadölesan) ve 11-15 (adölesan) yaş arası iki gruba ayrıldıklarında, preadölesan gruptaki 10 hastanın preoperatif ortalama Cobb açısı, 74.7˚±24.7˚ olup, postoperatif % 37.0 ± 9.3 oranında düzelerek, 49.4˚±16.4˚'ye geldiği, elde edilen bu düzelmenin istatistiki olarak anlamlı olduğu belirlenmiştir (t:9.66, $p< 0.05$). Son kontrolde, 3.9˚±8.4˚ korreksiyon kaybı olduğu saptanmıştır. Adölesan gruptaki 11 hastanın preoperatif ortalama Cobb açısı, 77.1˚± 23.9˚ olup, postoperatif % 17.0 ± 9.3 oranında düzelerek, 59.3˚ ± 19.9˚'ye geldiği, elde edilen bu düzelmenin istatistiki olarak anlamlı olduğu

belirlenmiştir (t:3.56, p< 0.05). Son kontrolde, 4.9˚±7.7˚ korreksiyon kaybı olduğu görülmüştür. Bu iki yaş grubunun preoperatif Cobb açı ortalamaları istatistiki olarak benzer olmasına karşın (p<0.05), postoperatif ortalama Cobb açıları ve düzelme yüzdelerinin istatistiki olarak farklı olduğu saptanmıştır (p<0.05). Preadölesan dönemde elde edilen düzelme adölesan gruba nazaran daha yüksek olduğu belirlenmiştir.

Hastaların son kon kontrollerinde, SRS-22 skorları değerlendirilmiş ve tüm hastalar dahil edildiğinde total skorun 4.1 ± 1.1 olduğu, ağrı, mental durum, fonksiyon, görünüm ve tedaviden tatmin domainlerinin sırasıyla ortalama 3.7 ± 1.7, 3.9 ± 1.1, 4.2 ± 1.1, 3.4 ± 0.8 ve 4.4 ± 0.7 olduğu saptanmıştır. Orta dereceli rijit eğriliğe sahip ve preadölesan dönemdeki hastalara sahip SRS-22 skorlarının, rijit eğriliğe sahip ve adölesan gruptaki hastalara nazaran daha yüksek olduğu belirlenmiştir.

KOMPLİKASYONLAR:

Hastaların tamamında, son kontrollerde, radyolojik olarak konsolidasyonun saptandığı, klinik olarak yakınmaları olmadığı belirlendi. Buna göre, hiçbir hastada psödoartroz gelişmediği fikri elde edildi. 9 hastada ise 5˚ ile 10˚ arası korreksiyon kaybı olup, bu hastalarda füzyon kitlesi oluştuğu saptanmış olup, halen bu hastalar takiptedir ve hiç birisinde implant yetmezliğine de rastlanmamıştır. Bu hastalarda psödoartroz gelişmediği düşünülmüştür.

Posterior enstrümantasyon uygulanan 2 hastada yüzeysel, 2 hastada derin enfeksiyona rastlandı. Debridman ve antibiyoterapi ile 3'ü tamamen iyileşti. Bir hasta, 2 kez debride edilmesine karşın, enfeksiyon kontrol altına alınamayınca, postoperatif 8. ayda implantları çıkartıldı. İmplantların çıkartılmasına rağmen son kontrolde 10˚ korreksiyon kaybı olup solid füzyon kitlesinin geliştiği belirlendi. Hiçbir hastada intraoperatif, erken veya geç postoperatif nörolojik defisite ve sistemik komplikasyona rastlanmadı.

TARTIŞMA:

Konjenital skolyoz, İdiopatik skolyoza nazaran oldukça az görülmekle birlikte, daha büyük sorunlarla karşımıza geldiği için omurga cerrahlarını oldukça meşgul etmektedir [14]. Literatürde, hem formasyon hem de segmentasyon kusurlarına sahip hastalarla ilgili tedavi sonuçlarını içeren oldukça fazla yayın vardır [3-7,9-13,15,17-22,24-26,28]. Sadece mikst tip konjenital skolyoz cerrahi tedavisine ait sonuçları içeren literatürde bir yayına rastlanmamaktadır. Bu çalışmada, mikst tip konjenital skolyoza sahip 21 vakaya uygulanan posterior enstrümantasyonla translasyon ile korreksiyon ve posterior füzyon sonuçları gözden geçirilmiştir. Tüm hastalar dahil edildiğinde istatistiki olarak anlamlı bulunan % 25.5 ± 11.4 korreksiyon sağlandığı belirlenmiştir. Minimum 2 yıllık ve ortalama 44.1 ± 20.1 ay (24 - 132 ay) takip edilen hastalarda ortalama 4.3˚ ± 3.3˚ oranında minimal korreksiyon kaybı olduğu saptanmıştır. Bu seride yer alan preadölesan ve adölesan hasta grubunda (ortalama yaş: 12.8 ± 3.4 (8-16)), orta ve rijid eğriliklerde posterior enstrümantasyonla translasyon uygulanarak tatmin edici bir korreksiyon sağlanabildiği fikri elde edilmiştir.

Konjenital skolyozda, % 35 oranında Klippel – Fail sendromu, % 15 intraspinal anomali, % 10 konjenital kalp hastalığı görüldüğü bildirilmiştir [14]. Çalışmamızda ; % 9

kalp kapak anomalisi, % 42 Klippel – Feil sendromuna rastlanmış, bunun yanısıra, hastaların 4'ünde Tarsal koalisyon, birinde multipl kaburga anomalisi, birisinde bilateral DKÇ ve birinde hidrosefali ve bir hastada da renal ektazi olduğu saptanmıştır. Klippel Fail Sendromu olan 9 hastanın 3'ünde rijit skolyotik eğrilik servikotorasik bölgede, diğer 6'sında üst torakal bölgede yer alıyordu.

Konjenital skolyoz tedavisinde, konservatif metodlar, progresyona pek etki göstermezler. Tarihsel olarak alçılama, traksiyon ve elektrik stimülasyonu tedavide denenmiş ancak pek başarılı olmamıştır [14]. İlk vertebra eksizyonu, 1928 yılında Royle tarafından yapılmıştır [9]. 1990 yılında, Bradford ve Boachie – Adjei, 7 tam segmente lomber hemivertebrayı anterior ve posteriordan eksize ettiklerini ve 15˚ daha spontan düzelmenin olduğunu rapor etmişlerdir [3]. İlk hemiepifizyodez uygulaması, 1922'de MacLennon tarafından yapılmıştır. 1953'de Smith ve arkadaşları, büyümeyi "stapling" ile durdular. 1963'de Roaf, unilateral anterior posterior hemiepifizyodezi tanımladı ve hastaların % 60'ında füzyon elde ettiklerini ve en azından 10˚ spontan düzelme olduğunu yayınladılar [9,14,18]. 1981'de ve daha sonra 1988'de Winter ve arkadaşları da aynı yöntemle ilgili deneyimlerini rapor ettiler. 13 hastanın 12'sinde 5˚ veya üzeri spontan düzelme elde ettiklerini ileri sürdüler [24,26].

Konjenital skolyozda, değişik metodların kullanıma girmesine karşın, altın standart posterior füzyondur. 1960'lı yıllardan beri uygulanmaktadır. İlk deneyimlerin sonuçları, progresyonun azalmasına karşın devam ettiğinden ve ilerleyici lordoz gelişimi "crank shaft" fenomeni oluşması nedeniyle, çok yüz güldürücü olmamıştır [14]. 1984'de Winter ve arkadaşları, 290 hastalık serilerinde, 10 hastada 2 yıllık takip sonrasında posterior spinal füzyon ile progresyonun durduğunu saptamışlardır. Posterior enstrümante edilenler hastalarda füzyon ve korreksiyon oranlarının arttığını ileri sürmüşlerdir [5,25].

Thopson ve arkadaşları, anterior - posterior hemiepifizyodez uyguladıkları, 30 hastalık serilerinde, 3 yıllık takip süresinde yılda 3.1˚ spontan düzelme olduğunu ve 23 hastada bu düzelmenin izlendiğini yayınlamışlardır [22]. Marks ve arkadaşları ise hastaların % 97'sinde spontan düzelme olduğunu rapor etmişlerdir. Spontan düzelmenin ise ortalama 6˚ olduğunu bildirmişlerdir [15]. Kieffer, 5 yaş ve altı 6 hastadan 3'ünde hemiepifizyodez etkisi ile, 1 hastada ise füzyon etkisi ile spontan düzelme olduğunu saptamışlardır [10].

Hamzaoğlu ve arkadaşları, 7 hastanın 21.6 aylık takip sonrasında 18˚lik bir düzelme olduğunu rapor etmişlerdir [6]. Michele ve Krueger, transpediküler yolla hemiepifizyodezi, ilk kez, 1949 yılında tanımladılar. Graziano ve Lindseth, ilk sonuçlarını 1987'de yayınladılar [9,14]. King ve arkadaşları, transpediküler hemiepifizyodez uyguladıkları 9 hastanın, 3.5 yıllık takiplerinde, 10˚'den fazla spontan korreksiyon olduğunu bildirdiler [11]. Keller ve arkadaşları, hastaların % 37'sinde, eğrilikte spontan korreksiyon olurken, % 42'sinde eğriliklerde değişme olmadığını saptamışlardır [9].

Tek kilitlememiş ve tam ayrılmış hemivertebra (Tip I-A)'da uzun yıllardır hemivertebranın total eksizyonu uygulanmaktadır [10-11,24-26]. Benli ve arkadaşları, 2006 yılında Tip I-A formasyon kusursu olan 26 hastaya uygulanan Anterior – Posterior total hemivertebra eksizyonu ve anterior veya posterior enstrümantasyonla yüksek korreksiyon oranları elde ettiklerini, uygulamanın preadölesan ve adölesan dönemde daha güvenli uygulandığını rapor etmişlerdir [2].

Literatürde, konjenital skolyozun cerrahi tedavisi için en çok uygulanan posterior füzyon ile, % 10 – 30 civarında korreksiyon sağlandığına dair yayınlar mevcuttur [14]. Korreksiyon ve füzyon oranları, enstrümantasyon kullanılmasıyla arttığı tespit edilmiştir [5,22,25-26]. Winter, "crank shaft" fenomeninin önlenmesi için anterior ve posterior kombine füzyonun özellikle infantil ve juvenil hastalarda, gerekli olduğunu ileri sürmüştür [25,27]. Terek ve arkadaşları, bu fenomenin, kombine füzyonla tamamen önlendiğini rapor etmişlerdir [21]. McMaster ve arkadaşları, 43 hastalık serilerindeki rijid eğriliğe sahip 10 hastada insitu posterior füzyon uygulamışlar, eğrilikleri ortalama 88˚'den 70˚'ye indirmişlerdir. McMaster, ciddi ve rijid eğriliklerde korreksiyon fazla sağlanamamakla birlikte, füzyonun görüldüğü anda yapılması gerektiğini ileri sürmüştür [17]. Lubicky, hafif ve orta ciddilikteki eğriliklerde, enstrümantasyonla korreksiyon olanağının olduğunu ileri sürmektedir [14].

Literatürde mist tip konjenital skolyozla ilgili yerleşik bir kanı ve tedavi algoritması maalesef bulunmamaktadır. Winter, kendi serisinde mikst tip konjenital eğriliğe sahip olan hastalarda, 3 ayrı patern görüldüğünü rapor etmiştir [23]. Hasta omurganın bir segmentinde çoklu anomalilerle geldiğinde, hemivertebra, füzyone olan barlar ve kot anomalileri eşlik edebilir. Ancak bu segmentte küçük bir eğrilik varolabilir. Winter'a göre; anomaliler dengeli bir gövdeye neden oluyorsa eğrilik ciddi bir kozmetik maluliyet yaratmaz. Bu tür hastalarda tek sorun, o segment vertebrada beklenen büyüme gecikmesi ve hastanın boyunun nispeten kısa kalması olacaktır. Bu nedenle, kesin tedavi edici karar öncesinde Winter'in "Kontrollü İzlem" süreci oldukça önem kazanmaktadır.

Winter, Twin Cities Omurga Merkezi'ndeki hasta takiplerinde, doğal seyri de perspektife dahil etmiştir. Bu hastaların % 25'inde ilerleme olmadığı, % 25'inde ise hafif ilerleme olduğu (30˚ altında) ve % 50'sinde ise anlamlı ilerleme olduğu (30˚ üzerinde) belirlenmiştir [27]. Çalışmamızda da tek ve biricik cerrahi endikasyon, bu nedenle hastaların minimum iki yıllık izlemleri sonunda saptanan hızlı progresyon, ciddi ağrı ve nöral yakınmalar olmuştur. Çalışmamızda temel aldığımız ikinci endikasyon ise gövde dengesinin giderek bozulmasıdır.

MacMaster'ın çalışmalarında ise mikst tip eğriliğe sahip hastaların küçük bir kısmının cerrahi tedavi gerektirmeksizin erişkin yaşa geldiği belirtilmektedir [16]. MacMaster'a göre; özellikle sendromik tipte olanlarda ilerleme preadölesan dönemde oldukça hızlı olmakta ve adölesan dönemde yüksek dereceli ve bilhassa servikotorasik yerleşimli eğriliklerin cerrahi tedavisi için çoğunlukla geç kalınmaktadır. Bu dönemde yapılan cerrahi girişimler hem çok risklidir, hem de düzelme oranları oldukça düşüktür. Çalışmamızda 3. jenerasyon posterior enstrümantasyon sistemleri ile translasyon uygulanarak eğrilikler mümkün olduğunca düzeltilmeye çalışılmıştır. Eğilme grafilerinde % 20–50 arası düzelme olan eğriliklerde elde edilen düzelme daha rijid eğriliklere nazaran beklenildiği gibi daha fazla olmuştur. Ayrıca 8-10 yaş arası preadölesan dönemde elde edilen düzelme, 11-15 yaş arası adölesan dönemdeki hastalarda elde edilen düzelmeden fazla olduğu belirlenmiştir. Bu sonuç, MacMaster'ın adölesan döneme giren hastalarda eğriliklerin gelişen yumuşak doku ve kemik değişiklikleri ile daha rijid eğrilikler haline geldiği saptamasını doğrular niteliktedir [16].

Bu çalışmada ayrıca hastaların son kontrollerinde SRS-22 anketiyle klinik durumları ve tedaviden tatmin düzeyleri gözden geçirilmiştir. Buna göre; tüm hastalar dahil edildiğinde total skorun ortalama 4.1 ± 1.1 olduğu, mental durum, görünüm, fiziksel aktivite, ağrı skorlarının tüm hastalarda 3 ve üzeri olduğu, tedaviden tatmin skorlarının ise 4'ün üzerinde olduğu belirlenmiştir. Bunda özellikle eğriliklerinde ortaya çıkan bir miktar düzelme ile gövde dengelerinin nispeten düzelmesinin rol oynadığı düşünülmüştür.

Konjenital skolyozda, enstrümantasyonsuz posterior füzyon uygulamalarda, % 20 gibi yüksek psödoartroz oranları görülmüştür [16]. İmplant kullanımıyla, psödoartroz oranlarının sıfıra indirilebileceği bildirilmektedir [14]. Çalışmamızda da, hiçbir hastada, psödoartroza rastlanmamış, ancak bazı hastalar gecikmiş füzyon oluşumu gözlenmiştir. Nörolojik defisit riski, her rijit skolyozda olduğu gibi, konjenital skolyozda da fazladır ve literatürde % 1 ile % 10 arası nörolojik defisit oranları yer almaktadır [14,16,23,27]. Çalışmamızda da, hiçbir hastada, nörolojik defisitle karşılaşılmamıştır. Bunda, intraoperatif nörolojik monitörizasyon kullanılmasının rol oynadığı düşünülmüştür. Ayrıca serimizde implant yetmezliği ve erken veya geç diğer sistemik komplikasyonlara rastlanmamıştır. İki hastada yüzeysel, 2 hastada derin enfeksiyon gelişmiş, 3'ünde enfeksiyon implantlar çıkartılmadan debridman ve kemoterapi ile eradike edilmiştir. Sadece bir hastada postoperatif 8. ayda implantların çıkartılması, enfeksiyonun kontrol altına alınması için gerekli olmuştur.

Bu çalışmanın verileri ışığı altında, hızlı progresyon gösteren mikst tip konjenital skolyoza sahip preadölesan hastalarda eğriliğin rijiditesine bakılmaksızın, posterior enstrümantasyonla translasyon ve posterior füzyonun tatmin edici klinik sonuçlar elde sağlanmasında yararlı olduğu fikri elde edilmiştir.

KAYNAKLAR

1. Alanay A, Cil A, Berk H, Acaroğlu RA, Yazıcı M, Akcalı O, Kosay C, Genc Y, Surat A. Reliability and validity of adapted Turkish version of Scoliosis Research Society-22 (SRS-22) questionnaire. *Spine* 2005; 30 (21): 2464-2468.
2. Benli İT, Aydın E, Alanay A, Üzümcügil O, Büyükgüllü O, Kış M. Results of complete hemivertebra excision followed by circumferential fusion and anterior or posterior instrumentation in patients with type-IA formation defect. *Eur Spine J* 2006; 15 (8): 1219-1229.
3. Bradford DS, Boachie – Adjei O. One stage anterior and posterior hemivertebral resection and arthrodesis for congenital scoliosis. *J Bone Joint Surg* 1990 ; 72 – A : 536 – 540.
4. Deviren V, Bevren S, Smith JA et a. Excision of hemivertebrae in the management of congenital scoliosis involving the thoracic and thoracolumbar spine. *J Bone Joint Surg* 2001 ; 83 – B : 496 – 500.
5. Hall JE, Herndon WA, Levine CR. Surgical treatment of congenital scoliosis with or without Harrington instrumentation. *J Bone Joint Surg* 1981 ; 63 – A : 608 – 619.
6. Hamzaoğlu A, Şar C, Domaniç Ü, Kılıçoğlu Ö. Anterior – posterior convex hemiepiphysiodesis in the surgical treatment of congenital scoliosis. *J Turk Spinal Surg* 1993 ; 4 : 142 – 144.
7. Holte DC, Winter RB, Lonstein JE, Denis F. Excision of hemivertebrae and wedge resection in the treatment of congenital scoliosis. *J Bone Joint Surg* 1995 ; 77 – A : 159 – 171.
8. Jashwhich D, Ali RM, Patel TC, Green DW. Congenital scoliosis. *Curr Opin Pediatr* 2001; 12 : 61 – 66.
9. Keller PM, Lindseth RE, DeRosa GP. Progressive congenital scoliosis treatment using a transpedicular anterior and posterior convex hemiepiphysiodesis and hemiarthrodesis. A preliminary report. *Spine* 1994 ; 19 : 1933 – 1939.
10. Kieffer J., Dubousset J. Combined anterior and posterior convex epiphysiodesis for progressive congenital scoliosis in children aged < or = 5 years. E*ur Spine J* 1994 ; 3 : 120 – 125.

11. King AG, MacEwen GD, Bose WJ. Transpedicular convex anterior hemiepihysiodesis and posterior arthrodesis for progressive congenital scoliosis. *Spine* 1992; 17 : S291 – S294.
12. King JD, Lowery GL. Results of lumbar hemivertebral excision for congenital scoliosis. *Spine* 1991 ; 16 : 778 – 782.
13. Lazar RD, Hall JE. Simultaneous anterior and posterior hemivertebra excission. *Clin Orthop* 1999 ; 364 : 76 – 84.
14. Lubicky JP. Congenital scoliosis. In: *The Textbook of Spinal Surgery.* 2nd Ed., Bridwell K, DeWald RL (Eds.), Lippincott – Raven Publishers, Philadelphia, 1997 ; p : 345 – 364.
15. Marks DS, Sayampanathan SR, Thompson AG, Piggott H. Long – term results of convex epiphysiodesis for congenital scoliosis. *Eur Spine J* 1995 ; 4 : 296 – 301.
16. McMaster MJ, Ohtsuka K. The natural history of congenital scoliosis. *J Bone Joint* Surg 1949 ; 64 – A : 1128 – 1147.
17. McMaster MJ. Congenital scoliosis caused by unilateral segmentation with contralateral hemivertebra. *Spine* 1998 ; 23 : 998 – 1005.
18. Roaf R. The treatment of progressive scoliosis by unilateral growth arrest. *J Bone Joint* Surg 1963 ; 45 – B : 637 – 651.
19. Shahaherajhi GH, Holshim H. Patterns and progression in congenital scoliosis. *J Pediatr Orthop* 1999 ; 19 : 766 – 75.
20. Shono Y, Abumi K, Kaneda K. One – stage posterior hemivertebra resection and correction using segmental posterior instrumentation. *Spine* 2001 ; 26 : 752 – 757.
21. Terek RM, Wehner J, Lubicky JP. Crankshaft phenomenon in congenital scoliosis: a preliminary report. *J Pediatr Orthop* 1991 ; 11 : 527 – 532.
22. Thompson AG, Marks DS, Sayampanathan SR, Piggott H. Long – term results of combined anterior and posterior convex epiphysiodesis for congenital scoliosis due to hemivertebrae. *Spine* 1995 ; 20 : 1380 – 1385.
23. Winter RB, Moe JH, Eilers VE. Congenital scoliosis – A study of two hundred thirty – four patients treated and un-treated. Part I : natural history. *J Bone Joint* Surg , 1968 ; 50 – A : 1 – 15.
24. Winter RB. Convex anterior and posterior hemiarthrodesis and hemiepiphysiodesis in young children with progressive congenital scoliosis. *J Pediatr Orthop* 1981 ; 1 : 361 – 366.
25. Winter RB, Moe JH, Lonstein JE. Posterior spinal arthrodesis for congenital scoliosis. An analysis of the cases of two hundred and ninety patients five to nineteen years old. *J Bone Joint Surg* 1984; 66 – A : 1188 – 1197.
26. Winter RB, Lonstein JE, Denis F, Sta – Ana de la Rosa H. Convex growth arrest for progressive congenital scoliosis due to hemivertebrae. *J Pediatr Orthop* 1988 ; 8 : 633 – 638.
27. Winter RB. Congenital scoliosis. *Orthop Clin North Am* 1988 ; 19 : 395 – 408.
28. Winter RB, Lonstein JE. Congenital scoliosis with posterior spinal arthrodesis T2 – L3 at age 3 years with 41 – year follow up. *A case report. Spine* 1999 ; 24 : 194 – 197.

The Journal of Turkish Spinal Surgery 2008; 19 (3): 185-203

ORJİNAL ÇALIŞMA / *ORIGINAL ARTICLE*

MİNİMUM 5 YILLIK TAKİBE SAHİP TAM HEMİVERTEBREKTOMİ VE SİRKÜMFERENSİYAL FÜZYONU TAKİBEN ANTERİOR VEYA POSTERİOR ENSTRÜMANTASYON UYGULANAN TAM SEGMENTE KİLİTLENMEMİŞ HEMİVERTEBRALI HASTALARDA GÖVDE DENGESİ ANALİZİ VE SRS-22 ANKET SONUÇLARININ DEĞERLENDİRİLMESİ

THE EVALUATION OF THE FIVE YEARS FOLLOW-UP RESULTS OF BODY BALANCE ANALYSIS AND SRS-22 QUESTIONAIRE OF THE PATIENTS WITH FULLY SEGMENTED HEMIVERTEBRAE TREATED WITH ANTERIOR OR POSTERIOR INSTRUMENTATION AFTER TOTAL HEMIVERTEBRECTOMY AND CIRCUMFERENTIAL FUSION

Berk GÜÇLÜ*, İ. Teoman BENLİ, Alper KAYA*, Murat KÖKEN*****

ÖZET:

Amaç : *Hemivertebrektomi uygulanan tam segmente ve kilitlenmemiş hemivertebraya bağlı konjenital skolyozu olan hastaların minimum 5 yıllık sonuçlarının değerlendirilmesi*

Hastalar ve Metot : *Ortalama yaşları 12.3 ± 1.6 ve ortalama takip süresi 102.6 ± 20.5 ay olan 20 tam ayrılmış kilitlenmemiş hemivertebrası olan hasta retrospektif olarak değerlendirilmiştir. 9 hastada önce posteriordan daha sonra anteriordan hemivertebrektomi yapılmış, anterior enstrümantasyonla oluşan defekte kompresyon uygulanarak korreksiyon uygulandıktan sonra sirkümferensiyal füzyon yapılmıştır. Geri kalan 11 hastada ise önce anteriordan, daha sonra posteriordan hemivertebrektomi uygulanmış, daha sonra da posterior enstrümantasyon ve füzyon uygulanmıştır. Hastaların frontal plandaki eğrilikleri ve sagittal konturları, preoperatif, postoperatif ve final değerleri ölçülerek mukayese edilmiştir. Gövde dengesi analizi için "Yana Gövde Kayması" (Lateral Trunk Shift - LT) ve "Başın Kayması" (Shift of Head - SH) değerleri belirlenerek, vertebral ünite (VU) cinsinden ifade edilmiştir. Son kontrolde klinik değerlendirme için SRS-22 anketi kullanılmıştır.*

Bulgular: *Tüm hastalar dahil edildiğinde preoperatif ortalama Cobb açısı 46.2˚ ± 12.4˚ olup, postoperatif ortalama 17.2˚ ± 7.9˚ 'ye inmiş ve ortalama % 63.8 ± 12.3 korreksiyon sağlandığı belirlenmiştir (p<0.05). Son kontrolde final korreksiyon oranı ortalama % 60.5 ± 11. olup, ortalama 2.8˚ ± 1.8˚ korreksiyon kaybı olduğu belirlenmiştir. Posterior ve anterior enstrümantasyon gruplarında eğriliklerin Cobb açılarındaki postoperatif ve son kontroldeki düzelme yüzdeleri açısından istatistiki bir fark olmadığı saptanmıştır (p > 0.05). Her iki grupta da frontal planda minimal korreksiyon kayıpları*

(*) *Yard. Doç. Dr., Ortopedi ve Travmatoloji Uzmanı, Ufuk Üniversitesi Tıp Fakültesi, Ortopedi ve Travmatoloji Anabilim Dalı, Ankara.*
(**) Prof. Dr. Ortopedi ve Travmatoloji Uzmanı, Ufuk Üniversitesi Tıp Fakültesi, Ortopedi ve Travmatoloji Anabilim Dalı, Ankara.
(***) Araştırma Görevlisi, Ufuk Üniversitesi Tıp Fakültesi, Ortopedi ve Travmatoloji Anabilim Dalı, Ankara.

olduğu, spontan korreksiyon görülmediği belirlenmiştir. Hastaların denge değerleri incelendiğinde preoperative sırasıyla LT ve SH değerlerinin 1.36 ± 0.50 VU ve 1.11 ± 0.34 VU iken, postoperative her iki değerde sırasıyla istatistiki olarak anlamlı olacak şekilde % 66.6 ± 16.8 ve % 66.8 ± 22.1 korreksiyon sağlandığı saptanmıştır (p < 0.05). Preoperatif hiç bir hasta "tam dengeli" (SH: 0 VU) veya "dengeli" (0 VU < SH < 0.5 VU) değil iken, postoperatif hastaların tümü dahil edildiğinde bunlardan 18 (% 90)'inde gövde dengesinin sağlandığı belirlenmiştir. Son kontrolde de bu oranın korunduğu, denge değerlerinde minimal korreksiyon kaybı olduğu saptanmıştır. Hastaların tamamında sirkümferensiyal füzyon temin edildiği saptanmıştır. Son kontrolde yapılan SRS-22 skorları, sırasıyla ağrı, fonksiyon, mental durum, görünüm ve tedaviden tatmin durakları için 4.5 ± 0.4, 4.5 ± 0.5, 4.6 ± 0.4, 4.3 ± 0.4 ve 4.5 ± 0.5 olduğu tespit edilmiştir. Hiçbir hastada nörolojik problemle karşılaşılmamış ve 1 hasta dışında (medikal tedavi ile geçen yara kapanma problemi) lokal ve sistemik erken veya geç komplikasyona rastlanmamıştır.

***Sonuç:** Bu verilerin ışığı altında preadölesan ve adölesan dönemde total hemivertebrektomiyi takiben anterior veya posterior entrümantasyon ile yüksek korrreksiyon ve füzyon oranları sağlanabildiği, gövde dengesinin her iki yöntemle de benzer olarak hastaları büyük kısmında temin edilebildiği ve minimum 5 yıllık takip sonrasında tatmin edici klinik sonuçların alınabildiği fikri elde edilmiştir*

***Anahtar Kelimeler:** Konjenital skolyoz, vertebra formasyon kusuru, hemivertebra, cerrahi tedavi, hemivertebra eksizyonu.*

***Kanıt Düzeyi:** Retrospektif Klinik Çalışma, Düzey III*

SUMMARY:

***Purpose:** The aim of this study is to evaluate the minimal five years results of fully segmented unlocked hemivertebral congenital scoliosis patients who undergone hemivertebrectomy*

***Patients and method:** 20 fully segmented unlocked hemivertebrae patients whose average age was 12.3 ± 1.6 and had mean follow-up time 102.6 ± 20.5 months evaluated retrospectively. We performed posterior and then anterior hemivertebrectomy, circumferential fusion after correction with decompression of the defect caused by anterior instrumentation in 9 patients. Posterior after anterior hemivertebrectomy and posterior fusion were performed in remaining 11 patients. Frontal plan curves and saggittal contours were compared with calculating the preoperative, postoperative and final values. The "Lateral Trunk Shift"- LT and "Shift of Head" - SH values were identified for body equilibrium analyses and signed as vertebral unit (VU). SRS-22 questionarie was used for clinical evaluation at last follow-ups.*

***Results:** When preoperative mean Cobb angle was 46.2˚ ± 12.4˚, it decreased to 17.2˚ ± 7.9˚ with average 63.8 ± 12.3 % correction rate (p < 0.05). Average final correction rate was 60.5 ± 11 % with mean 2.8˚ ± 1.8˚ correction loss. There was not statistically significant difference in postoperative and last Cobb angles in posterior and anterior instrumentation groups (p > 0.05). Minimal correction loss were found and there was not spontaneous correction in both groups. When equilibrium values evaluated the LT and SH values were found 1.36 ± 0.50 VU and 1.11 ± 0.34 VU preoperatively and statistically significant correction was found*

postoperatively as 66.6 ± 16.8 % and 66.8 ± 22.1 %, respectively (p < 0.05). When non of the patients were "fully balanced" (SH: 0 VU) or "balanced" (0 VU < SH < 0.5 VU) preoperatively, the body balance was provided in 18 patients (90.0 %) postoperatively. It was detected that this rate was preserved at last visits and there was minimal correction loss in balance values. Circumferential fusion was detected in all patients. SRS-22 scores were determined 4.5 ± 0.4, 4.5 ± 0.5, 4.6 ± 0.4, 4.3 ± 0.4 and 4.5 ± 0.5 in pain, function, mental status, appearance and satisfaction from treatment, respectively at last follow up visits. There was not any neurological problem and local and systemic early or late complication except one patient who had wound healing problem that treated medically.

Conclusion: *It was concluded that anterior or posterior instrumentation after total hemivertebrectomy had high correction and fusion rates in preadolescent and adolescent patients, body balance can be obtained with both two methods in most of the patients and satisfactory clinical results can be achieved at 5 years follow-up.*

Key words: *Congenital scoliosis, vertebrae formation defect, hemivertebrae, surgical treatment, excision of hemivertebrae*

Level of Evidence: *Retrospective Clinical Study, Level III*

GİRİŞ:

Konjenital skolyozda formasyon kusurları içinde en sık görülen hemivertebradır [23]. Winter'a göre, tam segmente ve kilitlenmemiş hemivertebra, en fazla eğrilik progresyonuna sahip formasyon kusurudur [36]. Tam ayrılmamış hemivertebrada veya çapraz yerleşimli birbirine yakın komşuluktaki tam ayrılmış hemivertebralı hastalarda genellikle eğrilik progresyonu yavaş olup gövde dengesinde belirgin bir bozulma görülmez [23]. Bu hastaların eğrilik progresyonu genellikle insitu füzyon ile başarılı bir şekilde durdurulabilir [37]. Ancak tam ayrılmış ve kilitlenmemiş tek hemivertebralı hastalarda eğilik progresiftir, büyüme ile birlikte gövde dengesizliği kaçınılmaz olarak ortaya çıkar [23,25,36]. Özellikle lumbosakral bileşkede görülen bu tür formasyon kusurları pelvisi de içine alan eğriliklere neden oldukları için pelvik tilt de skolyotik deformiteye eşlik edebilir [23,26,30]. Bu nedenle tam ayrılmış hemivertebralı hastalar görüldükleri anda tedavileri gerekir. Konservatif tedavi genellikle eğriliğe az bir etkide bulunur [23]. Cerrahi olarak hemivertebranın tam olarak çıkartılması, büyüme plakları olan konveks tarafıda hem anteriordan hem de posteriordan büyüme plaklarının harap edilerek füzyon uygulanması, hemivertebranın transpediküler yolla içinin boşaltılarak ezilmesi (egg shell işlemi) uygulanan seçeneklerdir [4-11,13-15,18-22,24,26-29,32-35]. İlk hemivertebra eksizyonu, 1928 yılında Royle tarafından yapılmıştır [23].

Hemivertebrası olan hastalarda hemivertebranın eksizyonu, modern enstrümantasyon sistemlerinin geliştirilmesinden önce, eğriliklerde füzyon etkisi ile progresyonun durdurulması dışında, önemli bir korreksiyon sağlanamaması, buna karşın ciddi nörolojik ve sistemik komplikasyonların görülmesi nedeniyle yaygın kullanım alanı bulamamıştır [16,23,25,36]. Son yıllarda, hemivertebra eksizyonu, Leatherman ve Dickson tarafından tekrar popülarize edilmiştir [22]. Takip eden birçok çalışmada, aynı seansta iki adımda veya eş zamanlı hemivertebranın komplet eksizyonu ile eğrilikte belirgin düzelmenin yanı sıra, spontan korreksiyon olduğu bildirilmiştir [5-6,8-11,20-22,27-28]. 2006 yılında yayınlanan Benli ve arkadaşlarının tam ayrılmış hemivertebrası olan 26 hastaya uygulanan tam hemivertebra eksizyonu, sirkümferensiyal füzyonu takiben uygulanan anterior ve posterior enstürmantasyonun 2 yıllık takip sonuçları karşılaştırılmıştır. İki grup arasında frontal ve sagittal plandaki düzelme açısından bir fark bulunamamıştır. Gövde dengesinin sağlanması açısından da bir fark görülmeyen iki grupta, tam dengeli eğrilik oluşan hasta sayısının nispeten anterior grupta daha fazla olduğu, anterior enstrümantasyon ile posterior enstrümantasyon grubuna nazaran daha az mobil segmentin füzyone edilmesi olanağı sağladığı rapor edilmiştir [5].

Bu çalışmada ise önceki çalışmamızda yer alan aynı grup hastanın 5. yıldaki radyolojik ve klinik sonuçları değerlendirilmiştir. Bu hastaların son kontrolleri Ocak 2008'de yapılmıştır. Bu tarih itibariyle 6 hastanın kontrolden çıktığı görülmüş ve son kontrole gelen anterior enstrümantasyon uygulanan 9, posterior enstrümantasyon uygulanan 11 hastanın gövde dengesi değerleri, frontal ve sagittal plandaki korreksiyon kayıpları ve klinik olarak SRS-22 anketi sonuçları karşılaştırılmıştır. Bu hasta grubunun 10 yıllık takip sonuçlarının karşılaştırılması da bu çalışmanın devamı olarak planlanmıştır.

HASTALAR VE METOD:

Ocak 1990 - Ocak 2002 tarihleri arasında opere 26 tam ayrılmış kilitlenmemiş hemivertebrası olan konjenital skolyozlu hasta Ocak 2008'de kontrole çağrılmış, adresine ulaşılamayan 6 hasta dışında son kontrole gelen 20 hasta, bu çalışmaya dahil edilmiştir.

Hastaların operasyon sırasındaki ortalama yaşları, 12.3 ± 1.6 (9 –15) olup, 11'i erkek, 10'u kızdır.

Hastalar, klinik ve nörolojik olarak ayrıntılı olarak değerlendirilmiş, ek sistemik ve organ anomalilerinin varlığı araştırılmıştır. Radyolojik olarak hastalara, ayakta ön-arka ve yan omurga ve eğilme grafileri dışında, ön-arka pelvis ve iskelet sisteminde şüphelenen diğer bölgelerin grafileri çekilmiştir. Eğriliklerin ölçülmesinde Cobb metodu kullanılmıştır. Frontal planda sekonder eğrilikler ve yan grafilerinde, T2 - T12 ve L1 - L5 arası torakal kifoz ve lomber lordoz açıları yine Cobb yöntemi ile ölçülmüştür. Normal fizyolojik torakal kifoz ve lomber lordoz değerleri olarak sırasıyla 30°-50° ve 40°-60° alınmıştır [(2)]. Sagittal kontur değerleri kifoz için (+) ve lordoz için (-) değerler olarak verilmiştir. Preoperatif, postoperatif ve son kontroldeki değerler ile postoperatif düzelme yüzdesi ile final korreksiyon oranları karşılaştırılmış, postoperatif ve final korreksiyon oranları belirlenmiştir. Hastaların tamamında, deformitenin olduğu bölgenin kompüterize tomografileri (CT) ve tüm omurga manyetik rezonans (MR) incelemeleri de yapılmıştır. Laboratuvar rutin incelemeleri de yapılan hastalar, ayrıca ilgili diğer bölümlerce de konsülte edilmiştir.

Hastalar, Winter'in önerdiği sınıflamaya göre sınıflandırılmıştır [(23,26)]. Buna göre vertebranın tam oluşmadığı veya şekil bozukluğu olan hastalar, formasyon (şekillenme) bozukluğu (Tip - 1) olarak, omurlar arası ansegmente bar veya vertebral yapılarda bir veya birden fazla kaynaşmanın olduğu hastalar segmentasyon (ayrılma) bozukluğu (Tip - 2) olarak gruplandırılmıştır. Birden fazla seviyede hem formasyon, hem de segmentasyon bozukluğu olan, Klippel-Feil sendromu gibi bir sendromun parçası olan, kaburga anomalileri ve diğer iskelet sistemi deformiteleri eşlik eden hastalar ise miks tip (Tip - 3) olarak sınıflandırılmıştır [(23)]. Formasyon kusuru olan (Tip - 1) hastalar, Lubicky'nin önerdiği tarzda kilitlenmemiş tamamen ayrılmış hemivertebra (unincarcareted fully segmented hemivertebra) (Tip - 1A), kilitlenmiş ayrılmış hemivertebra (incarcareted segmented hemivertebra) (Tip - 1B), inkarsere kısmen segmente hemivertebra (Tip - 1C) ve hemimetamerik kayma (Tip - 1D) şeklinde sınıflandırılmıştır (Şekil-1) [(23)]. Radyolojik inceleme sonrasında, Tip - IA formasyon kusuru olan 20 hastada, ek bir kas - iskelet sistemi veya sistemik konjenital deformiteye rastlanmamıştır. Hastalarda hemivertebra deformitelerinin, 4 (% 20) hastada torakal bölgede, 6 (% 30) hastada, torakolomber bileşke bölgesinde (T11-12 ve T12 - L1 arasında) ve geri kalan 10 (% 50) hastada ise lomber bölgede (L1-2, L2-3, L3-4 arasında) yer aldığı tespit edilmiştir.

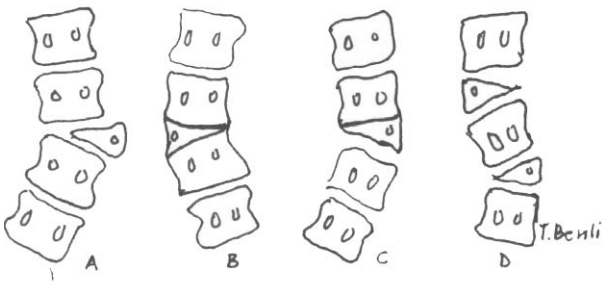

Şekil 1. Formasyon yetmezliği sınıflaması : A - kilitlenmemiş tamamen ayrılmış hemivertebra (unincarcareted fully segmented hemivertebra) (Tip - 1A), B - kilitlenmiş ayrılmış hemivertebra (incarcareted segmented hemivertebra) (Tip - 1B), C - inkarsere kısmen segmente hemivertebra (Tip -1C) ve D - Hemimetamerik kayma (Tip - 1D) [(23)]

Bu çalışmaya kilitlenmemiş tam segmente hemivertebrası olan, yani Tip - 1A hastalar dahil edilmiştir. Lubicky'ye göre hemivertebra eksizyonu için en önemli endikasyon progresyon varlığıdır [(23)]. Bu çalışmada da takiplerde hızlı progresyon saptanan, nörolojik ve klinik yakınmaları olan, progresyonu kontrol altına

almak ve korreksiyonu sağlamak için cerrahi girişim planlanmıştır.

Hastalardan 9'una önce posterior girişimle yaklaşılmış, posteriordaki hemivertebra segmenti eksize edilmiş, posterior füzyonu takiben aynı seansta, anterior yaklaşımla hemivertebral segmentin anteriorda kalan kısmı da komplet olarak çıkarılmıştır. Daha sonra anteriordan Cotrel - Dubousset - Hopf (CDH) enstrümantasyonu uygulanmış ve kompresyon uygulanarak korreksiyon sağlanmıştır. Kompresyon sahasına da anterior füzyon uygulanarak sirkümferansiyal bir füzyon sahası oluşturulmaya çalışılmıştır. (Şekil-2)

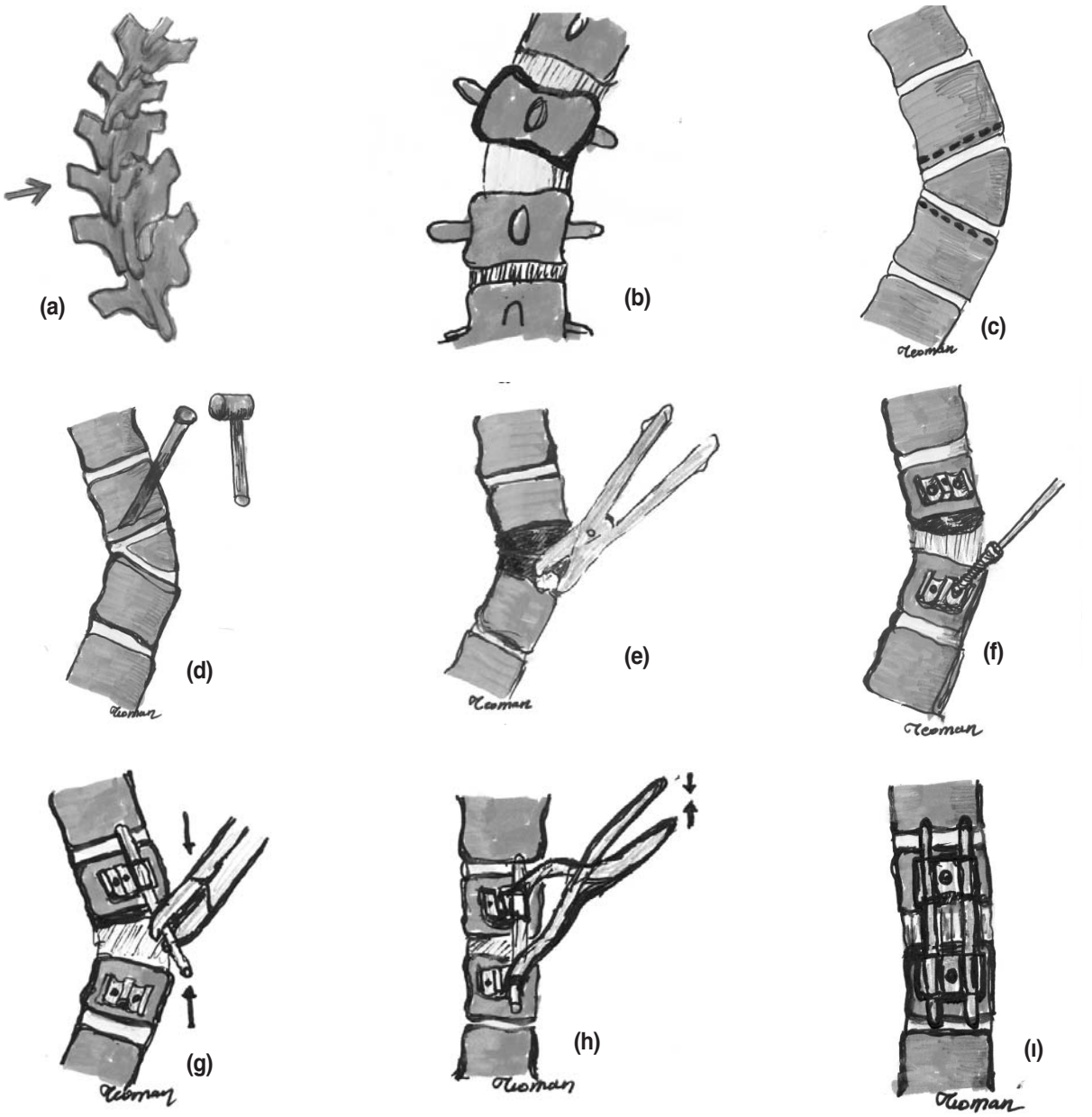

Şekil 2. Önce posterior sonra anterior hemivertebrektomi ve anterior enstrümantasyon tekniği: **(a)** Posterior yaklaşımla hemivertebraya ulaşılır, **(b)** hemivertebranın posterior elemanları çıkartılır, **(c**) anterior yaklaşımla hemivertebraya ulaşılır, **(d)** anteriordan ince bir osteotom yardımıyla hemivertebrektomi yapılır, **(e)** ronjurla kalan parçalar temizlenir, **(f)** anterior CDH plakları yerleştirilir **(g)** 6 mm rod yerleştirilir, **(h)** kompresyon uygulanır **(i)** 4 mm rod yerleştirilip transvers bağlantı konulup işlem bitirilir.

Geri kalan 11 hastada ise önce anterior yaklaşımla hemivertebra eksizyonu ve anterior füzyon, daha sonra posteriordan hemivertebra eksizyonu uygulanmış, komplet hemivertebra eksizyonunu takiben Texas Scottish Rite Hospital (TSRH) sistemi ile posterior enstrümantasyon ve posterior füzyon uygulanmıştır. Posterior enstrümantasyon uygulamasında da hemivertebranın olduğu yanda kompresyon, karşı tarafta distraktif paternde çengel ve vidalar kullanılmıştır. (Şekil-3)

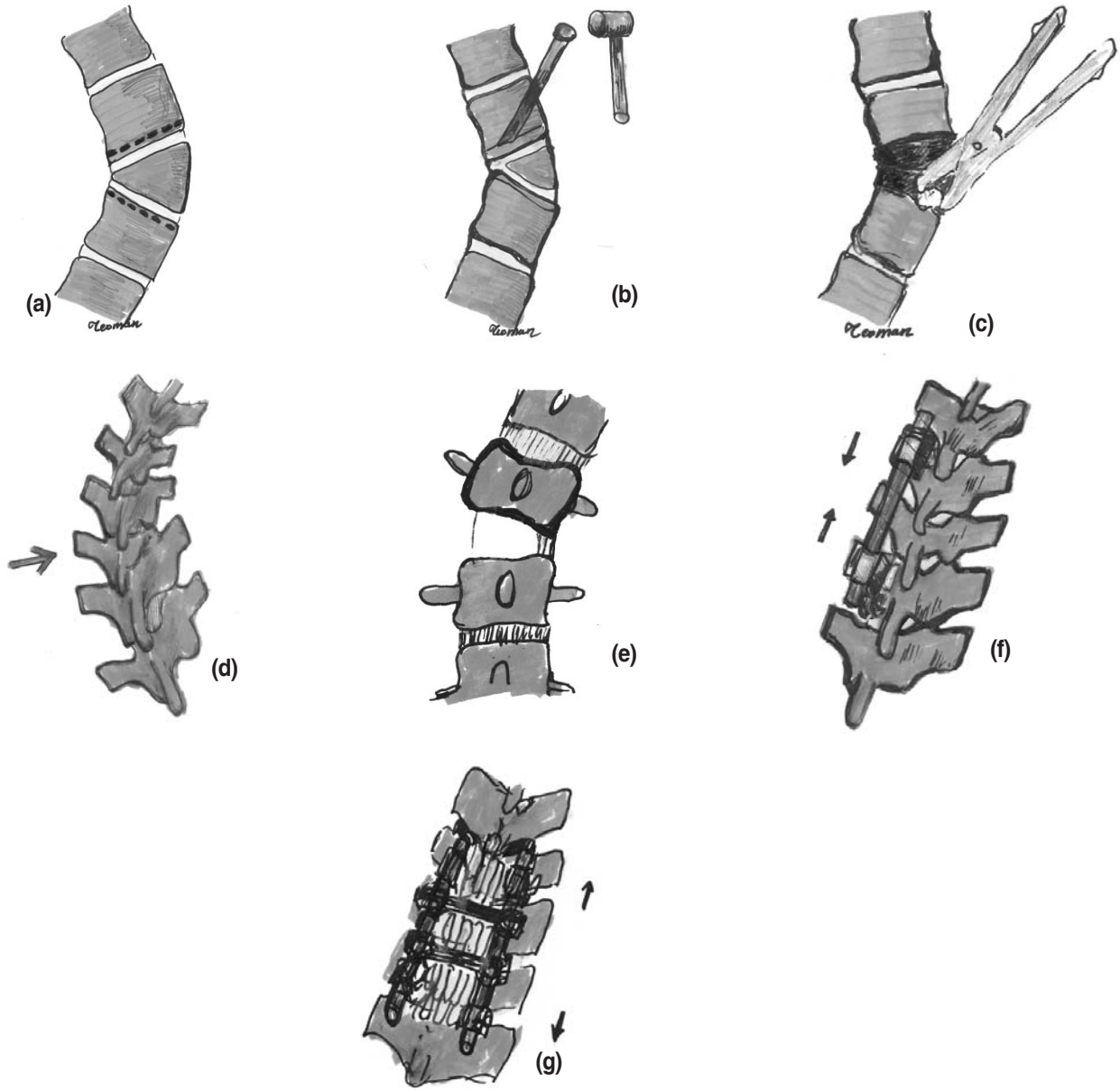

Şekil 3. Önce anterior sonra posterior hemivertebrektomi ve posterior enstrümantasyon tekniği: **(a)** Anterior yaklaşımla hemivertebraya ulaşılır, **(b)** anteriordan ince bir osteotom yardımıyla hemivertebrektomi yapılır, (c) ronjurla kalan parçalar temizlenir, **(d)** posterior yaklaşımla hemiverta tespit edilir, **(e**) hemivertebranın posterior elemanları çıkartılır, **(f)** konveks tarafa posterior enstrümentasyon yapılıp kompresyon uygulanır, **(g)** konkav tarafa ikinci rod konulup, posterior füzyon ile işlem bitirilir.

Operasyonlar, aynı cerrahi ekip tarafından yapılmıştır. Hastaların cerrahi sahadan kaybedilen kanları "cell saver" cihası ile toplanarak ototransfüzyon uygulanmıştır. İntraoperatif olarak ortalama 680 ± 140 cc kan toplanmış ve ortalama 1.6 ± 1.2 ünite olarak hastalara geri verilmiştir. Ortalama operasyon süresi 1.7 ± 1.3 saattir. 4 hasta dışında geri kalan 16 hastada the Cadwell-Quantum 80 system cihazıyla SSEP uygulanarak intraoperatif monitorizasyon uygulanmıştır. Füzyon için anteriordan 2 - 3 adet kot, krista iliakadan alınan trikortikal greftler, posteriorda yine kristadan alınan ve lokal olarak temin edilen otojen greftler yerleştirilmiştir.

Tüm hastalara 2 gr birinci jenerasyon sefalosporin veya 1 gr sulbaktam ampisilin verilerek antibiyotik proflaksisi uygulanmıştır. Hastalar postoperatif 1. gün sağa sola çevrilmiş, 2. gün oturtulmuş ve 3. gün ayağa kaldırılmıştır. Hastaların hiç birisinde postoperatif korse veya gövde alçısı kullanılmamıştır.

Gövde dengesi analizi için iki değer kullanılmıştır. Bunlar, "Yana Gövde Kayması" (Lateral Trunk shift – LT) ve "Başın Kayması" (Shift of Head – SH)'dır. LT, frontal planda apikal omurun merkezinin midsakral hatta uzaklığı ve SH ise C7 omurun merkezinin midsakral hatta uzaklığı şeklinde ölçülmektedir. Bu değerler hastanın yaşı ve omur büyüklüğü ile radyolojik çekim soırasında oluşan magnifikasyonu gidermek için, Benli ve arkadaşlarının önerdiği tarzda omur çapına bölünerek vertebral ünite (VU) cinsinden ifade edilmiştir [3]. Eğer hastanın eğriliği, SH değeri 0 VU ise "tam dengeli" ve 0.5 ile 0 VU arasında ise "dengeli" olarak kabul edilmiştir.

Hastalar, 3., 6., 12. aylarda çağrıldıkları rutin kontroller dışında, Ocak 2008 içinde son kontrollerine çağrılarak, klinik ve radyolojik incelemeleri tekrar edilmiştir. Frontal ve sagittal plandaki eğrileri değerlendirilmiştir. Radyolojik olarak konsolidasyonla solid füzyon kitlesi görülen, klinik yakınması ve implant yetmezliği olmayan, 5˚ ve daha az korreksiyon kaybı olanlarda "tam füzyon" geliştiği düşünülmüştür. Klinik olarak, ağrı yakınması olan, radyolojik olarak konsolidasyonda kesinti izlenen, implant yetmezliği saptanan ve 10˚ üzeri korreksiyon kaybı olan hastalarda, psödoartroz geliştiği sonucuna varılmıştır. Korreksiyon kaybı 5˚ ila 10˚ arasında olan hastalarda ise, bir füzyon kitlesi oluştuğu düşünülerek izleme devam edilmiştir. (Şekil-4-5)

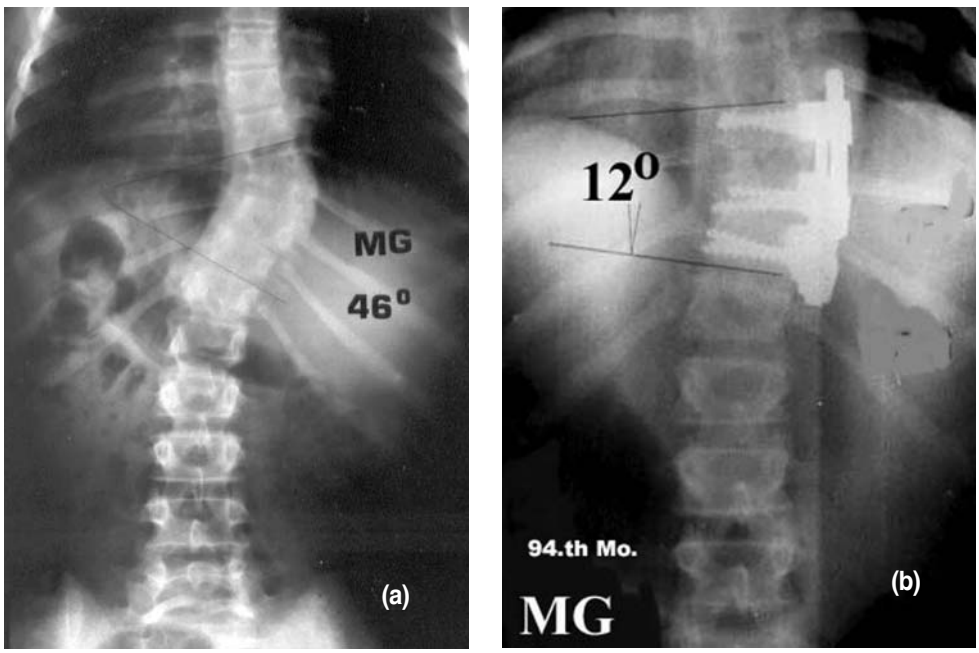

Şekil 4. Hasta M.G., 11 yaşında kız çocuğu olup T-9 seviyesinde kilitlenmemiş tam segmente hemivertebrası mevcuttu. Preoperatif 46˚ olan eğriliği posterior - anterior hemivertebrektomi ve anterior CDH enstrümantasyonu sonrası 20˚'ye indirilerek % 56.5 düzelme sağlandı. Son kontrolde spontan olarak 10˚ korreksiyon olan hastada eğrilik 10˚'ye düştü ve korreksiyon oranı

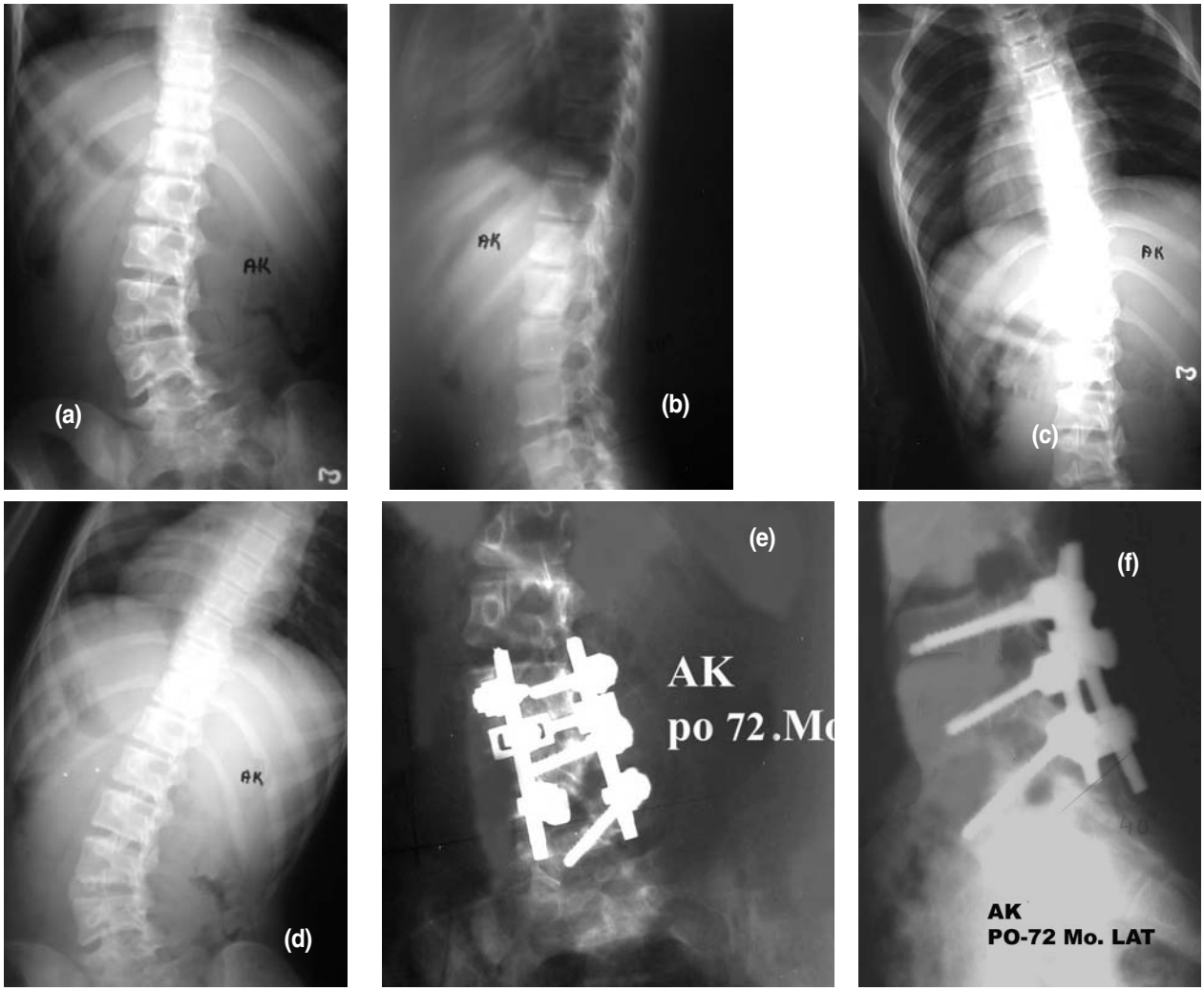

Şekil 5. Hasta A.K., 14 yaşında erkek hasta olup, L3-4 arası kilitlenmemiş tam segmente hemivertebrası mevcuttu. Hastanın preoperatif ön - arka **(a)**, yan **(b)**, eğilme **(c), (d),** postoperatif ön - arka **(e)** ve yan **(f)** grafileri şekilde görülüyor. Preoperatif 46˚ olan eğriliği anterior hemivertebra eksizyonunu takiben posteriordan hemivertebranın kalan kısmının ekisizyonu ve posterior enstrümantasyon sonrası % 78.3 oranında düzelerek, 10˚'ye indiği belirlendi.

Bu çalışmada, anterior enstrümantasyon ve posterior enstrümantasyon uygulanan hastaların preoperatif, postoperatif ve son kontroldeki frontal plandaki eğrilikilerinin Cobb açıları, sagital konturları, denge değerleri mukayese edilmiştir. Ayrıca bu iki grup, son kontrolde hastalara Dr. Alanay ve arkadaşlarının [1] Türkçe'ye çevirip adapte ettikleri SRS-22 anketi [12] uygulanarak, ağrı, fonksiyon, görünüm, mental durum ve tedaviden tatmin domainlerinden oluşan klinik sonuçları da mukayese edilmiştir. Tedaviden tatmin dışında her bir domain için 5 soru sorulmuş ve bu değerler 5'e bölünerek skor bulunmuştur. Tedaviden tatmin domaini için 2 soru sorulmuş ve bu değerler de 2'ye bölünerek skor hesaplanmıştır. Preoperatif ve final SRS-22 skorları mukayese edilmiştir.

İstatistiki değerlendirmede, SSPS® for Windows 11.0 programı kullanılarak, "eş

örneklerin ortalamaları arasındaki anlamlılık testi" ve "Pearson Korelesyon Regresyon Testi" uygulanmış, olasılık değeri 0.05 olarak alınmıştır.

SONUÇLAR:

a) Genel Değerlendirme – Frontal ve Sagittal Plan:

Tüm hastalar dahil edildiğinde, preoperatif ortalama 46.2˚ ± 12.4˚ olan frontal plandaki eğriliğin Cobb açısının, postoperatif istatistiksel açıdan anlamlı olacak şekilde ortalama 17.2˚ ± 7.9˚'ye düştüğü ve ortalama % 63.8 ± 12.3 oranında korreksiyon sağlandığı belirlenmiştir (t: 15.2, p<0.05) (Tablo-2). Ortalama 102.6 ± 20.5 aylık takip sonrasında, eğriliğin ortalama 19.2˚ ± 7.6˚'ye yükseldiği ve final korreksiyon oranının, ortalama % 60.5 ± 11.1'e düşdüğü saptanmıştır. Son kontrolde, ulaşılan eğrilik değerlerinin de, ortalama 2.8˚ ± 1.8˚ korreksiyon kaybına rağmen, preoperatif değerlerle karşılaştırıldığında istatistiksel olarak anlamlı bir korreksiyon sağlandığı tespit edilmiştir (t: 12.7, p<0.05). Ayrıca, final korreksiyon oranlarının ortalaması, postoperatif düzelme yüzdeleri ortalamasından nispeten düşük olmasına karşın, istatistiksel olarak bir farkın olmadığı da belirlenmiştir (t : 1.6, p > 0.05).

Torakal bölgede hemivertebrası bulunan 4 hastada, torakal kifoz açılarının, ortalama 28.7˚±7.4° (20˚ - 40˚) iken, postoperatif olarak ortalama 36.5˚ ± 4.4˚ (30˚ - 40˚)' ye geldiği ve son kontrolde, 1.9˚ ± 1.6˚ korreksiyon kaybı olduğu görülmüştür. Preoperatif bu hastalardan sadece 3'ü torakal bölgede normal fizyolojik sınırlar içinde bir torakal kifoza sahip iken postoperatif bu hastaların tamamı bu sınırlar içine getirilmiş veya torakal kifoz değerleri son kontrolde de korunmuştur.

Torakolomber bileşkede hemivertebrası olan 6 hastada, preoperatif torakolomber bileşke açısı ortalama 11.3˚ ± 1.1° (10˚-12˚) iken, 0.9˚ ± 2.6˚'ye indiği ve son kontrolde 1.9˚ ± 2.4˚ korreksiyon kaybı olduğu saptanmıştır. Postoperatif bu 6 hastanın 1'nin 5˚ altında postoperatif torakolomber bileşke açısı kaldığı, 5'nin ise bu açı değerinin normal fizyolojik değer kabul edilen 0'ye indiği belirlenmiştir.

Lomber bölgede hemivertebrası olan 10 hastada ise preoperatif ortalama -35.4˚ ± 3.7˚ ((-12˚) – (-40˚)) olan lomber lordoz açısının, postoperatif normal sınırlara (ortalama –36.5˚ ± 7.5˚) çekildiği ve son kontrolde hafif korreksiyon kaybına karşın (3.7˚ ± 3.1°) normal fizyolojik sınırlarda kaldığı (ortalama 37.2˚ ± 3.0°) belirlenmiştir. Preoperatif lomber bölgede hemivertebrası olan hastaların sadece 4'ünün normal fizyolojik sınırlarda lomber lordozu olduğu, postoperatif bu sayının 8'e yükseldiği, geri kalan 2 hastada ise önemli bir artışla bu sınırlardan 10˚ sapma ile lomber lordozun temin edildiği belirlenmiştir.

b) Genel Değerlendirme – Gövde Dengesi Analizi :

Tüm hastalar dahil edildiğinde preoperatif ortalama LT ve SH değerleri sırasıyla 1.36 ± 0.50 VU ve 1.11 ± 0.34 VU olduğu postoperatif olarak sırasıyla ortalama % 66.6 ± 16.8 ve % % 66.8 ± 22.1 oranında korreksiyon sağlanarak, sırasıyla ortalama 0.49 ± 0.29 VU ve 0.39 ± 0.31 VU değerlerine indirildiği belirlenmiştir. Her iki değerde elde edilen düzelme istatistiki olarak anlamlı olduğu tespit edilmiştir (t-LT:9.6, t-SH: 5.9, p < 0.05). LT'deki düzelmenin frontal plandaki korreksiyon oranlarıyla korele olduğu görülmüştür. Son kontrolde LT ve SH değerlerinin ortalama 0.61 ± 0.32 VU ve 0.43 ± 0.28 VU değerlerine ulaştığı, ortalama sırasıyla ortalama 0.14 ± 0.14 VU ve 0.10 ± 0.11 VU korreksiyon kaybı ile ortalama % 58.9 ± 17.1 ve % 62.1 ± 21.0 final korreksiyon oranı elde edildiği saptanmıştır. Final değerlerin preoperatif değerlerle karşılaştırıldığında istatistiki olarak anlamlı bir

farka sahip oldukları ($p < 0.05$), buna karşın postoperatif korreksiyon oranlarıyla final korreksiyon oranlarının karşılaştırıldığında her iki denge değeri için istatistiki olarak bir fark olmadığı belirlenmiştir ($p > 0.05$).

Preoperatif olarak hiçbir hasta "tam dengeli" veya "dengeli" bir eğriliğe sahip değildi. Postoperatif olarak 8 (% 40) hastada tam dengeli ve 10 (% 50) hasta dengeli bir omurga elde edildiği tespit edilmiştir. Böylece postoperatif olarak 18 (% 90) hastada gövde dengesinin oluşturulduğu belirlenmiştir. Son kontrolde, tam dengeli 2 hastanın dengeli hale gerilemesine karşın, toplam gövde dengesi sağlanan hasta sayısının değişmediği saptanmıştır.

c) Genel Değerlendirme – SRS-22 Anketi Sonuçları :

Son kontrolde yapılan SRS-22 skorları, sırasıyla ağrı, fonksiyon, mental durum, görünüm ve tedaviden tatmin durakları için 4.5 ± 0.4, 4.5 ± 0.5, 4.6 ± 0.4, 4.3 ± 0.4 ve 4.5 ± 0.5 olduğu tespit edilmiştir. Böylece hastaların tamamı dahil edildiğinde tüm duraklar için tatmin edici sonuc kabul edilen 4 ve üzeri skor elde edildiği belirlenmiştir.

d) Anterior ve Posterior Enstrümantasyon Gruplarının Karşılaştırılması :

Anterior enstrümantasyon uygulanan, ortalama yaşları 12.3 ± 1.2 ve ortalama takip süreleri 98.4 ± 13.4 ay olan, 9 hastanın preoperatif eğriliğinin frontal plandaki Cobb açıları ortalama 43.8˚ ± 8.4° olup, postoperatif 16.7˚ ± 6.2°'ye düştüğü ve son kontrolde ortalama 19.8˚ ± 6.1°'ye yükseldiği belirlenmiştir. Posterior enstrümantasyon uygulanan ortalama yaşları 12.2 ± 1.9 ve ortalama takip süreleri 105.9 ± 25.1 ay olan, 14 hastanın preoperatif eğriliğinin frontal plandaki Cobb açılarının ise ortalama 48.1˚ ± 15.1° iken postoperatif 17.6˚ ± 9.3°'ye ve son kontrolde 20.2˚ ± 8.5°'ye yükseldiği saptanmıştır (Tablo-2). Her iki grupta da postoperatif ve final Cobb açı değerlerinde elde edilen düzelmenin istatistiksel olarak anlamlı olduğu belirlenmiştir (t-anterior-postoperative : 14.1, t-anterior-final : 11.2, t-posterior-postoperative : 9.9, t-posterior-final : 8.4, $p < 0.05$).

Anterior ve posterior enstrümantasyon gruplarının yaş ortalamaları ve preoperatif Cobb açıları açısında istatistiki olarak benzer oldukları görülmüştür ($p>0.05$). Yapılan incelemede, her grubun postoperatif ve final açı değerlerinin ve korreksiyon oranlarının da istatistiki olarak benzer olduğu belirlenmiştir ($p>0.05$). Anteriordan ve posterordan enstrümante edilen hastalarda sırasıyla % 63.5 ± 12.4 ve % 63.9 ± 12.9 postoperatif korreksiyon elde edildiği, son kontrolde bu oranların % 59.1 ± 13.5 ve % 61.5 ± 9.4 oranlarına düştüğü tespit edilmiştir. Her iki grupta son kontrolde sırasıyla ortalama 3.1˚ ± 1.4° ve 2.5˚ ± 2.2° korreksiyon kaybı olduğu saptanmıştır.

Sagittal planda, anterior enstrümantasyon ile anteriordan kompresyon uygulanmasının kifotik etkide bulunması, posterior enstrümantasyon ile posteriordan konveks tarafta kompresyon uygulanmasının lordotik etkide bulunması beklentisi olduğu halde, bu etkilerin belirgin olmadığı görülmüştür. Anterior enstrümantasyon uygulanan, torakal bölgede hemivertebrası olan hastalarda, kifotik etkinin, zaten hipokifoza sahip hastalarda olumlu rol oynadığı, torakal kifoz açılarının normal fizyolojik sınırlar olarak kabul edilen 30˚ - 50˚ arasında kaldığı ve son kontrolde de bu değerlerin korunduğu saptanmıştır. Anterior enstrümantasyon uygulanan, lomber hemivertebrası olan hastalarda, kifotik etki minimal olmuş, lomber lordoz açıları önemli ölçüde değişmemiştir (t: 0.66, p : 0.53). Hatta 2 hastada CDH rodlarının prebend edilip, derote edilmesiyle oluştuğu

düşünülen, lomber lordozda belirgin düzelme olduğu saptanmıştır.

Posterior enstrümante edilen hastalardan, hemivertebranın torakal bölgede yer aldığı hastalarda, beklenen lordotik etkinin görülmediği, normal sınırlardaki kifoz açılarının (30˚ - 50˚) sağlandığı görülmüştür. Bu grupta hemivertebrası torakolomber bileşkede yer alan 4 hastada ise bileşke açısı normal fizyolojik açı değeri kabul edilen, 0˚'ye düşürülmüş ve bu düzelme sonrası bir hastada, 2˚ korreksiyon kaybı olduğu belirlenmiş, geri kalan hastalarda ise korreksiyon kaybına rastlanmamıştır. Lomber bölgede, hemivertebrası olan ve posterior enstrümante edilen hastalarda ise lordotik etki olumlu yönde rol oynamış ve postoperatif bu hastalarda, normal fizyolojik sınırlarda lomber lordoz temin edilmiş, son kontrolde de minimal (0˚ - 5˚) bir korreksiyon kaybı olduğu belirlenmiştir.

Denge değerlerine bakıldığında anterior ve posterior enstrümantasyon uygulanan her iki grupta sırasıyla preoperatif LT değerleri 1.31 ± 0.41 VU ve 1.39 ± 0.58 VU olup istatitiki olarak benzer olduğu, postoperatif her iki grupta da sırasıyla % 62.8 ± 15.8 ve % 69.6 ± 17.8 korreksiyon sağlandığı, son kontrolde ninimal bir kayıp (0.20 ± 0.15 VU ve 0.20 ± 0.11 VU) ile korreksiyon oranlarının korunduğu belirlenmiştir (% 52.9 ± 16.5 ve % 63.9 ± 16.6). Postoperatif LT değerleri her iki grupta da istatistiki olarak önemli bir oranda düşerek sırasıyla ortalama 0.51 ± 0.26 VU ve 0.47 ± 0.33 indiği (t-anterior : 9.6, t-posterior : 8.3, p< 0.05) ve son kontrolde bu değerlerin sırasıyla 0.68 ± 0.29 ve 0.56 ± 0.35 VU'ya yükseldiği saptanmıştır. Her iki grup "Yana Gövde Kayması" açısından karşılaştırıldığında preopratif, postoperatif ve son kontroldeki değerler, postoperatif ve final korreksiyon oranlarının istatitiki olarak benzer olduğu saptanmıştır (p > 0.05). Ayrıca LT değerlerinin frontal planda eğriliğin Cobb açı değerleriyle de pozitif korelasyonu olduğu tespit edilmiştir (r: 0.988, p< 0.05).

Anterior ve posterior enstrümantasyon uygulanan her iki grupta sırasıyla preoperatif SH değerleri 1.01 ± 0.29 VU ve 1.18 ± 0.37 VU olup istatitiki olarak benzer olduğu belirlenmiş, postoperatif her iki grupta da istatistiki olarak önemli bir oranda baş orta hatta getirilmiş, sırasıyla ortalama 0.24 ± 0.21 VU ve 0.41 ± 0.34 indirildiği (t-anterior : 5.9, t-posterior : 12.4, p< 0.05) ve son kontrolde bu değerlerin sırasıyla 0.38 ± 0.19 ve 0.47 ± 0.35 VU'ya yükseldiği saptanmıştır. Başın kayması açısından incelendiğinde postoperatif anterior ve posterior enstrümante edilen hasta gruplarında sırasıyla % 64.3 ± 21.9 ve % 60.6 ± 21.1 korreksiyon elde edildiği saptanmıştır. Final korreksiyon oranları da sırasıyla % 60.3 ± 20.5 ve % 63.5 ± 22.4 olduğu tespit edilmiştir. Her iki grupta postoperatif ve final korreksiyon oranlarının istatistiki olarak benzer olduğu saptanmıştır. İki grup birbiriyle karşılaştırıldığında, tüm SH değerleri ve korreksiyon oranları açısından da istatistiki bir fark olmadığı belirlenmiştir (p > 0.05).

Her iki grupta da preoperatif hastaların tamamı dengesiz bir eğriliğe sahip iken postoperatif her iki grupta da 4'er hastanın tam dengeli bir eğriliğe sahip olduğu, anterior ve posterior enstrümante edilen hastalarda sırasıyla postoperatif 5 (% 55.5) ve 5 (% 45.5) hastada klinik olarak dengeli bir eğrilik oluştuğu belirlenmiştir. Anterior enstrümante edilen hiç bir hastada postoperatif dengesiz bir eğriliğe rastlanmamışken, posterior enstrümante edilen 2 (% 18.2) hastada postoperatif dengesiz eğrilik olduğu belirlenmiştir. Son kontrolde, anterior enstrümante edilen hasta grubunda biri dışında tamamının klinik olarak dengeli bir eğriliğin korunduğu, posterior enstrümante edilen

hastalarda ise dengeli ve dengesiz hasta sayılarının değişmediği saptanmıştır. İki grup mukayese edildiklerinde "tam dengeli" yani başın tam orta hatta çekildiği veya klinik olarak "dengeli" başın kaymasının yarım omurdan az olan hasta sayılarının eşit olduğu, her iki enstrümantasyon sisteminin gövde dengesinin tesisinde benzer şekilde etkili olduğu belirlenmiştir.

Anterior enstrümante edilen hastalarda, ortalama 1.5 ± 0.6 (1 – 2) adet mobil segmentin enstrümante edilerek füzyon sahasına dahil edildiği, posterior enstrümante edilen grupta ise ortalama 3.4 ± 1.9 (2 – 7) gibi daha fazla mobil segmentin enstrümante edilerek füzyon sahasına dahil edildiği saptanmıştır. Bu anlamda, anterior enstrümante edilen grupta, daha fazla mobil segmentin korunduğu tespit edilmiştir.

Anterior enstrümante edilen hastaların son kontrollerinde yapılan SRS-22 skorları, ağrı, fonksiyon, mantal durum, görünüm ve tedaviden tatmin durakları için sırasıyla ortalama 4.6 ± 0.5, 4.4 ± 0.5, 4.5 ± 0.5, 4.6 ± 0.4 ve 4.7 ± 0.3 ve posterior enstrümantasyon yapılan grupta sırasıyla 4.4 ± 0.4, 4.6 ± 0.5, 4.6 ± 0.4, 4.2 ± 0.4 ve 4.4 ± 0.5 olduğu saptanmıştır. Her iki gruptada SRS-22 skorlarının tatmin edici sonuç sayılan 4 ve üzeri olduğu, iki grubun her duraktaki ortalama anket skorlarının istatistiki olarak benzer olduğu belirlenmiştir.

e) Komplikasyonlar :

Hastaların hiçbirinde psödoartroz veya nörolojik defisit gözlenmemiştir. Sadece bir hastada yara kapanmasında gecikme olmuş, cerrahi müdaheleye gerek kalmadan medikal yöntemlerle tedavi edilmiştir.

TARTIŞMA:

Hemivertebraya bağlı konjenital eğrilikler, ciddiyeti ve ilerleme potansiyeli, hemivertebranın yerine, eşlik eden diğer deformitelerin varlığına ve tipine bağlı olarak değişmektedir. Lumbosakral yerleşimli olanlar, skolyotik deformiteye ilaveten pelvik oblisite ve fonksiyonel bacak uzunluk eşitsizliğine neden olabilirler [23]. Hemivertebranın hücresel düzeyde büyüme potansiyeli tam bilinemediği için, nasıl ve ne kadar progresyon göstereceği de tam olarak öngörülememektedir. Özellikle ayrılmamış (unsegmente) ve çapraz yerleşimli hemivertebranın progresif olmadığına veya dengeli bir deformiteye yol açtığına inanılır. Ne var ki, tam ayrılmış (fully segmented) hemivertebrada, özellikle hızlı büyüme dönemlerinde, eğriliğin ilerleyici olduğu gösterilmiştir [23,25,36-37].

Hemivertebraya bağlı omurga deformitesi için, uzun zamandır birçok tedavi metodu denenmektedir [4-11,13-16,18-24,26-29,32-35]. Bunlardan en eski olanı, hemivertebranın tam olarak çıkartılması yöntemidir [23]. Winter'a göre, hemivertebranın eksizyonu, mükemmel düzelmeye yol açacağı gibi, geleneksel metodlarla yapılmaya çalışılan füzyonun temin edilmesi de daha iyi başarılır [37]. Lubicky, özellikle lumbosakral hemivertebranın eksizyonu dışında, çoğu endikasyonun göreceli olduğunu, bunun da torakolomber kompansatuvar eğrilik ve pelvik oblisite gelişmeden yapılması gerekliliğini öne sürmektedir. Bunlara ilaveten, nörolojik defisitin ortaya çıkışının da, kesin bir endikasyon olduğunu da kabul etmektedir [23]. Tam ayrılmış hemivertebranın komplet eksizyonu önerilmektedir. Ayrılmamış hemivertebranın komplet çıkarılmasının, umulan progresyonun az olması nedeniyle genellikle gereksiz olduğu, ancak imbalans ve gövde kayması mevcutsa,

osteotomilerle total eksizyon yapılabileceği bildirilmiştir [23,25]. Bu çalışmada da takiplerde progresyon saptanan, bunun dışında Lubicky'nin ifade ettiği gibi, torakolomber kompansatuvar bir eğrilik ve pelvik oblisite gelişmemiş lumbosakral bileşkeye yakın hemivertebrası olan, ayrıca klinik olarak ağrı ve parestezi gibi nörolojik yakınmaları olan, tam segmente kilitlenmemiş hemivertebralı 20 konjenital skolyozlu hastaya, hemivertebra eksizyonu endikasyonu konulmuş ve hem anterior hem de posteriordan hemivertebra tam olarak çıkartılmıştır. Hastalardan 9'unda anterior, 11'inde posterior enstrümantasyon ve hastaların tamamında otojen greftlerle sirkümferensiyal füzyon yapılmıştır.

Hemivertebra eksizyonu genellikle kolaylıkla yapılır. Bunun için kullanılan en yaygın metod anteriordan hemivertebra cisminin ve diskinin "Y" şeklinde çıkartılması, takiben posteriorda hemivertebranın varsa posterior elemanlarının çıkartılmasıdır [23,25,29]. Lubicky'ye göre önce posterior yaklaşımla posteriordan hemivertebranın posterior elemanlarının çıkartılmasını takiben anterior hemivertebra cisminin çıkartılması, Zielke veya Dwyer enstrümantasyonu ile kompresyonunun yapılması da diğer bir metotdur [23]. Bu işlemlerin, iki ayrı seansta yapılabileceği gibi, son yıllarda aynı operasyon gününde, ancak yine iki adımda yapılması yaygındır [5-11,20-22]. Son yıllarda, her iki işlemin, aynı seansta simültane yapılmasının güvenli ve daha etkili olduğuna dair yayınlar da mevcuttur [20-23]. Shono ve arkadaşları, 2001 yılında, posteriordan hemivertebranın komplet çıkarılmasının oldukça kolay ve güvenli olduğunu bildirmişlerdir [29]. Nakamura ve arkadaşları, 2002 yılında yayınladıkları çalışmalarında, tek seans simültane anterior - posterior hemivertebra eksizyonu ile sadece posterior eksizyonu karşılaştırdıkları çalışmalarında, tek başına posterior girişimin daha güvenli olduğunu öne sürmüşlerdir [26]. Ruf ve Harms, 2002'de ilk sonuçlarını yayınladıkları transpediküler enstrümanlarla, özellikle küçük çocuklarda başarılı hemivertebra eksizyonu yapılabilen yeni bir teknik ortaya koymuşlardır [27-28]. Bu çalışmada yer alan 20 hastanın hemivertebrası, önce anteriordan veya posteriordan başlanarak aynı seansta ancak iki adımda, komplet olarak eksize edilmiş, anterior ve posterior füzyon yapılmıştır.

Hemivertebra eksizyonunun ne zaman yapılması gerektiği konusunda tam bir fikir birliği yoktur. Lubicky'ye göre, hemivertebra eksizyonu, her yaşta yapılabilmesine rağmen küçük çocuklarda korreksiyon oranlarını arttırmak ve füzyon sahasını korumak için uygun bir enstrümantasyon kullanılamayacağı, korrektif gövde alçılarının gerekliliğinin bir problem olarak karşımıza çıktığını ifade etmektedir [23]. Buna karşın, Keiffer, çocuklardaki füzyonunun deformitenin progresyonunun önlenmesi açısından yararlı olduğunu öne sürmektedir [18]. Klemme ve arkadaşları, ortalama 34 aylık dönemde, 6 hastada uyguladıkları hemivertebra eksizyonu sonuçlarını 2001'de yayınladılar ve simültane anterior - posterior tam eksizyon sonrası, 3 ay izledikleri hastalarında, % 70 final korreksiyonu elde ettiklerini ve tekniğin küçük çocuklarda da güvenle uygulanabileceğini öne sürdüler. İlerleyici veya ilerleme potansiyeli olan hemivertebralı çocuklarda deformite yakalanır yakalanmaz, yaş ne olursa olsun yapılmasını, ortaya çıkan defektif alanın gövde alçıları ile kapatılabiliceğini ileri sürmüşlerdir [20]. Shono ve arkadaşları, tek adım posterior hemivertebra eksizyonunun, adölesanda daha güvenle yapılabileceğini bildirmişlerdir [29]. Diğer taraftan, hemivertebra eksizyonu ile ortaya çıkan boşluğun doldurulması ve kapatılmasının

komprese edilerek sağlanması, enstrümantasyon uygulamaları ile daha kolay olduğu öne sürülmektedir [11,23,25]. Holte ve arkadaşları, enstrümantasyonun korreksiyon üzerinde olumlu etkisinin olduğunu, Hall ve arkadaşları ise buna ilaveten enstrüman kullanılan hastalarda korreksiyon kayıplarının ve psödoartroz oranının daha az olduğunu ileri sürmüşlerdir [13,15]. Bu çalışmaya dahil edilen 20 hasta, en küçüğü, 9 yaşında olup, ortalama yaşları 12.3 ± 1.6 olan adölesan dönemin başında olan hastalardır. Bu bilgilerin ışığında, hastaların 9'unda anteriordan CDH enstrümantasyonu, 11'inde posteriordan TSRH enstrümantasyonu korreksiyon oranlarını yükseltmek ve füzyon sahasını korumak amacıyla uygulanmıştır. Dokuz yaşındaki iki hastada da, pediatrik TSRH enstrümantasyonu kullanılmıştır. Lubicky, hemivertebra eksizyonu ile oluşan boşluğun, özellikle adölesan çağın sonuna doğru ve erişkinde kapatılmasının dahi güç olduğunu bildirmektedir [23]. Sonuç olarak, bu çalışmada verilerin ışığı altında, preadölesan ve adölesan dönemdeki hastalar komplet hemivertebra eksizyonu ve enstrümantasyon için ideal hastalar oldukları söylenebilir. Ancak progresif eğriliklerde hastanın yaşı ne olursa olsun erken müdahalenin önemi yatsınamaz. Bu tür vakalarda hemivertebrektomi ile oluşan boşluk, korrektif alçılarla kapatılabilir veya başka cerrahi yöntemler kullanılabilir [4,9,13-14,16,18,23-24,33-35].

Hemivertebra eksizyonu, en çok lumbosakral bölgede kullanılmıştır [23,25]. Holte ve arkadaşları, 37 hastalık serilerinde, 6 hastanın midtorasik, 9 hastanın torakolomber, 7 hastanın lomber, 17 hastanın da lumbosakral hemivertebrası olduğunu, hemivertebra eksizyonu sonrası enstrümante edilen 28 hastada, preoperatif Cobb açısı, ortalama 54° olan eğriliklerinin, 33°'ye indiğini ve hastaların tamamında gövde dengesinin sağlandığını rapor etmişlerdir [15]. Deviren ve arkadaşları, 10 hastalık torakal ve torakolomber hemivertebra eksizyonu ile % 59 korreksiyon sağladıklarını, nörolojik defisitle karşılaşmadıklarını ve deneyimli ellerde torakal ve torakolomber hemivertebra eksizyonunun güvenli olduğunu öne sürmüşlerdir [11]. Bu çalışmada yer alan 20 hastadan 4'ü torakal bölgede, 6'sı torakolomber bileşkede, 10'u ise lomber bölgede hemivertebraya sahip olup, hemivertebra eksizyonu yapılan hiçbir hastada nörolojik defisite rastlanmamıştır. Sonuç olarak, bu bölgelerde de eksizyonun güvenle yapılabileceği fikri elde edilmiştir.

İlk hemivertebra eksizyonu sonuçları, 1932 yılında Compere tarafından yayınlanmıştır [10]. Bradford ve Boachie-Adjei, tek adımda simültane uyguladıkları anterior-posterior hemivertebra eksizyonu ile eğriliklerin preoperatif ortalama Cobb açısının 47°'den, 14°'ye indiğini, % 70 korreksiyon sağlandığını ve 45.6 ay sonrası son kontrolde, sadece ortalama 1° korreksiyon kaybı olduğunu bildirmişlerdir [7]. King ve Lowery, 7 hastalık serilerinde iki adımda hemivertebra eksizyon ile 29.7° ve simültane tek adımda eksizyonla ise ortalama 18° sonuç eğriliği elde ettiklerini yayınlamışlardır [19]. Callahan ve arkadaşları, 10 hastalık serilerinde, preoperatif ortalama 40° olan eğriliklerde, % 67, Deviren ve arkadaşları, % 59, Shono ve arkadaşları, % 64 korreksiyon sağladıklarını bildirmişlerdir [8,11,20]. Lazar ve Hall, 11 hastalık serilerinde, preoperatif eğriliğin 47°'den postoperatif 14°'ye, Hall ve arkadaşları, 54°'den 33°'ye indirdiklerini yayınlamışlardır [13,21]. Çalışmamızda yer alan 20 hastanın tamamı dahil edildiğinde, preoperatif ortalama 46.2˚ ± 12.4° olan eğriliğin frontal plandaki Cobb açısı, aynı seansta iki adımda komplet hemivertebra eksizyonu ve enstrümantasyon sonrası, ortalama % 63.8 ± 12.3 korreksiyon sağlanmış ve istatistiksel olarak anlamlı olacak şekilde,

ortalama 17.2˚ ± 7.9°'ye düştüğü belirlenmiştir ($p<0.05$). Bu oranın literatürdeki diğer çalışmalarla mukayese edilebilir bir oran olduğu saptanmıştır

Sagittal planda, hemivertebranın yer aldığı vertebral bölgedeki sagittal konturların, özellikle torakolomber bölgede bozuk olduğu görülmüş ve torakolomber bileşke bölgesinde hemivertebrası olan 6 hastanın biri dışında tamamında anormal bileşke açısı tamamen düzeltilerek 0°'ye getirilmiştir. Torakal ve lomber bölgede sagittal konturların korunduğu veya normal sınırlara getirildiği görülmüştür. Hastaların tamamında, sirkümferansiyal füzyon kitlesi elde edilmiş, hiçbir hastada psödoartroza rastlanmamıştır.

Shono ve arkadaşları, hemivertebrektomi uyguladıkları hastalarda preoperatif 23 mm olan lateral gövde kaymasının postoperatif 3 mm'ye düştüğünü bildirdiler [20]. Deviren ve arkadaşları ise lateral gövde kaymasının postoperatif ortalama 35 mm'den 11 mm'ye indirildiğini rapor ettiler [11]. Bu çalışmada tüm hastalar dahil edildiğinde lateral gövde kayması preoperatif 1.36 ± 0.50 VU olduğu ve postoperatif frontal planda eğriliğin Cobb açısının düzelme oranıyla korele olacak şekilde % 66.6 ± 16.8 oranında düzeldiği, eğriliğin apikal vertebrasının önemli oranda orta hatta çekildiği belirlenmiştir. Son kontrolde minimal bir korreksiyon kaybı olduğu ve final korreksiyon oranının postoperatif düzelme oranlarından istatistiki olarak farklı olmadığı saptanmıştır ($p > 0.05$). Başın kayması değerlendirildiğinde preoperatif 1.11 ± 0.34 VU olan SH değerinin, postoperatif % 66.8 ± 22.1 oranında düzelerek, başın orta hatta getirilmesi önemli ölçüde başarılmış olduğu belirlenmiştir. Preoperatif hastaların tamamı dengesiz bir eğriliğe sahipken, hastaların % 40'nın tam dengeli ve % 50'sinin klinik olarak dengeli olmak üzere toplam % 90'ının dengeli bir eğriliğe sahip olduğu belirlenmiştir. Son kontrolde de bu oranın minimal korreksiyon kaybı ile korunduğu belirlenmiştir.

Literatürde hemivertebrektomi yapılan hastalarda 5 yıllık takip sonrasında SRS-22 anketi gibi ağrı, fonksiyon ve tedaviden tatmin düzeylerini değerlendiren bir çalışma bulunmamaktadır. Bu çalışmada hastalara minimum 5 yıllık, ortalama 102.6 ± 20.5 aylık takip sonrasında yapılan son kontrolde SRS-22 anketi uygulanmış ve tüm hastalar dahil edildiğinde ağrı, fonksiyon, mental durum, görünüm ve tedaviden tatmin duraklarında ortalama 4.5 ± 0.4, 4.5 ± 0.5, 4.6 ± 0.4, 4.3 ± 0.4 ve 4.5 ± 0.5 skorlar elde edildiği, tüm duraklarda tatmin edici skor olan 4 ve üzeri değerler sağlandığı belirlenmiştir.

Literatürde, hemivertebrektomi sonrası anterior enstrümantasyon uygulanmasına ait ve posterior enstrümantasyon sonuçları ile karşılaştırmasını yapan yayınlar kısıtlıdır [23,25]. 2006 yılında yayınlanan ve minimum 2 yıllık takibe sahip 26 hemivertebralı hastanın sonuçlarını bildiren çalışmamızda, bu karşılaştırma yapılmıştır. Bu çalışmada, anterior ve posterior enstrümantasyon grupları arasında eğriliğin düzeltilmesi, sagittal konturların temini ve gövde dengesinin sağlanması açısından gruplar arasında bir fark olmadığı rapor edilmiştir. Şimdiki çalışmamızda aynı hasta grubunun, bu kez 5 yıllık takip sonuçları gözden geçirilmiş ve frontal ve sagittal plan, gövde dengesi verileri yanı sıra ilaveten SRS-22 anket sonuçları da karşılaştırılmıştır. Anterior ve posterior enstrümantasyon gruplarının preoperatif yaş, eğriliklerinin Cobb açıları yönünden benzer gruplar olduğu belirlenmiş, postoperatif ve son konroldeki Cobb açıları ve düzelme yüzdelerinin istatistiki olarak benzer olduğu saptanmıştır ($p>0.05$).

Sagittal konturlara bakıldığında, anterior enstrümantasyonun torakal bölgede olumlu kifotik etkilerde bulunduğu, posterior enstrümantasyonun ise lomber bölgede olumlu lordotik etkilerde bulunduğu saptanmıştır. Buna ilaveten, torakal bölgede, uzun posterior enstrümantasyon ile torakal kifoz açısının azaldığı ve torakolomber bölgede yine posterior enstrümantasyon ile bileşke açısının tam olarak düzeltildiği tespit edilmiştir. Anterior enstrümante edilen hastalarda torakal bölgedeki kifotik etkinin, çift rodlu bir sistem olan CDH rodlarının prebend edilmesiyle önlenebildiği düşünülmüştür.

Denge değerleri açısında her iki grup ele alındığında, her iki grupta da lateral trunk shiftin ve başın kaymasının istatistiki olarak anlamlı olacak şekilde yüksek oranda düzeldiği belirlenmiştir. Son kontrolde de, her iki grupta da benzer olarak minimal korreksiyon kaybı olduğu saptanmıştır. İki grubun denge değerleri karşılaştırıldığında, preoperatif, postoperatif ve son kontroldeki hem LT, hem SH değerlerinin ve düzelme oranlarının istatistiki olarak benzer olduğu, her iki grupta da tam dengeli ve klinik olarak dengeli hasta sayılarının eşit olduğu belirlenmiştir.

Tam hemivertebrektomiyi takiben anterior ve posterior enstrümantasyon uygulanan hasta grubları, son kontrolde yapılan SRS-22 anket sonuçları açısından klinik olarak da karşılaştırılmışlardır. Her iki grupta da ağrı, fonksiyon, mental duru, görünüm ve tedaviden tatmin duraklarının her birinin ortalama skorlarının istatistiki olarak benzer olduğu görülmüştür ($p > 0.05$).

Enstrümante edilen mobil segment sayısına bakıldığında, anterior enstrümante edilen hastalarda, ortalama 1.5 ± 0.6 adet, posterior enstrümante edilen hastalarda ortalama 3.4 ± 1.9 adet mobil segmentin füzyon sahasına dahil edilmiş olduğu, anterior enstrümantasyonun daha fazla mobil segmentin korunmasını sağlayarak, posterior enstrümantasyona üstünlük sağladığı görülmüştür.

Komplet hemivertebra eksizyonu ile sirkümferansiyal füzyon yapılması olanağı mevcuttur [23]. Bu durum, özellikle küçük çocuklarda görülen "crank - shaft" fenomeni riskini azaltmaktadır [31]. Kesling ve arkadaşları, Winter, "crank-shaft" fenomeninde en etkili olan faktörün, erken yaştaki girişimler olduğunu, konjenital skolyozda psödoartroz görülme oranlarının çok düşük olduğunu ve "crank-shaft" fenomeninin de nadir görüldüğünü ileri sürmektedir [17,33,37]. Çalışmamızda da "crank-shaft" fenomeni hiç bir hastada görülmemiştir.

Çoğu hemivertebra eksizyonu yapılan hasta serilerinde, nörolojik defisitle karşılaşılmadığı bildirilmektedir [6,15,17,19-20], hatta torakal ve torakolomber bölgede bile tekniğin, bu anlamda güvenli olduğu söylenmektedir [8,23]. Holte ve arkadaşları, 37 hastalık serilerinde, 7 hastada radikülopati, 3 hastada psödoartroz, 3 hastada yara enfeksiyonu ve 6 hastada füzyon sahasının uzatılma gereksinimi olduğunu yayınlamışlardır [15]. King ve Lowery ise 7 hastalık serilerinde, bir hastada, L5 kök parezisi olduğunu bildirmişlerdir [19]. Çalışmamızda, nörolojik defisitle karşılaşılmamış, sadece bir hastada yara yerinde geç kapanma olduğu görülmüştür.

Sonuç olarak bu çalışmanın verilerine göre preadölesan ve adölesan dönemde tam ayrılmış kilitlenmemiş hemivertebralı konjenital skolyozlu hastalarda aynı seanste ve iki adımda yapılan tam hemivertebrektomiyi takiben anterior veya posterior enstrümantasyon uygulamasının 5 yıllık takip sonuçlarına göre, yöntem omurganın torakal, torakolomber ve lomber bölgelerinde güvenli, eğriliğin düzeltilmesinde, fizyolojik sagittal konturların temin edilmesinde ve gövde dengesinin oluşturulmasında yüksek korreksiyon oranları ve minimal korreksiyon

kayıplarıyla etkili ve klinik olarak tatmin edici sonuçların alınmasında başarılı bir yöntem olduğu fikri elde edilmiştir. Bu çalışmada ayrıca anterior ve posterior enstrümantasyon yapılan hastaların 5 yıllık takip sonuçları da karşılaştırılmış ve her iki yöntemin de eğriliğin düzeltilmesinde sagittal konturların temininde, gövde dengesi üzerindeki etkilerinde ve klinik sonuçlar açısından benzer sonuçlara sahip olduğu saptanmıştır. Anterior enstrümantasyonunbiricik avantajının daha az mobil segmentin füzyona dahil edilmesi olduğu belirlenmiştir. Hemivertabrada uygulanacak cerrahi tedavinin seçiminde, bu nedenle en belirleyici faktörün, daha fazla mobil segment korunması dışında, cerrahın deneyimleri olması gerektiği görüşü ileri sürülmüştür.

KAYNAKLAR

1. Alanay A, Cil A, Berk H, Acaroğlu RA, Yazıcı M, Akcalı O, Kosay C, Genc Y, Surat. Reliability and validity of adapted Turkish version of Scoliosis Research Society-22 (SRS-22) questionnaire. *Spine* 2005; 30 (21): 2464-2468.
2. Benhardt M. Normal spinal anatomy: normal sagittal plane alignment. In: Bridwell KH, DeWald RL (Eds.), *The Textbook of Spinal Surgery,* Lippincott - Raven Publishers, Philadelphia, 1998, pp: 188-189.
3. Benli IT, Tuzuner M, Akalin S, Kis M, Aydin E, Tandogan R. Spinal imbalance and decompensation problems in patients treated with Cotrel -Dubousset instrumentation. *Eur Spine J* 1996; 5:380-386.
4. Benli İT, Duman E, Akalın S, Kış M, Aydın E, Ün A. Doğuştan skolyozda cerrahi tedavi seçeneklerinin değerlendirilmesi. *Acta Orthop Turc* 2003, 37 (4) : 284 - 298.
5. Benli İT, Aydın E, Alanay A, Üzümcügil O, Büyükgüllü O, Kış M. Results of complete hemivertebra excision followed by circumferential fusion and anterior or posterior instrumentation in patients with type-IA formation defect. *Eur Spine J* 2006;15 (8): 1219-1229.
6. Bergoin M, Bollini G, Taibi L, Cohen G. Excision of hemivertebrae in children with congenital scoliosis. *(Abstract) Ital J Orthop Traumatol* 1986, 12(2) : 179 - 184.
7. Bradford DS, Boachie - Adjei O. One stage anterior and posterior hemivertebral resection and arthrodesis for congenital scoliosis. *J Bone Joint* Surg 1990 ; 72 - A : 536 - 540.
8. Callahan BC, Georgopoulus G, Ellert RE. Hemivertebral excision for congenital scoliosis*. J Pediatr Orthop* 1997, 17 : 96 - 99.
9. Cheung KM, Zhang JG, Lu DS, K Luk KD, Y Leong JC. Ten - year follow - up study of lower thoracic hemivertebrae treated by convex fusion and concave distraction. Spine 2002, 27 (7): 748 - 753.
10. Compere EL. Excision of hemivertebrae for correction of congenital scoliosis. *J Bone Joint Surg* 1932, 14 - A : 555 - 560.
11. Deviren V, Bevren S, Smith JA et a. Excision of hemivertebrae in the management of congenital scoliosis involving the thoracic and thoracolumbar spine. *J Bone Joint Surg* 2001 ; 83 - B : 496 -500.
12. Haher TR, Gorup JM, Shin TM, Homel P, Merola AA, Grogan DP, Pugh L, Lowe TG, Murray M. Results of the Scoliosis Research Society Instrument for evaluation of surgical outcome in adolescent idiopathic scoliosis. *Spine* 1999; 24 (14): 1435 – 1440.
13. Hall JE, Herndon WA, Levine CR. Surgical treatment of congenital scoliosis with or without Harrington instrumentation. *J Bone Joint Surg* 1981 ; 63 - A : 608 - 619.
14. Hamzaoğlu A, Şar C, Domaniç Ü, Kılıçoğlu Ö. Anterior - posterior convex hemiepiphysiodesis in the surgical treatment of congenital scoliosis. *J Turk Spinal Surg* 1993; 4 : 142 - 144.
15. Holte DC, Winter RB, Lonstein JE, Denis F. Excision of hemivertebrae and wedge resection in the treatment of congenital scoliosis. *J Bone Joint Surg* 1995 ; 77 - A : 159 - 171.

16. Jashwhich D, Ali RM, Patel TC, Green DW. Congenital scoliosis. *Curr Opin Pediatr* 2001 ; 12 : 61 - 66.
17. Kesling KL, Lonstein JEA, Denis F, Perra JH, Schwender JD, Transfeldt EE, Winter RB. Crankshaft phenomenon after posterior spinal arthorodesis for congenital scoliosis : a review of 54 patients. *Spine* 2003, 28 (3) : 267 - 271.
18. Kieffer J., Dubousset J. Combined anterior and posterior convex epiphysiodesis for progressive congenital scoliosis in children aged < or = 5 years. *Eur Spine J* 1994 ; 3 : 120 - 125.
19. King JD, Lowery GL. Results of lumbar hemivertebral excision for congenital scoliosis. *Spine* 1991; 16 : 778 - 782.
20. Klemme WR, Polly DW, Urchowski JR. Hemivertebral excision for congenital scoliosis in very young children. *J Pediatr Orthop* 2001, 21 (6) : 761 - 764.
21. Lazar RD, Hall JE. Simultaneous anterior and posterior hemivertebra excission. *Clin Orthop* 1999 ; 364 : 76 - 84.
22. Leatherman KD, Dickson RA. Two stage correction surgery for congenital deformities of the spine. *J Bone Joint Surg* 1979, 61-B (3) : 324 - 328 .
23. Lubicky JP. Congenital scoliosis. In : *The Textbook of Spinal Surgery.* 2nd Ed., Bridwell K, DeWald RL (Eds.), Lippincott - Raven Publishers, Philadelphia, 1997 ; p : 345 - 364.
24. Marks DS, Sayampanathan SR, Thompson AG, Piggott H. Long - term results of convex epiphysiodesis for congenital scoliosis. *Eur Spine J* 1995 ; 4: 296 - 301.
25. McMaster MJ, Singh H. Natural history of congenital kyphosis and kyphoscoliosis. A study of one hundred and twelve patients. *J Bone Joint Surg* 1999, 81-A (10): 1367 - 1383.
26. Nakamura H, Matsuda H, Konishi S, Yamano Y. Single - stage excision of hemivertebrae via tpe posterior approach alone for congenital spine deformity : follow - up period longer than ten years. *Spine* 2002, 27 (1): 110 - 115.
27. Ruf M, Harms J. Hemivertebra resection by a posterior approach innovative operative technique and first results. *Spine* 2002, 27 (10) : 116 - 1123.
28. Ruf M, Harms J. Posterior hemivertebra resection with transpedicular instrumentation : early correction in children aged 1 to 6 years. *Spine* 2003, 28 (18): 2132 - 2138.
29. Shono Y, Abumi K, Kaneda K. One - stage posterior hemivertebra resection and correction using segmental posterior instrumentation. *Spine* 2001 ; 26: 752 - 757.
30. Slabaugh PB, Winter RB, Lonstein JE, Moe JH. Lumbosacral hemivertebrae. A review of twenty - four patients with ewcision in eight. *Spine* 1980, 5 (3) : 234 - 244.
31. Terek RM, Wehner J, Lubicky JP. Crankshaft phenomenon in congenital scoliosis : a preliminary report. *J Pediatr Orthop* 1991; 11 : 527 - 532.
32. Thompson AG, Marks DS, Sayampanathan SR, Piggott H. Long - term results of combined anterior and posterior convex epiphysiodesis for congenital scoliosis due to hemivertebrae. *Spine* 1995 ; 20: 1380 - 1385.
33. Winter RB. Convex anterior and posterior hemiarthrodesis and hemiepiphysiodesis in young children with progressive congenital scoliosis. *J Pediatr Orthop* 1981 ; 1 : 361 - 366.
34. Winter RB, Moe JH, Lonstein JE. Posterior spinal arthrodesis for congenital scoliosis. An analysis of the cases of two hundred and ninety patients five to nineteen years old. *J Bone Joint Surg* 1984 ; 66 - A : 1188 - 1197.
35. Winter RB, Lonstein JE, Denis F, Sta-Ana de la Rosa H. Convex growth arrest for progressive congenital scoliosis due to hemivertebrae. J Pediatr Orthop 1988 ; 8 : 633 - 638.
36. Winter RB. Congenital scoliosis. *Orthop Clin North Am* 1988 ; 19 : 395 - 408.
37. Winter R. Congenital Scoliosis : the role of anterior and posterior fusion. *J Turk Spine Surg* 1994, 5 (3): 81.

The Journal of Turkish Spinal Surgery 2008; 19 (3): 205-212

ORJİNAL ÇALIŞMA / *ORIGINAL ARTICLE*

KONJENİTAL SKOLYOZ VE KİFOSKOLYOZUN ANTERİOR FÜZYON VE ENSTRÜMANTASYON İLE TEDAVİSİ

ANTERIOR INSTRUMENTATION AND FUSION FOR THE TREATMENT OF CONGENITAL SCOLIOSIS AND KYPHOSIS

Cenk ÖZKAN*, Mahir GÜLŞEN*, Kerim TÜRKOĞLU*

ÖZET:

Konjenital spinal deformiteli hastaların tedavisinde, yaygın kabul gören uygulama posterior füzyon ve enstrümantasyondur. Anterior füzyon ve enstrümantasyon idiopatik skolyoz hastalarında uygulanmasına karşın, konjenital deformitelerin tedavisinde kullanımı ile ilgili literatürde yeterli bilgi bulunmamaktadır. Bu çalışmada, anterior füzyon ve enstrümantasyonla tedavi edilen konjenital spinal deformiteli 16 hasta, retrospektif olarak incelenmiştir. Ameliyat sonrası ve son takipteki düzelme dereceleri, sagittal profildeki değişiklikler, spinal dizilim ve komplikasyonlar araştırılmıştır. 9 hastada skolyoz , 7 hastada ise kifoskolyoz deformitesi olduğu saptanmıştır. Hastaların ameliyat esnasındaki ortalama yaşları 12 (4-18) olduğu belirlenmiştir. Hastalar ortalama 52 (32-80) ay süreyle takip edilmiştir. Skolyoz hastalarında ameliyat öncesi koronal plan deformitesi ortalama 57° (44°-90°)'den, son takipte 35° (20°-60°)'ye gerilediği saptanmıştır (% 39 düzelme). Kifoskolyozlu hastalarda, sagittal plan deformitesi, ameliyat öncesi ortalama 68° (47°-90°) idi ve son takipte 41° (22°-62°)'ye gerilediği belirlenmiştir (% 38 düzelme). Kifoskolyoz hastalarının ameliyat öncesi ortalama 51° (16°-80°) olan koronal plan deformitesi ise son takipte 29° (8°-65°)'ye gerilediği saptanmıştır (% 44 düzelme). İki hastada komplikasyon görülmüştür. Nörolojik komplikasyon izlenmemiştir. Bu verilerin ışığı altında konjenital spinal deformiteli hastalarda, tek aşamada anterior füzyon ve enstrümantasyonun daha düşük implant maliyeti ile güvenli ve etkin düzelme sağlayan bir yöntem olduğu fikri elde edilmiştir.

Anahtar Kelimeler: *Konjenital skolyoz, konjenital kifoz, cerrahi tedavi, anterior enstrümantasyon*

Kanıt düzeyi: *Retrospektif Klinik Çalışma, Düzey III*

(*) *Çukurova Üniversitesi Tıp Fakültesi Ortopedi ve Travmatoloji ABD. Balcalı/ADANA*

SUMMARY:

Common practice is posterior fusion and instrumentation for the treatment of congenital spinal deformities. Although anterior instrumented fusion has been used for idiopathic scoliosis, the literature lacks information about its use for the treatment of congenital deformities. In this study, 16 patients treated for congenital spinal deformities by anterior instrumented fusion were retrospectively reviewed. The amount of correction, changes in sagittal profile, spinal aligment and complications were assessed. The deformities were scoliosis in 9 and kyphoscoliosis in 7 patients. Average age at the time of surgery was 12 (4-18) years. Follow-up averaged 52 (32-80) months. In patients with scoliosis, average preoperative coronal curve changed from 57° (44°-90°) to 35° (20°-60°) at last follow-up (39 % correction). In patients with kyphoscoliosis, average preoperative kyphotic deformity changed from 68° (47°-90°) to 41° (22°-62°) (38 % correction) and average coronal deformity changed from 51° (16°-80°) to 29° (8°-65°) (44 % correction) at last follow-up. Complications were observed in two patients. No neurologic complication occured. It was concluded that as a standalone procedure, anterior instrumented fusion is a safe and effective method of treatment for congenital spinal deformities with lower implant costs.

Key words: *Congenital scoliosis, congenital kyphosis, surgical treatment, anterior instrumantation*

Level of Evidence: *LRetrospective Clinical Study, Level III*

GİRİŞ:

Konjenital skolyoz ve kifoskolyoz, vertebral kolonun uzunlaması büyümesini etkileyen embriyonal gelişim anomalileri sonucu ortaya çıkar. Yapısal olarak sert ve ilerleyici olan deformiteler, genellikle cerrahi tedavi gerektirir. Literatürde, posterior artrodez, kombine anterior ve posterior artrodez, hemivertebra eksizyonu ve konveks epifizyodez gibi tedavi seçenekleri tanımlanmıştır [21].

Tedavinin amacı, deformiteler artmadan, erken evrede ilerlemeyi durdurmaktır. Bu amaçla, insitu posterior füzyon [6] veya konveks epifizyodez [20] önerilmiştir. Ancak çoğu hasta erken dönemde tedavi edilememekte, ilerlemiş deformitelerin tedavisinde ise posterior enstrümantasyon [7,15,22] anterior ve posterior kombine girişimler [14-16] hemivertebraların kombine [4,9,12] veya sadece posterior yaklaşım [17,19] ile eksizyonu tanımlanmıştır. Anterior gevşetme, ileri derece deformitelerde daha iyi düzeltme elde edebilmek için önerilmektedir [21,15] Anterior füzyon-enstrümantasyon distal segmentlerin füzyondan kurtarılması, üç boyutlu düzelme sağlanması gibi avantajları göz önünde bulundurularak idiopatik skolyoz tedavisinde uygulanmıştır [13]. Konjenital skolyoz ve kifoz tedavisinde hemivertebra eksizyonunu takiben anterior enstrümantasyon uygulaması ile ilgili sınırlı sayıda olgu bildirilmiş [5], tek başına anterior füzyon ve enstrümantasyonla tedavi edilmiş konjenital spinal deformite serisine literatürde rastlanmamıştır.

HASTALAR VE YÖNTEM:

Bu çalışmaya, 1996-2001 yılları arasında kliniğimizde konjenital spinal deformite nedeniyle anterior füzyon ve enstrümantasyon ile tedavi edilen 16 hasta (10 kız, 6 erkek) dahil edilmiştir. 9 hastada skolyoz, 7 hastada ise kifoskolyoz deformitesi mevcuttur. Hastaların cerrahi esnasındaki ortalama yaşları 12 (4-18) idi. Tüm hastaların ameliyat öncesi, sonrası ve son takipteki ayakta AP ve lateral omurga grafileri değerlendirilmiştir. Eşlik eden spinal anomaliler açısından ameliyat öncesi tüm spinal kanal MRG incelemeleri yapılmıştır. Deformite derecesi, koronal ve sagittal planda Cobb yöntemiyle değerlendirilmiştir. Skolyoz hastalarında torasik kifoz ve lumbal lordoz (T5-T12 ve L1-S1) ölçülmüştür. Enstrümantasyon uygulanan segmentlerinin sagittal profilleri ayrıca değerlendirilmiştir.Yedinci servikal omurganın spinöz çıkınıtısından ve sakrum ortasından çizilen yere dik çizgiler arası mesafe gövde kayması olarak ölçülmüştür. Pelvik eğiklik ayakta AP grafilerde horizontal çizgi ile iliak kristalar seviyesinden geçen çizgi arasındaki açı olarak değerlendirilmiştir. MRG incelemelerinde diastematomiyeli saptanan 4 hastaya düzeltici cerrahi öncesi beyin cerrahisi ekibi tarafından nöral yapılara gerekli serbestleştirme uygulanmıştır. Eğriliklerin konveks tarafından standart transtorasik veya torakoabdominal retroperitoneal cerrahi yaklaşım uygulanmıştır. Eğriliğe dahil tüm intervertebral diskler çıkarılmış ve her vertebra gövdesine birer adet vida, transvers olarak lateral yüzden yerleştirilmiştir. Skolyoz hastalarında düzelme, konveks taraftan kompresyon ile sağlanmıştır. Kifoskolyozlu hastalarda, kifotik segment anterior longitüdinal ligamentin eksizyonu ile gevşetilmiştir ve gerek görüldüğünde ayrışmamış kemik yapılar osteotomize edilmiştir. Bu aşamada posteriordan, kifozun apeksinden manuel olarak kuvvet uygulanıp düzelme sağlanmıştır. Elde edilen ön kolon yüksekliğini korumak için apikal bölgeye yapısal, otolog kosta greftleri yerleştirilmiştir. Diğer disk mesafelerine de kostalardan elde edilen otolog greftler (4 hastada allogreft ile karıştırılarak) yerleştirilmiştir. Bir hastada füzyon

seviyesinin en proksimal ve distal disk mesafesinde otolog greftler ile doldurulan titanyum kafesler kullanılmıştır. Genel uygulamada en üst ve en alt Cobb seviyelerine kadar enstrümantasyon yapılmıştır. Radyolojik füzyon gelişene kadar tüm hastalar 4 ila 6 ay arası korse ile korunmuştur.

SONUÇLAR:

Hastalara ait veriler Tablo-1 ve 2'de özetlenmiştir. Skolyoz hastalarında eğrilik, 4 hastada torokolomber, 3'ünde torasik ve 2 hastada lumbal bölgede yerleşimli olduğu belirlenmiştir. Kifoskolyozlu tüm hastalarda torakolomber bölge etkilenmiştir. Hastaların ortalama takip süresi 52 (32-80) aydır. Skolyoz hastalarında ameliyat öncesi koronal plan deformitesi ortalama 57° (44°-90°)'den son takipte 35° (20°-60°)'ye gerilediği (% 39 düzelme) saptanmıştır. Ortalama ameliyat öncesi torasik kifoz ve lumbal lordoz sırasıyla 27° (20°-40°) ve -41° [(-54°)-(-20°)]'den, ameliyat sonrası 29° (24°-45°) ve -42° [(-25°)-(-63°)]'ye değiştiği belirlenmiştir. 9 skolyoz olgusunun 7'sinde elde edilen düzelme, yana eğilme grafilerindeki ölçümlerden daha fazla olduğu saptanmıştır (Şekil-1).

Kifoskolyozlu hastalarda, sagittal plan deformitesi, ameliyat öncesi ortalama 68° (47°-90°) olduğu ve son kontrolde 41° (22°-62°)'ye gerilediği (% 38 düzelme) belirlenmiştir (Şekil-2). Kifoskolyoz hastalarının ameliyat öncesi ortalama 51° (16°-80°) olan koronal plan deformitesi son takipte 29° (8°-65°)'ye gerilediği (% 44 düzelme) görülmüştür. Ameliyat öncesi 9 hastada mevcut olan 9.9° (3°-20°) pelvik eğiklik, ameliyat sonrası

Tablo - 1. Skolyoz hastalarının yaş, cinsiyet ve eğrilik bölgeleri, koronal ve sagittal plan değerleri (TK: Torakal kifoz, LL: Lomber lordoz).

HASTA	YAŞ	CİNS	TANI	EĞRİLİK	TİP	PREOP. EĞİLME		FİNAL DÜZELME		PREOP.TK	POSTOP.TK	PREOP.LL	PO.LL
	Yıl+ay					COBB	COBB	COBB	%				
1	8+4	K	SKOLYOZ	T4-T9	I	60	32	20	66	28	32	-38	-38
2	12+8	E	SKOLYOZ	T4-T9	II	45	24	28	44	40	45	-58	-63
3	10+7	K	SKOLYOZ	T8-T12	II	50	34	38	28	26	30	-50	-42
4	14+5	E	SKOLYOZ	T5-L2	II	70	65	46	34	28	35	-54	-58
5	17+3	E	SKOLYOZ	T10-L2	I	44	40	28	36	27	28	-46	-42
6	11+10	K	SKOLYOZ	T11-L3	I	50	40	25	60	20	24	-30	-34
7	10+5	K	SKOLYOZ	T12-L4	I	62	46	40	35	20	20	-20	-25
8	17+10	K	SKOLYOZ	L1-L4	III	45	36	30	44	22	26	-50	-42
9	4+2	E	SKOLYOZ	L1-L5	I	90	65	60	33	30	25	-35	-40
ORTALAMA	12				57	42	35	39	27	29	-41	-42	

Tablo - 2. Kifoskolyoz hastalarının yaş, cinsiyet ve eğrilik bölgeleri, koronal ve sagittal plan değerleri (TK: Torakal kifoz).

HASTA	YAŞ	CİNS	TANI	EĞRİLİK	TİP	PREOP.	FİNAL	DÜZELME	PREOP.TK	FİNAL.TK	DÜZELME
	Yıl+ay					COBB	COBB	%			%
1	14+5	E	KİFOSKOLYOZ	T11-L3	I	30	18	40	50	50	0
2	10+7	K	KİFOSKOLYOZ	T11-L4	I	62	32	48	90	22	76
3	13+4	K	KİFOSKOLYOZ	T11-L3	I	34	10	70	47	25	47
4	7+8	K	KİFOSKOLYOZ	T8-L3	I	88	27	69	82	42	49
5	10+2	K	KİFOSKOLYOZ	T11-L4	I	50	45	10	90	55	39
6	8+9	E	KİFOSKOLYOZ	T8-L1	II	80	65	18	49	28	43
7	13+3	K	KİFOSKOLYOZ	T9-L2	II	16	8	50	68	62	9
ORTALAMA	11					51	29	44	68	41	38

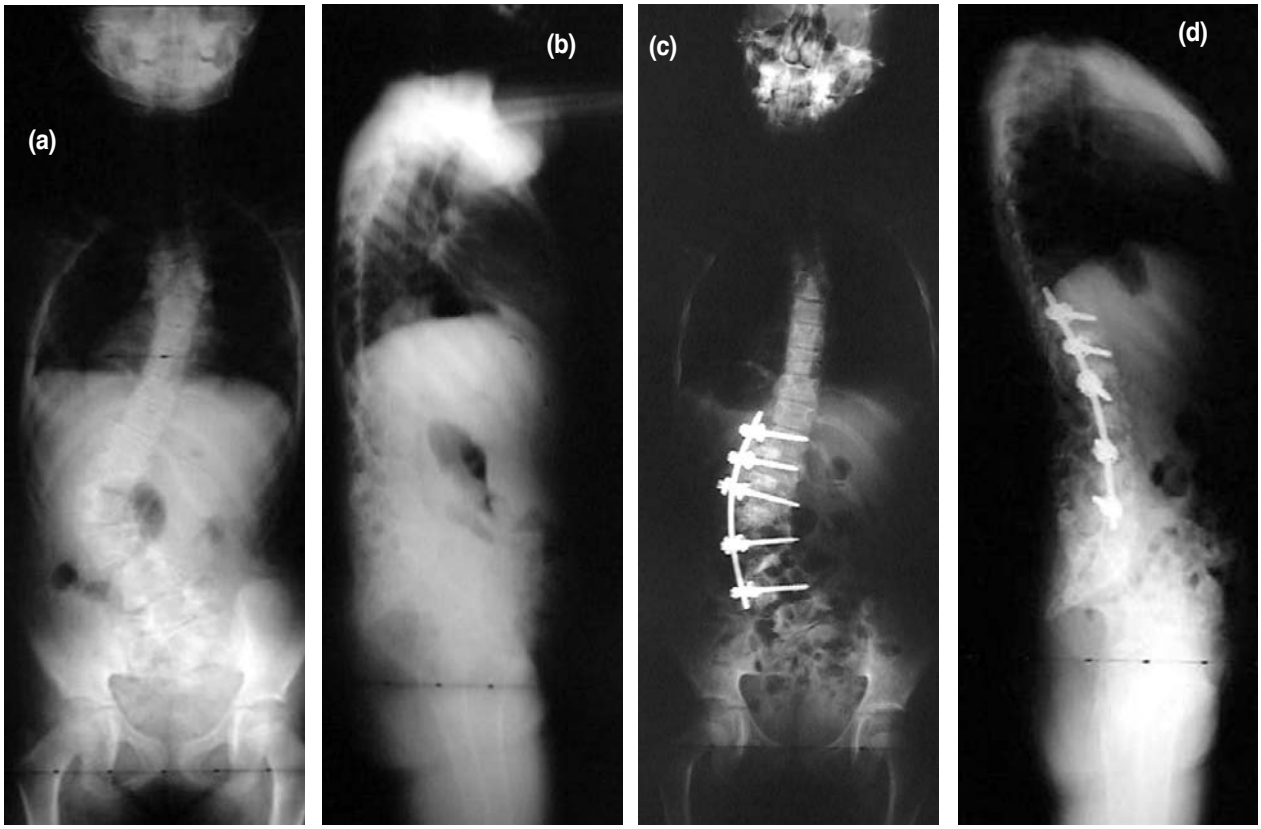

Şekil 1.Şekil-1. 10 yaşında kız hasta (Hasta-7), lomber skolyoz nedeniyle T12-L4 arası anterior enstrümantasyonla deformite düzeltilip, lumbal lordoz korunmuştur. Hastanın ameliyat öncesi (a) ön-arka ve (b) yan ile kontrol (c) ön-arka ve (d) yan grafileri.

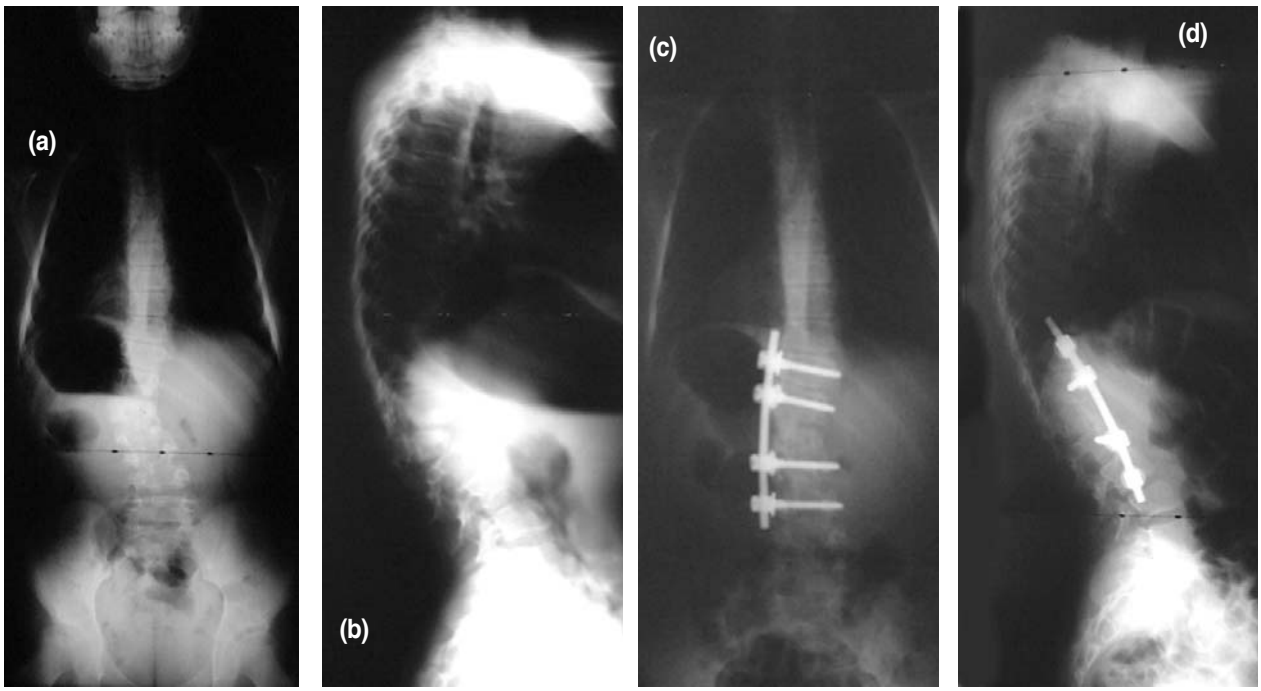

Şekil 2. 13 yaşında kız hasta (Hasta-3), L1 hemivertebraya bağlı kifoskolyoz nedeniyle opere edilmiş ve apikal bölge yapısal kaburga greftleri ile desteklenip, tek rod anterior enstrümantasyonla belirgin düzelme sağlanmıştır. Hastanın ameliyat öncesi (a) ön-arka ve (b) yan ile kontrol (c) ön-arka ve (d) yan grafileri.

5.5° (0°-13°)'ye gerilediği saptanmıştır. Ameliyat öncesi 11 hastada mevcut olan 2.14 (0.5-9) cm lateral gövde kayması, ameliyat sonrası ortalama 1.07 (0-4.5) cm'ye gerilediği belirlenmiştir. 2 hastada (% 12.5) komplikasyon görülmüştür. Torakolomber kifozu sagittal planda 90° den 27° ye düzelen bir hastada enstrümantasyon proksimalinden (T-12) geçiş bölgesi kifozu ortaya çıktığı saptanmıştır. Bu hasta, enstrümantasyon daha proksimale uzatılarak posterior füzyon ve enstrümantasyon ile tedavi edilmiştir. Bir skolyoz hastasının takibinde ise implant kırılması ve psödoartroz gelişmiştir. Bu hasta da posterior füzyon ve enstrümantasyon ile tedavi edilmiştir. Enfeksiyon ve nörolojik komplikasyon görülmemiştir.

TARTIŞMA :

Konjenital spinal deformitelerin tedavisi, hızlı ilerlemeleri ve eğriliklerin sertliği nedeniyle zordur. Konservatif tedavilerle genellikle sonuç alınamaması cerrahi tedaviyi zorunlu kılmaktadır. Deformiteler ilerlemeden, erken dönemde uygulanan in situ füzyonların uzun vadede etkili olamaması [6], aynı düşünceden hareketle uygulanan konveks epifizyodezin, hastaların ancak yarısından azında gerçek bir epifizyodez etkisi göstermesi [20] ve bir çok hastanın deformiteler ileri derecelere ulaştıktan sonra başvurması gibi nedenlerle daha radikal girişimlere ihtiyaç duyulmaktadır.

Literatürde, posterior füzyon ile tedavi edilen konjenital skolyoz hastalarında Harrington rodlarıyla uygulanan enstrümantasyonun düzelmeyi anlamlı olarak arttırdığı bildirilmektedir [7,22]. Hedequist ve arkadaşları [8] tarafından yakın zamanda yapılan bir çalışmada, posterior enstrümantasyon, konjenital spinal deformiteli hastalarda etkin düzelme sağlayan, güvenli bir yöntem olarak tanımlanmakla beraber, düşük profilli pediatrik enstrümanlarla tedavi edilen 40 hastanın 9'unda bölgesel ağrı veya enfeksiyon gibi nedenlerle implantların çıkarılması gerekmiştir. Ayvaz ve arkadaşlarının1 konjenital skolyoz ve spinal disrafizmli 22 hastalık çalışmasında ise posterior enstrümantasyon anlamlı düzelme sağlamış, ancak 2 olguda nörolojik araz olmak üzere 7 (% 31) hastada çeşitli komplikasyonlar görülmüştür. Posterior enstrümantasyonla ilgili problemler halen çözüm beklemektedir.

Konjenital spinal deformiteli hastalarda, gelişimsel veya daha önce geçirilmiş cerrahilere bağlı posterior elemanların anomali ve yoklukları, nörolojik yaralanmaya zemin hazırlamakta, posterior enstrümantasyonu zorlaştırmaktadır. Anterior girişimlerde ise vidalar spinal kanaldan uzak, doğrudan korpus içerisine yerleştirildiği için enstrümantasyon daha kolay ve nörolojik hasar açısından daha az riskli olmaktadır. Bunun yanında implantların toraks veya karın boşluğu içerisinde yerleşik olması, çoğu zaman gelişme geriliği de olan hastalardaki yara problemleri veya implantların sebep olduğu rahatsızlıkları önleyebilmektedir.

Kifoz ve kifoskolyoz hastalarında ise enstrümanlı veya enstrümansız posterior füzyon ile yüksek oranda psödoartroz ve düzelme kaybı görülmekte, deformitelerin pasif olarak düzelmediği olgular başta olmak üzere, tedavide anterior gevşetme ve yapısal greftler ile desteğin de eklendiği kombine girişimler önerilmektedir [14-16] Hemivertebraya bağlı keskin açılı deformitelerde de kombine anterior-posterior [4,9,12] veya sadece posterior yaklaşımla hemivertebra eksizyonu [17,19] 360° füzyon uygulanmaktadır. Gelişimsel anomalilere bağlı ortaya çıkan anterior kolonun yapısal eksikliklerinin giderilmesi için bu bölgeye uygulanan gevşetme ve greftlerle destekleme, başarı şansını arttırmaktadır. Bu girişimlerde ameliyat esnasında anterior yaklaşım yapılmasına rağmen enstrümantasyon için

posterior yaklaşım tercih edilmiş, anterior enstrümantasyon tek başına uygulanmamıştır. Spinal osteotomiler ile uzun olan posterior kolonun kısaltılarak ön kolona uydurulması seçkin bir tedavi yöntemi olmakla beraber deformitelerin uzun segmentleri ilgilendirdiği olgularda çoklu spinal osteotomiler gerekli olabilmektedir. Ayrıca, spinal kordun her yönden serbestleştirilmesi ve kısaltma esnasında kordun kendi üzerine katlanması veya posterior elemanlar arasına sıkışması gibi teknik sorunlara yol açabilmekte ve bu durum nörolojik hasar riskini arttırmaktadır. Ayrıca, bizim serimizde uyguladığımız yöntemde anterior gevşetme sonrası posteriordan manuel olarak uygulanan kuvvet yardımıyla kifotik deformite düzeltilmiş, oluşan boşluğa yapısal greftler yerleştirilip vida ve rod bağlantıları sıkılarak elde edilen düzelme korunmuş, implantlar yardımıyla distraksiyondan kaçınılmıştır. Nörolojik problem ile karşılaşmadığı için yöntemin güvenli olduğunu düşünülmüştür.

Literatürde posterior füzyon ile tedavi edilen konjenital spinal deformiteli 290 hastalık bir calışmada Winter ve arkadaşları [22] hastaların 40 (% 14)'ında füzyon kitlesinde 10°'nin üzerinde eğilme, en sık görülen ikinci komplikasyon ise 20 (% 9) hastada psödoartroz olarak bildirilmiştir. Krankşaft fenomeni cerrahi olarak posterior büyümenin durdurulmasına karşın devam etmekte olan anterior büyümenin yol açtığı bir problemdir. 10 yaş altı ve Risser derecesi 0 olan hastaların % 15'inde bildirilmiş, cerrahi esnasındaki yaş ve eğrilik derecesinin krankşaft fenomeninin oluşması açısından önemli faktörler olarak tanımlanmıştır [10]. İmmatür köpeklerde yapılan deneysel bir çalışmada yeni nesil tespit sistemlerinin mekanik epifizyodez etkisiyle anterior büyümeyi de durdurduğu gösterilmiştir [11]. Diğer yandan idiopatik skolyozda uygulanan anterior cerrahilerle ilgili olarak ön kolonun kısalmasına bağlı torasik kifozda artış olduğu bildirilmektedir [3]. Bizim serimizdeki skolyoz hastalarında enstrümante edilen torakal segmentlerde ilerleyici hiperkifoz görülmemiştir. Çalışmadaki hastaların başlangıçta göreceli olarak hipokifotik olmaları, 4 hastada düzeltici anterior cerrahi öncesinde, posterior yaklaşımla uygulanan nörolojik serbestleştirme işlemleri ve hastaların ortalama yaşlarının yüksek olması kifozda anlamlı bir artışı önlemiş olabilir. Omurgadaki yapısal anomaliler de posterior yapıların büyüme potansiyelini etkileyebilmektedir. Çalışmada, anterior enstrümantasyon ve disk aralıkları otojen greftler ile desteklenen hastaların sagittal profil degişiklerinin kabul edilebilir düzeyde olduğu gözlemlenmiştir.

Gizli kalmış intraspinal anomaliler konjenital spinal deformitelerde sıkça görülmektedir. Olguların üçte biri bu tip patolojilere sahip olmasına rağmen hastaların çok az bir bölümü düz radyografilerde ve fizik muayenede spinal anomalileri düşündüren bulgulara sahiptir [1-2,18]. Tüm konjenital spinal deformiteli hastalarda eşlik eden anomaliler ameliyat öncesi MRG incelemesi ile saptanmalı ve düzeltici cerrahi öncesi nöral yapılara yönelik rezeksiyon ve gevşetmelerin yapılması gereklidir. Gevşetme ve düzeltici girişim uygulamaları ile ilgili zamanlama konusu halen tartışmalıdır1. Anterior yaklaşım ile spinal kord üzerindeki basılar ortadan kaldırılabilmekle beraber aynı seansta nöral yapılara gevşetme uygulanmasına imkan vermemektedir. Aynı seansta gevşetme, düzeltici girişim ve tespitlerin yapılması uygun gibi görünmekle beraber cerrahi süresini uzatmakta ve oluşabilecek nörolojik lezyonlarla ilgili karmaşaya sebep olabilmektedir.

Çalışma, tek merkezde, ardışık hastalara standart yöntem uygulanan literatürdeki ilk seridir. Ancak retrospektif, yaş dağılımı geniş ve az sayıda hasta ile yapılmış olması nedeniyle yöntemin başarısı ile ilgili kesin çıkarımlara varmak mümkün değildir.

Konjenital skolyoz ve kifoskolyozlu hastalarda, anterior enstrümantasyonla belirgin düzelme sağlanabilmektedir. Eğriliğin üst ve alt seviyeleri arası tek rod ile uygulanan anterior

enstrümantasyon implant maliyetini de düşürmektedir. Yöntemin diğer önemli avantajları ise karmaşık anatomik yapılardan uzak çalışılması nedeniyle nörolojik yaralanma riskinin az ve teknik olarak daha kolay uygulanabilir olması ve yerleştirilen implant materyallerinin çıkarılmasını gerektirecek bölgesel problemlere yol açmamasıdır.

KAYNAKLAR

1. Ayvaz M, Alanay A, Yazici M, Acaroglu E, Akalan N, Aksoy C. Safety and efficacy of posterior instrumentation for patients with congenital scoliosis and spinal dysraphism. *J Pediatr Orthop* 2007; 27(4): 380-386.
2. Basu PS,Elsebaie H, Nordeen MHH. Congenital spinal deformity. A comprehensive assessment at presentation. *Spine* 2002; 27: 2255-2259.
3. Betz RR, Shufflebarger H. Controversies in spine anterior versus posterior instrumentation for the correction of thoracic idiopathic scoliosis. *Spine* 2001; 26: 1095-1100.
4. Bradford DS, Boachie AO. One-stage anterior and posterior hemivertebral resection and arthrodesis for congenital scoliosis. *J Bone Joint Surg* 1990; 72-B: 536-540.
5. Elsebaie H, Basu P, Nordeen MHH. Anterior instrumentation in congenital scoliosis. *J Bone Joint Surg* 2003; 85-B (Supp III): 198.
6. Goldberg CJ, Moore DP, Fogarty EE. Long term results from in situ fusion for congenital vertebral deformity. *Spine* 2002; 27: 619-628.
7. Hall JE, Herndon WA, Levine CR. Surgical treatment of congenital scoliosis with or without Harrington instrumentation. *J Bone Joint Surg* 1981; 63-A: 608-619.
8. Hedequist DJ, Hall JE, Emans JB. The safety and efficacy of spinal instrumentation in children with congenital spine deformities. *Spine* 2004; 29: 2081-2086.
9. Holte D, Winter RB, Lonstein JE et al. Excision of hemivertebrae and wedge resection in the treatment of congenital scoliosis. *J Bone Joint Surg* 1995; 77: 159-171.
10. Kesling KL, Lonstein JE, Denis F et al. The crankshaft phenomenon after posterior spinal arthrodesis for congenital scoliosis. *Spine* 2003; 28: 267-271.
11. Kioschos HC, Asher MA, Lark RG. Overpowering the crankshaft mechanism. *Spine* 1996; 21: 1169-1173.
12. Lazar RD, Hall JE. Simultaneous anterior and posterior hemivertebra excision. *Clin Orthop* 1999; 364: 76-84.
13. Lowe TG, Betz R, Lenke L et al. Anterior single-rod instrumentation of the thoracic and lumbar spine: saving levels. *Spine* 2003; 28: 208-216.
14. Mayfield JK, Winter RB, Bradford DS et al. Congenital kyphosis due to defects of anterior segmentation. *J Bone Joint Surg* 1980; 62-A: 1291-1301.
15. McMaster MJ, Singh H. The surgical management of congenital kyphosis and kyphoscoliosis. *Spine* 2001; 26: 2146-2155
16. McMaster MJ, Singh H. Natural history of congenital kyphosis and kyphoscoliosis. *J Bone Joint Surg* 1999; 81-A: 1367-1383.
17. Nakamura H, Matsuda H, Konishi S et al. Single-stage excision of hemivertebrae via the posterior approach alone for congenital spine deformity. *Spine* 2002; 27:110-115.
18. Prahinski JR, Polly DW, McHale KA. Occult intraspinal anomalies in congenital scoliosis. *J Pediatr Orthop* 2000; 20: 59-63.
19. Shimode M, Kojima T, Sowa K. Spinal wedge osyeotomy by a single posterior approach for correction of severe and rigid kyphosis or kyphoscoliosis. *Spine* 2002; 27: 2260-2267.
20. Uzumcugil A, Cil A,Yazici M et al. Convex growth arrest in the treatment of congenital spinal deformities, revisited. *J Pediatr Orthop* 2004; 24: 658-666.
21. Winter RB, Lonstein JE, Boachie-Adjei O. Congenital spinal deformity. *J Bone Joint Surg* 1996; 78-A: 300-311.
22. Winter RB, Moe JH, Lonstein JE. Posterior spinal arthrodesis for congenital scoliosis. *J Bone Joint Surg* 1984; 66-A: 1188-1197.

The Journal of Turkish Spinal Surgery 2008; 19 (3): 213-222

ORIGINAL ARTICLE / *ORJİNAL ÇALIŞMA* /

THE MORPHOMETRY OF THORACIC PEDICLES AND PEDICLE-RIB UNITS AND THEIR RELATIONS TO AORTA: AN MRI STUDY

TORAKAL PEDİKÜL VE PEDİKÜL-KOT ALANININ MORFOMETRİSİ VE BUNLARIN AORTA İLE OLAN İLİŞKİLERİNİN MANYETİK REZONANS GÖRÜNTÜLEME YÖNTEMİ İLE ARAŞTIRILMASI

Levent KARAPINAR*, Nuri EREL, Ahmet KAYA*, Taşkın ALTAY***

SUMMARY:

Aim: *The objective of the study is to determine the safe and reliable area in thoracic spine that application of intrapedicular screw is difficult.*

Materials and Methods: *A study group is constituted 42 adults (21 men, 21 women) who have no medical history about thoracic spine. The mean age was 36.7(16-56) years old. True axial cross sections passing through both pedicles between T1 to T12 were taken with MRI. On these MRI cross sections, width of transverse intraosseous pedicle, width of transverse intraosseous (Pedicle Rib Unit) PRU, length of pedicle screw path, length of PRU screw path, relation of pedicle screw path with aorta and relation of PRU screw path with aorta were measured with the help of a computer programme.*

Results: *A statistically significant difference was found on each level between the transverse intraosseous width of pedicle and those of PRU, and length of pedicle screw path and those of PRU. While injury risk for aorta is high on the left side when the conventional pedicle screw path is used, it is high on the right side when PRU screw path is used.*

Conclusions: *When we compared PRU screw path with those of conventional pedicle screw path in point of neurological injury risk; PRU screw path provide us to keep away from epidural space. On the contrary, the injury risk of aorta is high at the right side PRU screw path used and is high at the left side when the conventional pedicle screw path used. Hybrid application (the using of PRU screw path at the left side and the using of conventional screw path at the right side) may minimize both neurological and aortic injury risk when the pedicle width is adequate.*

Keywords : *Pedicle screw, pedicle-rib unit, aorta, MRI*

Level of Evidence: *Cilinical Study, Level III*

(*) *Orthopaedic surgeon, Department of Orthopaedics and Traumatology, Izmir-Tepecik Training and Research Hospital, İzmir.*
*(**) Orthopaedic surgeon, Department of Orthopaedics and Traumatology, Izmir-Izmir Training and Research Hospital, İzmir.*

ÖZET:

Amaç: *Pedikül içerisinden vida uygulamanın zor olduğu torakal omurgada daha güvenli ve sağlam bir alanı ortaya koymak.*

Materyal - Metod: *Torakal omurgasına ait hiçbir yakınması olmayan 42 erişkin (21 erkek, 21 kadın) çalışma gubunu oluşturdu. Yaş ortalaması 36.7(16-56) idi. T1'den T12'ye kadar manyetik rezonans görüntüleme (MRG) ile gerçek aksiyel kesitler elde edildi. MRG kesitlerinde transvers pedikül çapı, transvers pedikül-kot alanı çapı, pedikül vida yolu uzunluğu, pedikül-kot alanı vida yolu uzunluğu, pedikül vida yolunun aorta ile ilişkisi, pedikül-kot alanı vida yolu ile aorta ilişkisi bilgisayar programı aracılığı ile ölçüldü.*

Sonuçlar: *Pedikül ile pedikül-kot alanı çapı arasında ve pedikül vida yolu uzunluğu ile pedikül-kot alanı vida yolu uzunluğu arasında istatistiksel olarak anlamlı fark tespit edildi. Konvansiyonel vida yolu kullanıldığında sol tarafta yüksek olan aorta yaralanma riski, pedikül-kot alanı vida yolu kullanıldığında sağ tarafta yüksektir.*

Çıkarım: *Nörolojik yaralanma riski açısından pedikül vida yolu ve pedikül-kot alanı vida yolu karşılaştırıldığında pedikül-kot alanı epidural alandan uzak bir vida yolu sağlamaktadır. Buna karşın aortu yaralama riski pedikül-kot alanı kullanıldığında sağ tarafta, pedikül vida yolu kullanıldığında sol tarafta yüksektir. Hibrid uygulama (sol tarafta pedikül-kot vida yolu, sağ tarafta konvansiyonel pedikül yolunun kullanımı) pedikül çapının uygun olduğu olgularda hem nörolojik, hem de aort yaralanma riskini azaltabilir.*

Anahtar Kelimeler: *pedikül vidası, pedikül-kot alanı, aorta, MRG*

Kanıt Düzeyi: *Klinik Çalışma, Düzey III*

INTRODUCTION:

Pedicle screw fixation has marked advantages compared with traditional methods of internal fixation in thoracic trauma, instability, deformity and scoliosis [6,10,25,27]. However, appropriate candidates for transpedicular thoracic fixation must be carefully selected, and its application is limited by the too narrowness of pedicles or scoliosis, especially between the third and ninth thoracic vertebrae, and potential harms to surrounding vital structures [2,23,28]. Furthermore, the accuracy of screw placement in the thoracic spine is in question [23,28]. An increasing number of investigations evaluate a safe technique for pedicle screw placement in the thoracic spine [7-8,13,15,19,22,24,28]. Despite some of them report very successful results [3,12,15,16], the others are cautious about this method [23,28].

Dvorak et al. presented an extrapedicular thoracic screw placement technique first in an in-vitro study; screws were started lateral to the tip of the transverse process and advanced through the rib and costovertebral joint into the vertebral body [1]. Also, a few researchers have attracted attention to advantages of long screw path and the wide area in an extrapedicular zone, named pedicle-rib unit [7-8,17,19-20]. However, relation of PRU screw path and aorta was not evaluated to our knowledge.

Review of the literature revealed only a few studies about PRU (extrapedicular area) as an alternative method for application of screw into the pedicle. However, the morphometry of the pedicle-rib unit has been described only in patients with scoliosis and normal cadaveric thoracic spine [7,17,20]. There are no morphometric studies that define PRU in normal adult thoracic spine.

The objective of this study is to compare PRU and pedicle morphometry with MRI in normal adult population, and to investigate the possible injury risk of the thoracic aorta when using the both screw application methods.

MATERIAL AND METHODS:

42 adults who have no complaints in thoracic spine constituted the study group. MRI images were taken by using 1.5-tesla magnetom vision unit (Toshiba Excel Art, Japan).

At first, the MRI of six subjects were used for intra and interobserver analyses. Two investigators with 13 (LK) and 14 (AK) years of experience, measured the images and repeated it a week later. We assessed intraobserver and interobserver reliability of the morphometric measurements with the intraclass correlation coefficient of reliability and its 95% confidence interval as described by Fleiss [24].

For investigation of pedicle and PRU anatomy and their relations with aorta, the MRI gantry was aligned to allow transverse images to be obtained through both pedicles from T1 through T12. Because of dorsal kyphosis, to prevent deviations from anatomic axial position, the axial images parallel to pedicles were planned through parasagital cross sections including both pedicles. Because T1 and T12 are not proper to from PRU, both of them are excluded from the study. All images were recorded on a CD. Measurements were done by using e-film medical imaging system program by magnifying these images in computer.

The measurements in the transverse plan included the width of transverse intraosseous pedicle, the width of transverse intraosseous PRU, the length of pedicle screw path, the length of the PRU screw path, the distance of pedicle screw path to aorta, the distance of pedicle-rib unit screw path to aorta (fig1). While measurements were being done, medial and lateral walls of pedicle and pedicle-rib unit were accepted as a safe zone and only intraosseous area was measured.

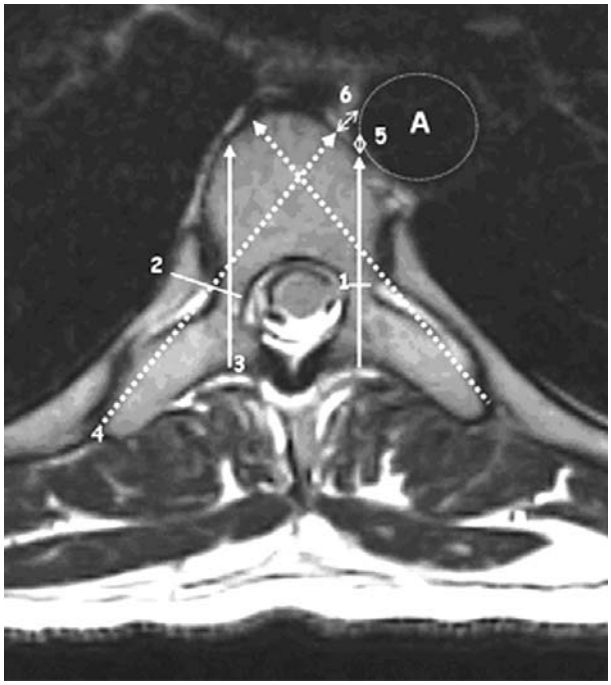

Figure 1. T1–weighted axial magnetic resonance image demonstrating the manner in which the width of transverse intraosseous pedicle(1), the width of transverse intraosseous pedicle-rib unit(2), the length of pedicle screw path(3), the length of pedicle-rib unit screw path(4) were measured. The distance of pedicle screw path to aorta(5) and the distance of pedicle rib-unit to aorta(6) were measured from the outer aspect of the the wall of aorta (A) to the nearest of the vertebral body.

However, when we continued from cortex point that screw paths go over in both zones and measured the distance from aorta, if there was a contact, by measuring its distance from aorta, it was evaluated as high risk for 0-2 mm, moderate for 3-5 mm, mild for 5-10 mm and as safe area for over 10 mm and no contact. Additionally, the risk for each vertebra was evaluated.Statistical analyses were performed by unpaired samples t test, paired samples t test, Mc Nemar test using SPSS (Version 13).

RESULTS:

Statistical analyses showed an excellent intra (0.99-1.0 in 95% confidence) and inter (1.0 in 95% confidence) observer reliability.

The study group was constituted twenty-one female and twenty–one male who had no problem or complaint from thoracic spine. The mean age of them was 36.7 (16-56) years old. The pedicle widths and PRU widths, and the length of pedicle screw paths and the length of PRU screw paths were shown comparatively in Table 1.

Table - 1. Minimum and maximum values, means and standard deviations of the each screw path's width and length for the left and right sides, and for the females and males,

	Left/Right and vertebral Level	Mean Pedicle Width (mm)	Mean Pedicle Rib Unit Width	Mean Length of Pedicle path (mm)	Mean Length of Pedicle Rib Unit Path (mm)
	All	3.86±1.22(2-7)	11.60±2.85(8-22)	31.10±3.92(22-41)	50.81±5.56(41-66)
T2L	Male	4.24±1.22(2-7)	13.14±3.04(20-22)	33.00±3.42(27-41)	54.38±5.06(44-66)
	Female	3.48±1.12(2-6)	10.05±1.53(8-14)	29.19±3.50(22-36)	47.24±3.32(41-54)
	All	3.90±1.28(2-8)	11.64±2.78(8-21)	31.07±4.03(24-41)	50.67±5.44(42-65)
T2R	Male	4.29±1.35(2-8)	13.19±2.86(10-21)	32.95±3.64(26-41)	54.38±4.76(45-65)
	Female	3.52±1.12(2-6)	10.10±1.64(8-14)	29.19±3.56(24-36)	46.95±3.02(42-54)
	All	3.43±0.89(2-5)	10.64±2.16(7-16)	32.57±3.83(23-43)	53.52±4.91(44-63)
T3L	Male	3.71±0.90(2-5)	11.81±2.02(8-16)	34.10±3.81(27-43)	56.52±4.07(48-63)
	Female	3.14±0.79(2-5)	9.48±1.63(7-14)	31.05±3.26(23-36)	50.52±3.74(44-57)
	All	3.48±0.86(2-5)	10.69±2.27(7-16)	32.76±3.74(25-43)	53.55±4.90(45-64)
T3R	Male	3.71±0.90(2-5)	11.90±2.17(8-16)	34.29±3.78(27-43)	56.67±3.89(48-64)
	Female	3.24±0.77(2-5)	9.48±1.66(7-14)	31.24±3.08(25-36)	50.43±3.70(45-57)
	All	3.26±0.80(2-5)	10.64±2.02(8-16)	34.52±4.13(25-44)	56.10±5.04(48-67)
T4L	Male	3.52±0.75(2-5)	11.86±1.96(8-16)	35.95±3.88(28-44)	59.05±4.68(49-67)
	Female	3.00±0.77(2-5)	9.43±1.21(8-13)	33.10±3.95(25-42)	53.14±3.44(48-60)

Table - 1. Minimum and maximum values, means and standard deviations of the each screw path's width and length for the left and right sides, and for the females and males, (devam)

	Left/Right and vertebral Level	Mean Pedicle Width (mm)	Mean Pedicle Rib Unit Width	Mean Length of Pedicle path (mm)	Mean Length of Pedicle Rib Unit Path (mm)
	All	3.31±0.78(2-5)	10.62±2.00(8-16)	34.64±3.91(28-44)	56.26±4.98(48-67)
T4R	Male	3.52±0.75(2-5)	11.76±1.92(8-16)	35.81±4.01(28-44)	59.19±4.56(49-67)
	Female	3.10±0.77(2-5)	9.48±1.33(8-13)	33.48±3.52(28-43)	53.33±3.48(48-61)
	All	3.26±0.86(2-5)	10.90±2.09(7-17)	36.43±4.27(28-46)	58.26±5.49(47-70)
T5L	Male	3.57±0.87(2-5)	12.05±2.16(8-17)	38.05±4.14(32-46)	61.48±5.14(49-70)
	Female	2.95±0.74(2-5)	9.76±1.26(7-13)	34.81±3.83(28-44)	55.05±3.69(47-62)
	All	3.21±0.78(2-5)	10.86±2.08(7-17)	36.50±4.17(28-46)	58.40±5.57(47-70)
T5R	Male	3.48±0.75(2-5)	12.00±2.05(8-17)	38.14±4.30(31-46)	61.71±5.22(49-70)
	Female	2.95±0.74(2-5)	9.71±1.38(7-13)	34.86±3.38(28-43)	55.10±3.66(47-62)
	All	3.81±0.92(2-6)	11.19±2.13(8-18)	38.12±4.79(29-48)	59.88±5.65(51-72)
T6L	Male	4.10±0.83(2-6)	12.33±2.18(8-18)	40.10±4.65(32-48)	63.29±5.23(51-72)
	Female	3.52±0.93(2-6)	10.05±1.36(8-14)	36.14±4.15(29-47)	56.48±3.71(51-66)
	All	3.83±0.93(2-6)	11.17±2.08(8-18)	38.38±5.00(28-48)	59.64±5.54(50-71)
T6R	Male	4.10±0.83(3-5)	12.29±2.08(8-18)	40-52±4.93(32-48)	62.90±5.27(51-71)
	Female	3.57±0.98(2-6)	10.05±1.40(8-14)	36.24±4.17(28-46)	56.38±3.58(50-65)
	All	4.14±0.90(2-6)	11.38±2.25(8-18)	40.00±4.85(31-51)	60.67±5.77(51-72)
T7L	Male	4.48±0.68(3-6)	12.62±2.11(9-18)	42.10±4.74(33-51)	64.38±5.08(54-72)
	Female	3.81±0.98(2-6)	10.14±1.65(8-15)	37.90±4.07(31-49)	56.95±3.67(51-66)
	All	4.12±0.92(2-6)	11.52±2.27(8-18)	40.17±4.88(32-51)	60.81±5.98(51-72)
T7R	Male	4.43±0.68(3-6)	12.71±2.10(9-18)	42.29±4.83(33-51)	64.76±4.96(54-72)
	Female	3.81±1.03(2-6)	10.33±1.77(8-15)	38.05±4.02(32-48)	56.86±3.98(51-67)
	All	4.48±0.99(2-7)	12.02±2.16(9-18)	41.43±4.64(34-54)	61.24±5.95(47-72)
T8L	Male	4.81±0.75(3-6)	13.14±1.85(10-18)	43.43±4.84(36-54)	64.71±4.52(54-72)
	Female	4.14±1.11(2-7)	10.90±1.87(9-17)	39.43±3.52(34-49)	57.76±5.19(47-67)
	All	4.45±1.04(2-7)	12.29±2.19(9-18)	41.50±4.64(32-53)	61.05±6.04(46-72)
T8R	Male	4.81±0.81(3-6)	13.33±1.98(10-18)	43.52±4.65(36-53)	64.43±4.66(54-72)
	Female	4.10±1.14(2-7)	11.24±1.89(9-17)	39.48±3.74(32-49)	57.67±5.38(46-67)
	All	4.98±0.10(2-8)	12.74±2.04(9-18)	42.43±4.51(34-54)	60.12±5.37(50-69)
T9L	Male	5.33±0.73(4-7)	13.71±1.87(10-18)	44.62±3.98(38-54)	63.43±4.39(54-69)
	Female	4.62±1.12(2-8)	11.76±1.73(9-18)	40.24±3.96(34-50)	56.81±4.12(50-65)
	All	5.02±1.00(2-8)	12.83±2.02(9-18)	42.62±4.27(34-53)	60.05±5.52(49-69)
T9R	Male	5.38±0.74(4-7)	13.86±1.88(10-18)	44.62±3.87(38-53)	63.38±4.67(54-69)
	Female	4.67±1.11(2-8)	11.81±1.63(9-17)	40.62±3.73(34-53)	56.71±4.16(49-66)
	All	5.69±1.00(4-9)	13.86±2.17(10-19)	43.21±4.38(36-54)	57.88±6.08(48-68)
T10L	Male	5.90±0.83(5-8)	14.90±1.92(10-19)	45.52±3.71(40-54)	61.71±4.91(52-68)
	Female	5.48±1.12(4-9)	12.81±1.91(10-19)	40.90±3.79(36-50)	54.05±4.57(48-62)
	All	5.64±1.01(4-9)	13.90±2.23(10-19)	43.33±4.19(36-54)	57.62±6.00(47-68)
T10R	Male	5.86±0.85(5-8)	15.05±1.94(11-19)	45.38±3.75(39-54)	61.24±4.96(50-68)
	Female	5.43±1.12(4-9)	12.76±1.92(10-19)	41.29±3.64(36-50)	54.00±4.66(47-63)
	All	6.29±0.94(4-10)	14.14±2.14(10-20)	45.02±4.36(38-56)	55.31±5.90(44-66)
T11L	Male	6.48±0.60(6-8)	15.14±1.80(12-20)	47.48±3.84(42-56)	58.95±4.27(49-66)
	Female	6.10±1.18(4-10)	13.14±2.01(10-19)	42.57±3.41(38-51)	51.67±5.03(44-61)
	All	6.31±0.98(4-10)	14.14±2.10(10-20)	45.00±4.48(37-56)	54.79±6.18(42-66)
T11R	Male	6.57±0.68(6-8)	15.05±1.86(12-20)	47.43±4.02(39-56)	58.57±4.55(48-66)
	Female	6.05±1.16(4-10)	13.24±1.97(10-19)	42.57±3.54(37-51)	51.00±5.24(42-60)

The difference between mean pedicle width and mean pedicle-rib unit, and between mean length of pedicle path and mean length of pedicle rib unit path are significant for all levels and genders ($p<0.001$).

When we evaluated the screw path-aorta relations as high, moderate and mild risk, the following results were obtained consecutively: 0.3%, 0.3% and 2.7% at right pedicular screw path; 8.9%, 24.7% and 34.2% at left pedicular screw path; 10.1%, 21.7% and 22.6% at right PRU screw path and finally 0.9%, 0.9% and 3.6% at left PRU screw path. The highest high risk at either left pedicular screw path or right PRU screw path was observed especially in lower thoracic spines ($T_{9,10,11}$).

While the injury risk of the thoracic aorta between T4-11 was measured as 3.3% on the right side and the 67.8% on the left side when conventional pedicle screw path used ($p<0.001$). It was measured as 44.4% on the right side and 4.4% on the left side when the extrapedicular method was used ($p<0.001$). Relationships of screw paths driven at optimal angles and centralizing the pedicles and PRU' s in with thoracic aorta were shown in Table 2.

Table - 2. Relationship of pedicle and pedicle rib unit with thoracic aorta (security rate)

Level	Right pedicle	Left pedicle	Right PRU	Left PRU
T_4	97.6~	57.1•	66.7•	92.9~
T_5	100*	45.2#	69•	100*
T_6	100*	45.2#	66.7•	100*
T_7	100*	42.9#	57.1•	100*
T_8	100*	38.1#	42.9#	100*
T_9	95.2~	16.7#	35.7#	95.2~
T_{10}	90.5~	9.5#	14.3#	90.5~
T_{11}	90.5~	2.4#	11.9#	78.6•

**Safe 100% ~Mild risk (81-99%) oModerate risk (51-80%) #High risk (0-50%)*

Screw application from PRU on the right side seems to have more risk for aorta compared with screw application conventionally into pedicles . Contrary, since aorta is located in the left side and conventional pedicle screw application is relatively has less safer area; using PRU screw path provides to avoid from both epidural space and aorta.

DISCUSSION:

The aim of each spinal surgeon is to apply rigid and safe method by avoiding risks as possible as in thoracic spine. Morphological studies carried out in thoracic spine revealed that pedicles are narrow especially in middle and upper zones [2,7,17,20,22-23,26]. Placing thoracic pedicle screw carries neurological injury risk in high proportion caused by complex and varied anatomy of thoracic pedicles [2,17,23,26,28].

Gross examination of the spinal canal after total laminectomy showed that the lateral aspect of the dural sac contacts with the medial wall of the pedicle in all 15 cadavers [2]. However, Suk et al. inserted 4604 thoracic pedicle screws in spinal deformities and 67 screw malpositions (1.5%) occurred in 48 patients. The malpositions were lateral in 18 (27%), medial in 4 (6%). There was a transient paraparesis in one patient with neurofibromatosis. The neurological injury was due to medial perforation of the pedicle by the screw causing delayed epidural hematoma [25].

Kim et al reported that free hand thoracic screw application technique was successful in both normal and deformed thoracic spine9. We calculated the percentage of the screws penetrating the cortex of the pedicle. This calculation was done by assuming that we have placed screws 4 mm, of 5 mm and 6 mm of diameters, driven at proper angle from the centers of the pedicles. It appears that screws can damage cortex in high proportion even though screws are placed at suitable entering point and again at optimal angels. When all pedicle diameters are evaluated, 18.8 % of the

screw is located in intraosseous area when 6 mm screw was applied, 44 % for 5 mm, 66.7 % for 4 mm. It appears unavoidable that screws that will be applied to the pedicles out of these proportions with conventional method damage pedicle cortex run over the pedicle. This may not only increase the risk of neurological injury but also may create stability problems [12]. T_{10}, T_{11} vertebrae constitute 74.1% of this proportion of 18.8%; T_9, T_{10}, T_{11} vertebrae constitute 72.4% of the proportion of 44%. However, all of the screws of 4 mm, 5 mm and 6 mm are located in intraosseous area when PRU is assumed as screw path.

There are three papers concerning about the PRU morphology in the literature7,17,20. However, the subjects were adolescent idiopathic scoliosis (AIS) cases in two [17,20], and cadavers in the remaining7. In our opinion, our series is somewhat different, aiming to obtain normal values. In the series of Liljenqvist, O'Brien, the results are valid only for scoliotic patients. Similarly, the study of Husted may be evaluated as experimental for no living subjects were included in the study. Furthermore, due to the nature of these studies the age groups highly differ from the present study that two of them include adolescent patients while the other was performed in cadavers of elder subjects.

Nevertheless, in both of the studies done with CT, the outer cortex diameters were measured [7,20]. In our study, medial and lateral walls of pedicle and pedicle-rib unit were accepted as a safe zone and only intraosseous area was measured to determine accurate screw width not to lead the injury of the cortex [12]. However, advantages of digital imaging and computer software measurement include elimination of error from different marking pencils and protractors and the ability to change brightness, contrast, and magnification [30]. In addition, evaluation of intra and interobserver reliability help us to provide accurate and reliable results [14,30].

Vaccaro et al demonstrated that the thoracic aorta was at greatest risk for injury in cases of anterior cortex penetration by the screws on the left side by using conventional intrapedicular technique [28]. Liljenqvist et al reported that the closest distance between the thoracic aorta and the vertebral body was an average of 6 mm at the fourth, fifth, and sixth thoracic vertebrae; 7 mm at the seventh, eight, and ninth thoracic vertebrae; and 4 mm at the tenth thoracic vertebra. At the eleventh thoracic vertebra, the closest distance measured an average of 3 mm. But Vaccaro and et all stated that the distance between thoracic aorta and vertabral body was less than 5 mm between the sixth to twelfth thoracic vertebrae28. Despite the distance between aorta and the vertebral body was measured in these studies, the screw path aorta relations was not considered.

Additionally, pleural lining of the thoracic cavity is in contact with the inferolateral wall of the pedicle [28]. A breach of few millimeters of the anterior or anterolateral cortical boundaries of the vertebral body may not initially damage the adjacent soft-tissue structures because of the mobility of these structures. However chronic irritation, especially to the pulsatile aorta, can lead to lethal complications and must be avoided. A few cases of delayed aortic rupture following anterior spinal instrumentation were reported [18,21,31]. Our study supports these findings. We observed that the injury risk to thoracic aorta when the screw directed from pedicle conventionally is higher than those of PRU at the left side. We suggest that the direction of the screw from PRU at the left side is more reliable when compared with pedicle.

The accuracy of magnetic resonance imaging for measurements of pedicle width may be influenced by the increased susceptibility effect between cortical and cancellous bone, which results in a less clear depiction of the cortical structures compared with that seen on computed tomography. This phenomenon can lead to a slight underestimation of the endosteal pedicle width on magnetic resonance imaging [17]. However, MRI is both highly reliable and accurate and helps us to obtain true axial images preventing the faultier results as well as do not use ionizing radiation as CT[16].

Detailed preoperative MRI's can lead us to analyzing the screw application area as well as avoiding from neurological and vascular complications and determining the safe zones and directions. We concluded that the hybrid method one of which was directed from pedicle and the other was directed from PRU which has adequate biomechanical stability [29], this might be as an alternative method based on the results of our study. But in hybrid application method the rods may be on different planes in the coronal aspect because of the entering points of PRU and pedicle were not on same level. Excision of some posterior portion of PRU with a rongeur may be necessary to balance. Evaluation of PRU by preoperative MRI may be a guide for spinal surgeons in using transverse process wiring method, which provides segmental fixation possibility by avoiding neurovascular structures 5,30. It is essential that spinal surgeons should have knowledge about the position of aorta while they are placing screw to thoracic spine. And they should also considered the pedicle diameters, length of pedicle screw path and the angle between the screw path and midline.

CONCLUSION:

PRU path allows us to apply wider and longer screw path area with avoiding neurological injury, and the risk of aorta injury is high at left side when using pedicular screw path and this high risk is current for PRU path at right side. So, hybrid method (right pedicular screw and left PRU screw) may be an alternative method in order to avoid aorta injury if the anatomical structure of the pedicle is appropriate. In addition, in the circumstance of pedicle explosion or injury when using pedicular screw path, PRU should be considered as an alternative method.

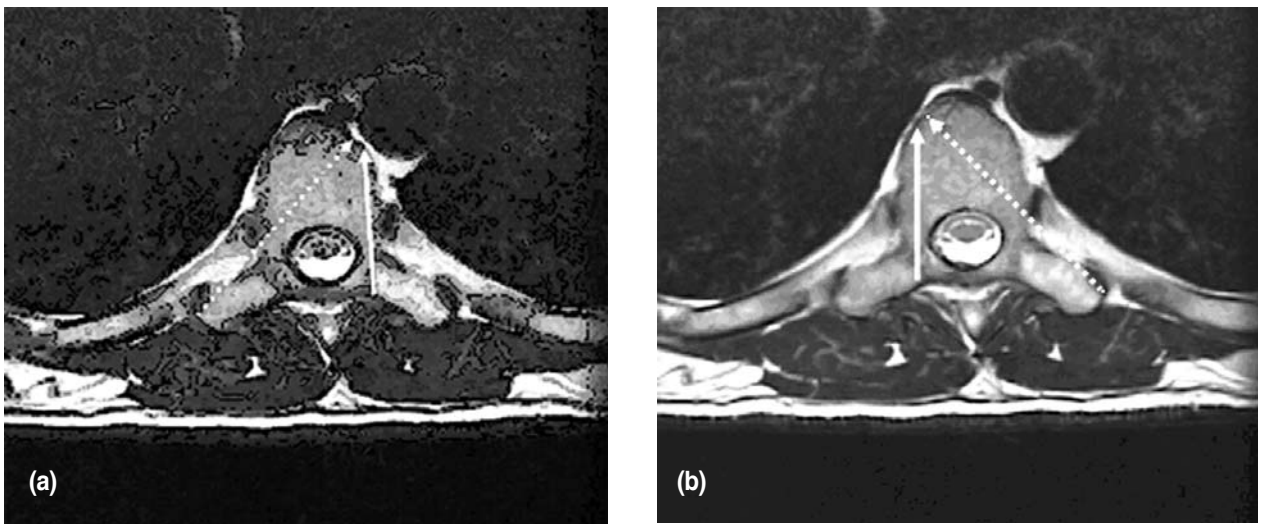

Figure 2. Comparison of pulsatil aorta injury risk. Direction of the screw paths of pedicle from left side and of pedicle-rib unit from right side **(a)**. Direction of the screw paths of pedicle from right side and of pedicle rib unit from left side **(b)**.

REFERENCES:

1. Dvorak M, MacDonald S, Gurr KR, et al. An anatomic, radiographic, and biomechanical assessment of extrapedicular screw fixation in the thoracic spine. *Spine* 1993; 18(12): 1689-1694.
2. Ebraheim NA, Jabaly G, Xu R, et al. Anatomic relations of the thoracic pedicle to the adjacent neural structures. *Spine* 1997; 22: 1553-1556.
3. Erel N, Sebik A, Karapinar L, et al. Transverse process wiring for thoracic scoliosis: A new technique. *Acta Orthop Scand* 2003; 74: 312-321.
4. Fleiss JL. Design and Analysis of Clinical Experiments. New York: *John Whiley and Sons,* 1999.
5. Fujita M, Diab M, Xu Z, et al. A biomechanical analysis of sublaminar and subtransverse process fixation using metal wires and polyethylene cables. *Spine* 2006; 31: 2201-2208.
6. Gertzbein SD, Robbins SE. Accuracy of pedicular screw placement in vivo. *Spine* 1990; 15: 11-14.
7. Husted DS, Haims AH, Fairchild TA, et al. Morphometric comparison of the pedicle rib unit to pedicles in the thoracic spine. *Spine* 2004; 29: 139-146.
8. Husted DS, Yue JJ, Fairchild TA, et al. An extrapedicular approach to the placement of screws in the thoracic spine: An anatomic and radiographic assesment. *Spine* 2003; 28: 2324-2330.
9. Kim YJ, Lenke GL, Bridwell KH, et al. Free hand pedicle screw placement in the thoracic spine: Is it safe? *Spine* 2004; 29: 333-342.
10. Kim YJ, Lenke LG, Cho SK, et al. Comparative analysis of pedicle screw versus hook instrumentation in posterior spinal fusion of adolescent idiopathic scoliosis. *Spine* 2004; 29: 2040-2048.
11. Kim YJ, Lenke LG, Cheh G, et al. Evaluation of pedicle screw placement in the deformed spine using intraoperative plain radiographs: A comparison with computerized tomography. *Spine* 2005; 30: 2084-2088.
12. Kothe R, Panjabi M, Liu W. Multidirectional instability of the thoracic spine due to iatrogenic pedicle injuries during transpedicular fixation: A biomechanical investigation. *Spine* 1997; 22: 1836-1842.
13. Kothe R, Strauss JM, Deuretzbacher G, et al. Computer navigation of parapedicular screw fixation in the thoracic spine. A cadaver study. *Spine* 2001 ;26: E496-E501.
14. Kuklo TR, Potter BK, O'Brien MF, et al. Reliability analysis for digital adolescent idiopathic scoliosis measurements. *J Spinal Disord Tech* 2005; 18: 152-159.
15. Lehman RA, Polly DW, Kuklo TR, et al. Straight-Forward versus anatomic trajectory technique of thoracic pedicle screw fixation: A biomechanical analysis. *Spine* 2003; 28: 2058-2065.
16. Leitzes AH, Potter HG, Amaral T, et al. Reliability and accuracy of MRI scanogram in the evaluation of limb length discrepancy. *J Pediatr Orthop* 2005; 25: 747-749.
17. Liljenqvist UR, Allkemper T, Hackenberg L, et al. Analysis of vertebral morphology in idiopathic scoliosis with use of magnetic resonance imaging and multiplanar reconstruction. *J Bone Joint Surg Am* 2002; 84: 359-368.
18. Matsuzaki H, Tokuhashi Y, Wakabayashi K, et al. Penetration of a screw into the thoracic aorta in anterior spinal instrumentation. A case report. *Spine* 1993; 18: 2327-2331.
19. Morgenstern W, Ferguson SJ, Berey S, et al. Posterior thoracic extrapedicular fixation: A biomechanical study. *Spine* 2003; 28: 1829-1835.
20. O'Brien MF, Lenke LG, Mardjetko S, et al. Pedicle morphology in thoracic adolescent idiopathic scoliosis. Is pedicle fixation an anatomically viable technique? *Spine* 2000; 25: 2285-2293.
21. Ohnishi T, Neo M, Matsushita M, et al. Delayed aortic rupture caused by an implanted anterior spinal device. Case report. *J Neurosurg* 2001; 95: 253-256.
22. Parent S, Labelle H, Skalli W, et al. Thoracic pedicle morphometry in vertebrae from scoliotic spines. *Spine* 2004; 29: 239-248.
23. Potter BK, Lehman RA, Kuklo TR. Anatomy and biomechanics of thoracic pedicle screw instrumentation. *Curr Opin Orthop* 2004; 15: 133-141.

24. Smorgick Y, Millgram MA, Anekstein Y, et al. Accuracy and safety of thoracic pedicle screw placement in spinal deformities. *J Spinal Disord Tech* 2005; 18: 522-526.
25. Suk S, Kim WJ, Lee SM, et al. Thoracic pedicle screw fixation in spinal deformities: Are they really safe? *Spine* 2001; 26: 2049-2057.
26. Ugur HC, Attar A, Uz A, et al. Thoracic pedicle: Surgical anatomic evaluation and relations. *J Spinal Disord* 2001;14:39-45.
27. Vaccaro AR, Rizzolo SJ, Balderston, et al. Placement of pedicle screw in the thoracic spine. Part I: Morphometric analysis of the thoracic vertebrae. *J Bone Joint Surg (Am)* 1995; 77:1193-1199.
28. Vaccaro AR, Rizzolo SJ, Balderston RA, et al. Placement of pedicle screws in the thoracic spine. Part II: An anatomical and radiographic assessment. *J Bone Joint Am* 1995; 77: 1200-1206.
29. White KK, Oka R, Mahar AT, et al. Pullout Strength of thoracic pedicle screw instrumentation. Comparison of the transpedicular and extrapedicular techniques. *Spine* 2006; 31: E355-358.
30. Wills BPD, Auerbach JD, Zhu X, et al. Comparison of Cobb angle measurement of scoliosis radiograpfs with preselected end vertebrae. *Spine* 2007; 32: 98-105.
31. Woolsey RM. Aortic laceration after anterior spinal fusion. *Surg Neurol* 1986; 25: 267-268.

The Journal of Turkish Spinal Surgery 2008; 19 (3): 223-231

ORIGINAL ARTICLE / *ORJİNAL ÇALIŞMA*

ADÖLESAN İDİOPATİK SKOLYOZ TEDAVİSİNDE POSTERİOR SEGMENTAL PEDİKÜL VİDASI UYGULAMA SONUÇLARI

THE RESULTS OF THE ADOLESCENT IDIOPATHIC SCOLIOSIS PATIENTS TREATED WITH POSTERIOR SEGMENTAL PEDICLE SCREW METHOD

Turgut AKGÜL*, Gökhan POLAT*, Ufuk TALU, Ünsal DOMANİÇ****

ÖZET:

Amaç: *Adölesan idiopatik skolyoz tedavisinde segmenter pedikül vidaları ile yapılan düzeltmelerin klinik ve radyolojik sonuçlarının retrospektif olarak değerlendirmek.*

Yöntem: *Kliniğimizde 2001-2007 yılları arasında segmenter pedikül vidası ile düzeltme yapılan 33 hasta çalışmaya alınmıştır. Hastaların operasyon zamanındaki ortalama yaşı 15.8 (11-27) yıl ve Risser 3.9 (2-5) arasında idi. Hastaların ortalama takip süreleri 33 (11-84) ay arasında idi. Radyolojik değerlendirme, preoperatif ve postoperatif dönemde ayakta ön arka ve yan grafileri ile yapılmıştır.*

Bulgular: *Operasyon öncesi ölçülen torakal Cobb açısı ortalama 47.9° (22°-78°) iken postoperatif dönemde 6.7° (0°-20°) olarak bulunmuştur. Preoperatif lomber Cobb açısı ortalama 28.6°(0°-53°) iken postoperatif dönemde 5.3° (0°-20°) olarak saptanmıştır. Operasyon sırasında veya sonrasında yüzeyel yara yeri infeksiyonu dışında komplikasyon ile karşılaşılmadı. Tüm hastalarda sagittal denge fizyolojik sınırlara getirilmiştir. Operasyon ile füzyon yapılan ortalama segment sayısı 12 (6-15) olduğu saptanmıştır. Hastaların takiplerinde korreksiyon kaybı ve kaynamama görülmemiştir.*

Sonuç: *Adölesan idiopatik skolyoz tedavisinde segmenter pedikül vidası kullanılarak yapılan düzeltme, klinik ve radyolojik olarak iyi sonuçlara sahiptir. Segmenter pedikül vidası ile düzeltmelerde komplikasyon oranının düşük olması güvenilir bir metot olduğunu düşündürmektedir.*

Anahtar kelime*: adölesan idiopatik skolyoz, segmenter pedikül vidası, posterior füzyon*

Kanıt Düzeyi: *Düzey III*

(*) Araştırma Görevlisi, İstanbul Üniversitesi İstanbul Tıp Fakültesi, Ortopedi ve Travmatoloji Anabilim Dalı, İstanbul.

(**) Prof. Dr., Ortopedi ve Travmatoloji Uzmanı, İstanbul Üniversitesi İstanbul Tıp Fakültesi, Ortopedi ve Travmatoloji Anabilim Dalı, İstanbul.

SUMMARY:

Objective: *The evaluation of clinical and radiological results of the treatment of idiopathic adolescent scoliosis by fixation with segmental pedicle screw.*

Method: *33 patients that are treated in our clinic by segmental pedicle screw , are included our study. At the time of operation, our patients mean age is 15.8 (range with 11-27) and mean risser scale is 3.9 (range with 2-5). Our patients mean follow up is 33 months (range with 11-84). Radiological evaluation is made with standing AP and lateral preoperative and postoperative roentgenograms.*

Results: *Preoperative mean thoracal cobb angle is 47.9° (22°-78°) and postoperative thoracal cobb angle is 6.7° (0°-20°). Preoperative mean lumber Cobb angle is 28.6° (0°-53°) and postoperative mean lumber cobb angle is 5.3° (0°-20°). During the operation and aftercare there is no other complication rather than superficial wound infection. Postoperative sagital balance is at the physiological limits. The fused segments mean number is 12 (6-15). At the follow up, there is no correction loss and pseudoarthrosis.*

Conclusion: *In the treatment of adolescent idioathic scoliosis, the clinical and radiological results of correction with segmental pedicle screw fixation is satisfactory. Also the low complication rate in the correction with segmental pedicle screw fixation, shows the safety of this treatment method.*

Key words: *Adolescent idioathic scoliosis, segmental pedicle screw, posterior fusion.*

Level of Evidence: *Level III*

GİRİŞ:

Adölesan idiopatik skolyoz cerrahisinde, omurga enstrümantasyonunun amacı, omurga eğriliğini düzeltmek ve uzun dönemde omurga denge ve stabilitesinin devamını sağlamaktır [3]. Pedikul vidası ile fiksasyon, ilk olarak, 1959 yılında Boucher [4] tarafından tarif edilmekle beraber, 1960'larda Roy-Camille [16,17]) ile daha popüler hale gelmiştir. Omurun mekanik olarak en dayanıklı yeri olan pedikülün kullanılmasıyla eğriliğin daha iyi düzeltilmesi ve sağlanan düzeltmenin devamı sağlanmaktadır [21,23]. Ayrıca, pedikül vidası kullanımı ile üç planda düzeltme sağlanırken, füzyon sahasının kısaltılması ile de hareketli segment kaybı azaltılabilmektedir. Uygulama, teorik olarak distal segmentlerde oluşan stresi azaltarak, daha sonra oluşabilecek disk dejenerasyonunu yavaşlatır ya da engeller [19-20]. Ancak, bir çalışmada omurga füzyonu olan hastaların olmayan hastalar ile karşılaştırıldığında füzyona dahil edilmeyen segmentlerde hipermobilite olmadığı hatta hareketliliğin daha da azaldığı gösterilmiştir [22]. Anatomik belirteçlerin ve özel dizayn edilmiş pedikül probların kullanılması, belirlenen aşamaların sırasıyla yapılması sayesinde, omurga deformitesi cerrahisinde, serbest-el (free hand) tekniğinin güvenli olduğu belirtilmiştir [10]. Luhmann ve arkadaşları [13], 70° ve 100° arasındaki eğriliklerde, sadece posteriordan pedikül vidası kullanılarak yapılan korreksiyonun, kombine yöntemle yapılan korreksiyon ile karşılaştırıldığında minimal korreksiyon farklılığı olduğunu göstermiştir.

Bu çalışmada amaç, posterior yaklaşımla her segmente pedikül vidası kullanımıyla düzeltme sağlanan adölesan idiopatik skolyoz hastalarının radyolojik ve klinik sonuçlarının retrospektif olarak değerlendirilmesidir.

HASTALAR VE METOD:

2001-2007 yılları arasında adölesan idiopatik skolyoz nedeniyle opere edilen 33 hasta retrospektif olarak incelenmiştir. Tüm veriler ve röntgen ölçümleri, cerrahi tedaviye katılmayan başka bir ortopedik cerrah tarafından yapılmıştır.

Tüm cerrahi girişimler, iki ortopedik cerrah tarafından posterior girişimle yapılmıştır. Tüm pedikül vidaları, free-hand olarak gönderilmiştir [20]. Operasyon öncesi, pediküllerin yerlerini belirlemek için çekilen anterior ve posterior röntgenlerde, anatomik belirteçler belirlenmiştir. Posteriordan yapılan insizyonla subperiostal diseksiyon ile posterior elemanlar açığa konulmuştur. Transvers çıkıntı ve faset eklem elemanları anatomik belirteçler olarak kullanılmıştır. Anatomik belirteçler ile pedikül yeri belirlendikten sonra giriş probu yardımıyla korteks geçilmiştir. Pedikül oyulduktan sonra pedikül derinliği ve duvarlarının sağlamlığı ucu yuvarlak pedikül yoklama cihazı ile kontrol edilmiştir [2,19]. Pedikülde 5 kemik yapısı, dördü duvar, biri taban olmak üzere kontrol edilmiştir. Vakalarda preoperatif çekilen röntgenlere göre karar verilen seviyelere, her segmentte bir veya iki adet olacak şekilde titanyum pedikül vidaları gönderilmiştir. Eğrilik düzeltilmesi için Cotrel ve Dubousset [6] tarafından daha önce tarif edilen rod yardımlı derotasyon manevrası ve segmenter pedikül vidaları sayesinde translasyon manevrası değişen oranlarda birlikte kullanılmıştır. Sonrasında kompresyon ve distraksiyon ile eğrilikte minimal düzeltmeler yapılmıştır. Operasyon esnasında skopi veya röntgen ile düzelme ve denge kontrolu yapılmıştır. Gerekli olduğunda kompresyon ve distraksiyonlar ile denge sağlanmıştır. Düzelme sağlandıktan sonra hastalarımızda nörolojik komplikasyonları belirlemek açısından uyandırma testi yapılmıştır.

Hastalara allojen spongioz kemik grefti ile greftleme yapılmıştır. Hastalar postoperatif birinci günde mobilize edilmiştir. Postoperatif dönemde 1, 3, 6. ve 12. aylarda sonrasında ise senelik kontrolleri yapılmıştır.

Radyolojik değerlendirmeler preoperatif çekilen ayakta ön arka, yan grafiler yatarak çekilen traksiyon ve eğilme grafileri üzerinden yapılmıştır. Traksiyon ve eğilme röntgenleri ile eğriliğin esnekliği belirlenmiştir. Koronal plandaki eğrilik Cobb açısı ölçüsü ile takip edilmiştir. Sagittal planda torakal ve lomber eğrilik değerlendirildi. Ölçülen değerler torakal bölgede +20° ile +40° , lomber bölgede -30° ile -55° arasında ise fizyolojik olarak kabul edilmiştir [(1)].

SONUÇLAR:

Adölesan idiopatik skolyoz tanısı ile takip edilen ve segmenter pedikül vidası ile düzelme sağlanan toplam 33 hasta çalışmaya alınmıştır. Ortalama takip süresi 33 (11-84) aydır. Çalışmaya alınan hastalardan 30'u kadın, 3'ü erkektir. Ortalama yaşları, 15.8 (11-27) yıl ve ortalama Risser 3.9 (2-5) arasında idi. Hastalar King sınıflamasına göre sınıflandırılmıştır ve en fazla King Tip-II eğrilik görülmüştür (Tip-I: 6 hasta, Tip-II: 11 hasta, Tip-III: 8 hasta, Tip IV: 6 hasta ve Tip V: 2 hasta). Operasyon ile her segmente pedikül vidası gönderilerek yapılan füzyon seviyesi ortalama 12 (6-15) segment arasında olduğu belirlenmiştir. Preoperatif ortalama Cobb açısı, torakal bölgede 47.9° (22°-78°), lomber bölgede 28.6° (0°-53°) derece arasında olduğu saptanmıştır. Postoperatif torakal ve lomber bölgedeki ortalama Cobb açıları ise sırasıyla 6.7° (0°-20°) ve 5.3° (0°-20°) olarak belirlenmiştir (Şekil-1,2). Tüm hastalarda postoperatif sagittal konturların korunduğu ve bozuk olanların ise normal fizyolojik sınırlara getirildiği saptanmıştır (Şekil-3).

Hastalarımızda intraoperatif ve erken postoperatif dönemde nörolojik veya damarsal patoloji görülmemiştir. Bir hastamızda, oral

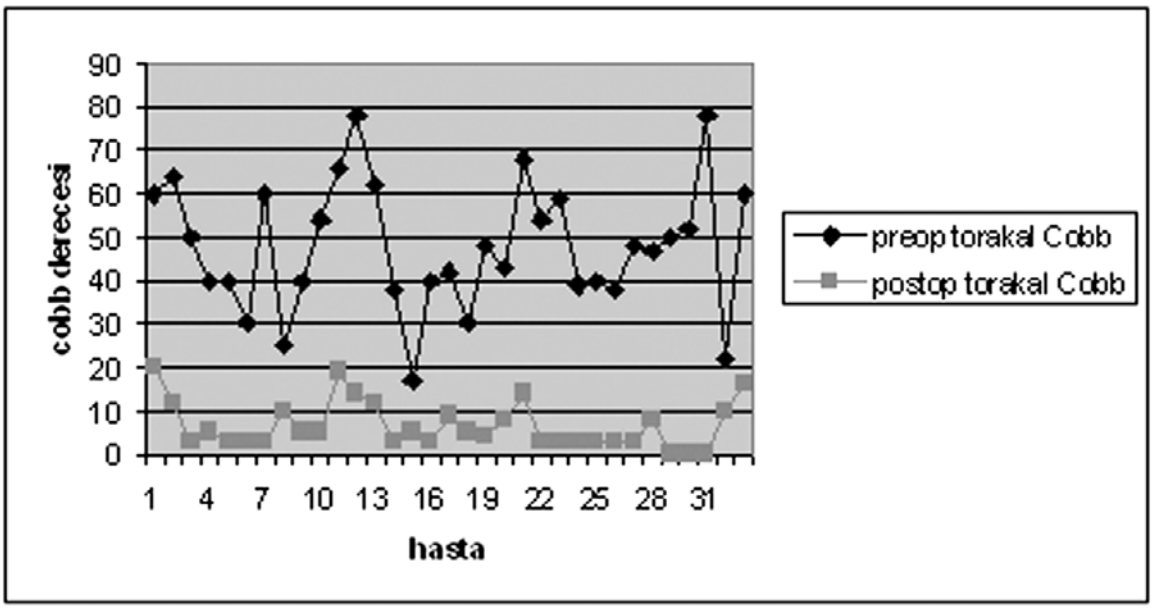

Şekil 1. Adölesan idiopatik skolyozlu hastalarda torakal eğriliklerin preoperatif ve postoperatif dönemde Cobb açısı değişimleri görülmektedir.

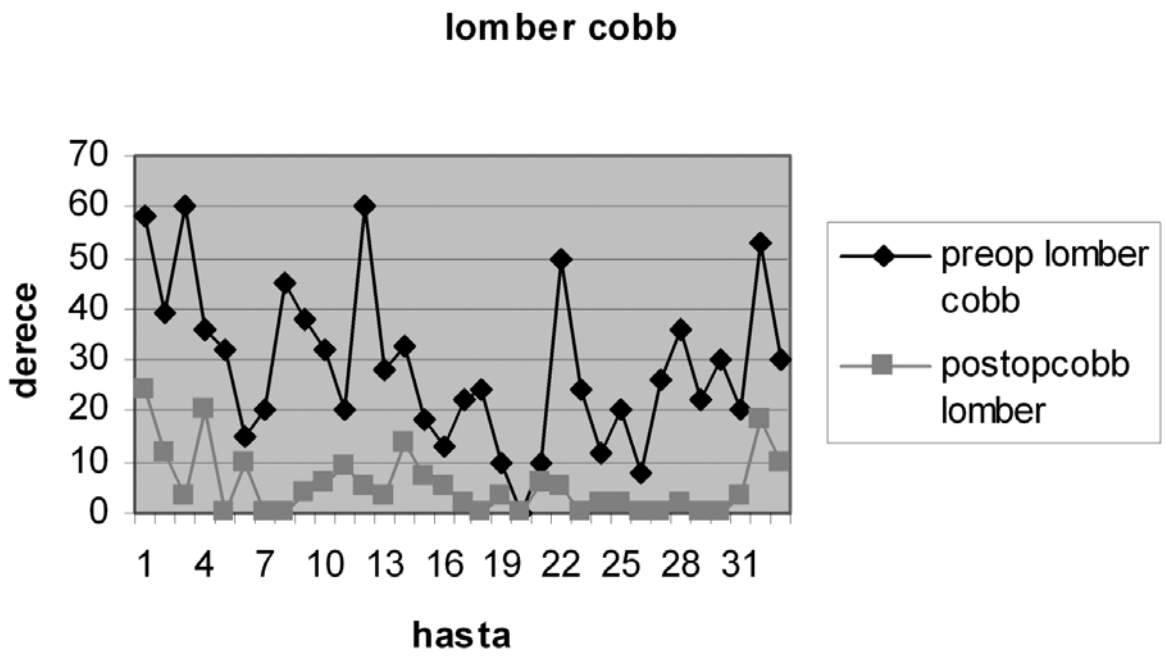

Şekil 2. Adölesan idiopatik skolyozlu hastalarda Lomber eğriliklerin preoperatif ve postoperatif dönemde Cobb değişimleri görülmektedir.

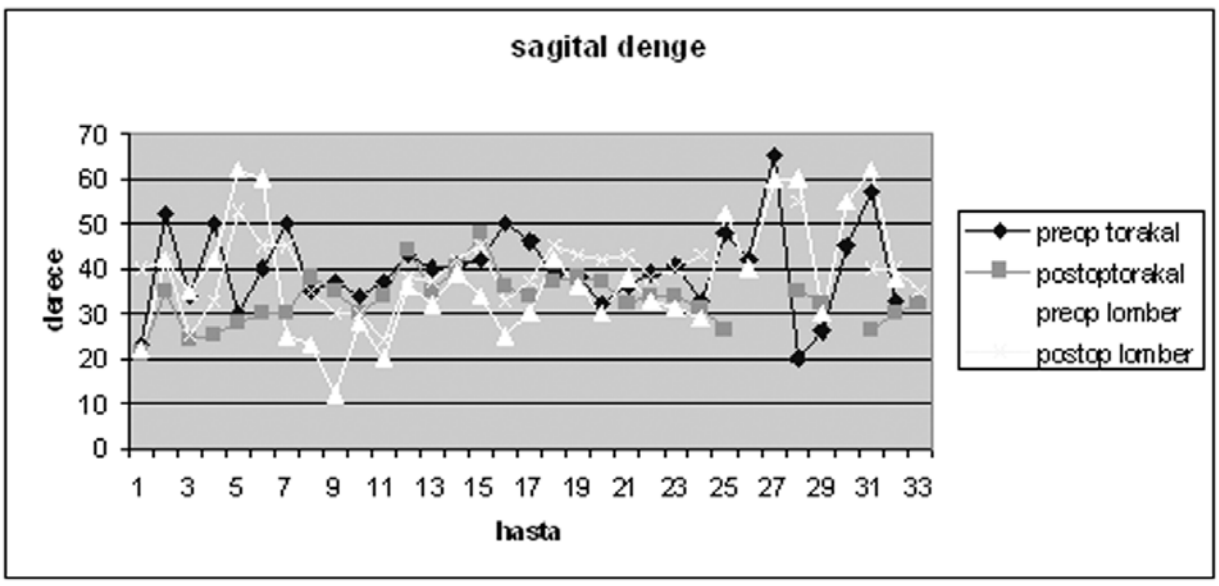

Şekil 3. Adölesan idiopatik skolyozlu hastalarda preoperatif ve postoperatif dönemde sagittal paramatrelerin değişimi görülmektedir.

antibiyotik ile tedavi edilen yüzeyel yara yeri infeksiyonu saptanmıştır. Hastalarımızın 3 tanesinde kontrolleri sırasında füzyon sahasına katılmayan lomber bölgelerinde koronal dengeyi bozmayan 10°'lik eğrilik artışı görülmüştür. Hastalarımızın hiç birinde implant sorunu ile karşılaşılmamıştır. Bir hastada peroperatif dönemde omuz asimetrisi giderilememesi üzerine, T1 seviyesine kadar füzyon gerektiği anlaşılmış ve bu hastada ilave olarak domino kullanılarak üst seviyeye kadar çıkılmıştır.

TARTIŞMA:

Adölesan idiopatik skolyoz tedavisi, özellikle üçüncü nesil implantların kullanılmaya başlamasıyla belirgin bir değişimin içine girmiştir. Özellikle pedikül vidalarının kullanımı, üç planda eğriliklerin düzeltilmesine ve füzyon sahasının küçültülmesi ile hareketli segmentlerin sayısının artmasına olanak sağlamaktadır [18]. Daha önceki enstrümantasyon metotları ile üç planda düzeltme sağlanamazken, implantların çıkması, lomber kifoz, fiksasyon kaybı veya suboptimal fiksasyon sık görülen komplikasyonlardı [8]. Pedikül vidası kullanılarak yapılan omurga eğrilik düzeltilmesinde, koronal plandaki düzeltmelerin % 18'den % 70'lere çıkmış olduğu bildirilmiştir [8,12]. Bizim çalışmamızda da % 40 ila % 88 arasında değişen oranda düzelme oranları sağlandığı belirlenmiştir.

Omurga eğriliğinin düzeltilmesinde basit tek rod ile derotasyon manevrasının tek başına kullanılması, segmenter pedikül vidalarının üç planda düzeltme sağlaması özelliği nedeniyle popüleritesini kaybetmektedir [11]. Segmenter pedikül vidası ile yapılan çalışmalarda, çengeller ile yapılan düzeltmelerin karşılaştırıldığında, preoperatif benzer hasta gruplarında, postoperatif pedikül vidası kullanılan hastalarda, çengel kullanılan hastalara göre torakal eğriliklerdeki düzelmenin ve lomber bölgedeki spontan düzelmenin istatistiki olarak belirgin fazla olduğu bildirilmiştir [14].

Kei ve arkadaşlarının pedikül vidası, sublaminar tel, çengel ve anterior vidalar ile yaptığı çalışmada, hem eğriliğin düzeltilmesinde, hem korreksiyonun devamını sağlamada, pedikül vidası daha üstün bulunmuştur. Pedikül vidası ile yapılan düzeltmelerde apikal vertebralarda translasyonda mükemmel düzelme sağladığı da ileri sürülmüştür [9]. Segmenter pedikül vidaları ile yapılan düzeltmeler sonrası, nörolojik araz ve kaynamama görülmediği bildirilmektedir [8,11]. Suk ve arkadaşları, 1988'den beri pedikül vidaları ile yaptıkları çalışmalarda, segmenter olmayan pedikül vidalarının segmenter olanlara göre daha yüksek komplikasyona sahip olduğunu ve ciddi eğrilikte düzeltmede yetersiz kaldığını bildirmişlerdir. Ancak, esnek eğriliklerde segmenter olmayan pedikül vidaları ile düzeltmenin yeterli olduğunu rapor etmişlerdir [20]. Coe ve arkadaşlarının omurga füzyon cerrahisi uygulanan hastalarda yaptığı çalışmada, % 5.7 oranında komplikasyon görülmüş ve posterior füzyon yapılanlarda bu oran % 5.1 olarak bulunmuştur [5]. Ancak, Suk ve arkadaşlarının 2005 yılında yaptığı çalışmada, sadece dört hastada komplikasyon görülmüştür. Bu komplikasyonları, infeksiyon ve sagittal planda kifoz artışı olarak bildirmişlerdir. Hastalarda hiç nörolojik veya damarsal patoloji görülmemiştir [21]. Ronald ve arkadaşlarının yaptığı çalışmada da benzer sonuçlar elde edilmiştir [15]. Bizim çalışmamızda da hiçbir nörolojik ve damarsal komplikasyon

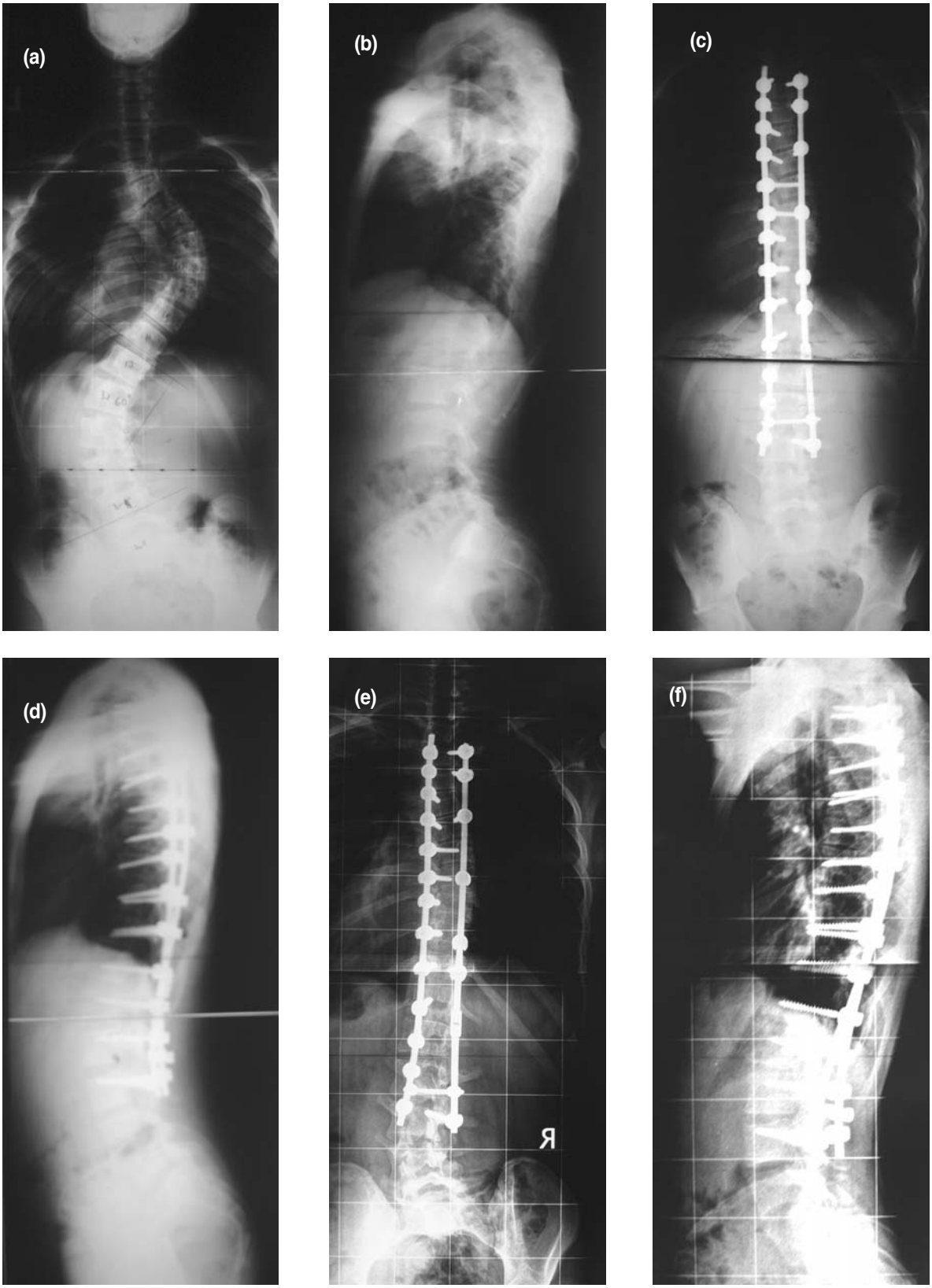

Şekil 4. Adölesan idiopatik skolyoz nedeniyle opere edilen 16 yaşında erkek hastanın (a) preoperatif ayakta ön arka ve (b) yan grafisi, (c) postoperatif ayakta ön arka ve (d) yan grafisi, (e) kontrol ön arka ve (f) yan grafisi görülüyor.

görülmemiş ve uzun dönem takibinde de füzyon sahasında hiçbir hastada korreksiyon kaybı görülmemiştir. Ancak, füzyon seviyesine katılmayan lomber bölgede dengeyi bozmayan eğrilik artışı izlenmiştir.

Bu çalışmada sonuç olarak adölesan idiopatik skolyoz tedavisinde, segmenter pedikül vidası kullanımı, klinik ve radyolojik olarak iyi sonuçlara sahip olduğu belirlenmiştir. Bu verilerin ışığı altında, segmenter pedikül vidaları kullanılarak enstrümantasyonun, komplikasyon oranının düşük olması nedeniyle güvenilir bir metot olduğu fikri elde edilmiştir.

KAYNAKLAR:

1. Bernard M, Bridwell KH. Segmental analysis of the sagital plane alignment of the normal thoracic and lumbar spines and thoracolomber junction. *Spine* 1989; 7: 717-721
2. Boachie-Adjei O, Girardi FP, Bansal M, Rawlins BA. Safety and efficacy of pedicle screw placement for adult spinal deformity with a pedicle-probing conventional anatomic technique. *J Spinal Disord* 2000; 13: 496–500.
3. Boos N, Webb JK. Pedicle screw fixation in spinal disorders: a European view. *Eur Spine J* 1997; 6: 2–18.
4. Boucher HH. A method of spinal fusion. *J Bone Joint Surg* 1959; 41-B: 248–259.
5. Coe JD, Arlet V, Donaldson W, Berven S., Hanson DS, Mudian R, Perra JH, Shaffleey CI. Complications in spinal fusion for adolescent idiopathic scoliosis in the new millennium. A report of the Scoliosis research society morbidity and mortality committee. *Spine* 2006; 31: 345–349.
6. Cotrel Y. Dubousset J, Guillaumat M. New universal instrumentation in spinal surgery. *Clin Orthop* 1998; 227: 10-23.
7. Dobbs MB, Lenke LG, Kim YJ. Selective posterior thoracic fusion for adeloscent idiopathic scoliosis *Spine* 2006; 20: 2400-2404.
8. Dubousseut J, Cotrel Y. Die CD-İnstrumentation in der behandlung von Wirbelsaulendeformitaten . *Orthopade* 1989; 18: 118-127.
9. Helenius I, Remes V, Yrjönen T, Ylikoski M, Schleska D, Helenius M, Poussa M. Harrington and Cotrel – Dubousset instrumentation in adolescent idiopathic scoliosis .Long term functional and radographic outcomes *J Bone Joint Surg* 2003; 85A: 2303-2309.
10. Kim YJ, Lenke LG, Bridwell KH, Cho YS, Riew KD. Free hand pedicle screw placement in the thoracic spine: is it safe? *Spine* 2004; 29: 333–342.
11. Lee SM, Suk SI, Chung ER. Direct vertebral rotation: a new technique of three-dimensional deformity correction with segmental pedicle screw fixation in adolescent idiopathic scoliosis. *Spine* 2004; 29: 343–349.
12. Lehman RA, Lenke LG, Keler KA, Kim YJ, Burchowski JM, Cheh G, Kuhns CA, Bridwell KH. Operative treatment of Adolescent idiopathic scoliosis with posterior pedicle screw only constructs. *Spine* 2008; 14: 1598-1604.
13. Lenke LG, Bridwell KH, Blanke K, Baldus C, Weston J. Radiographic results of arthrodesis with Cotrel-Dubousset instrumentation for the treatment of adolescent idiopathic scoliosis. A five to ten-year follow-up study. *J Bone Joint Surg* 1998; 80-A: 807–814.
14. Luhmann SJ, Lenke LG, Kim YJ, Bridwell KH, Schootman M,. Thoracic adolescent idiopathic scoliosis curves between 70 and 100 . Is anterior release necessary? *Spine* 2005; 30: 2061-2067.
15. Roy-Camille R, Saillant G, Mazel C. Internal fixation of the lumbar spine with pedicle screw plating. *Clin Orthop Relat Res* 1986; 203: 7–17.
16. Roy-Camille R, Saillant G, Mazel C. Plating of thoracic, thoracolumbar, and lumbar injuries with pedicle screw plates. *Orthop Clin North* 1986;17-A: 147–159.
17. Simmons JW, Andersson GB, Russell GS, Hadgipavlov AG. A prospective study of 342 patients using transpedicular fixation instrumentation for lumbosacral spine arthrodesis. *J Spinal Disord* 1998; 11: 367–374.

18. Suk SI, Lee CK, Kim WJ, Chung YJ, Park YB. Segmental pedicle screw fixation in the treatment of thoracic idiopathic scoliosis. *Spine* 1995; 20: 1399–1405.
19. Suk SI, Kim WJ, Lee SM, Kim JH, Chung ER. Thoracic pedicle screw fixation in spinal deformities: Are they really safe? *Spine* 2001; 26: 2049–2057.
20. Suk SI, Lee SM, Chung ER, Jin-Hyok Kim, Sung Kim. Selective thoracic fusion with segmental pedicle screw fixation in the treatment of thoracic idiopathic scoliosis: more than 5-year follow-up. *Spine* 2005; 14: 1602–1609.
21. Watabene K, Lenke LG, Bridwell KH, Kim YJ, Watanabe K, Kim YW, Kim YB, Hensley M, Stobbs G. Comparison of radiographic outcomes for the treatment of scoliotic curves greater than 100 degress. *Spine* 2008; 10: 1084-1092.
22. Wilk B, Karol LA, Johnston CE II, Colby S, Haideri N. The effect of scoliosis fusion on spinal motion:a comparison of fused and non fusedpatients with idiopatic scoliosis. *Spine* 2006; 31: 309-314.
23. Zindrick MR, Wiltse LL, Widel EH, Thomas JC, Holland WR, Field BT, Spencer CW. A biomechanical study of intrapeduncular screw fixation in the lumbosacral spine. *Clin Orthop Relat Res* 1986; 203: 99–112.

The Journal of Turkish Spinal Surgery 2008; 19 (3): 233-293

DERLEME / *REVIEW ARTICLE*

ADÖLESAN İDİOPATİK SKOLYOZ CERRAHİ TEDAVİSİNDE KORREKSİYON VE ENSTRÜMANTASYON TEKNİKLERİ

CORRECTION AND INSTRUMENTATION TECHNIQUES IN SURGICAL TREATMENT OF ADOLESCENT IDIOPATHIC SCOLIOSIS

İ. Teoman BENLİ*, Alper KAYA**

ÖZET:

İdiopatik skolyozun cerrahi tedavisinde son 20 yıl içinde önemli gelişmeler olmuş, hastalığın üç boyutlu patolojisi daha iyi anlaşıldıktan sonra, çoklu çengel ve tranpediküler vidaları kullanan modern segmenter sistemler kullanılmaya başlanmıştır. İdiopatik skolyoz tedavisinde, köşe taşı olan Harrington Rod sisteminin temel olarak kullandığı düzeltici kuvvet, gerdirme (distraksiyon) idi. Yeni geliştirilen 3. jenerasyon sistemlerden Dünya çapında en çok popüler olanı, bir devrim niteliğinde bir gelişme olarak görülen Cotrel Dubousset enstrümantasyon sistemiydi. Bu sistem, düzeltici manevra olarak derotasyon adı verilen manevrayı kullanıyor ve stratejik omurlara konulan çengel ve vidalara, eğriliğe uyacak şekilde eğilerek yerleştirilen rodun, eğriliğin konkav tarafına döndürülmesi işlemi ile skolyotik eğriliğin düzeltilmesine dayanıyordu. CD sistemi ve modifikasyonlarına ait yüksek düzeltme oranları bildiren yayınların yapılmasına rağmen, sistemin gövde dengesi üzerinde olumsuz etkilerinin de olduğuna dair çalışmalar yapılmıştır. 1990'ların başında bu problemleri elimine etmek üzere eğriliğin orta hatta çekilmesi yani translasyon adı verilen düzeltici manevrayı kullanan ISOLA, USS gibi sistemler kulanılmaya başlanmıştır. 2000 yılından bu yana, idiopatik skolyozun cerrahi tedavisinde 3. jenerasyon modern sistemlerin birer birer piyasadan kaybolduğu ve yeni bir gelişmenin yaşanmadığı yıllara girilmiştir. Bu yıllarda tüm bu sistemlerin uzun dönem sonuçları, hastaların tedaviden tatmin düzeyleri yayınlanmaya başlanmıştır. Bu yıllarda, ayrıca Harms ve arkadaşlarının geliştirdiği tüm seviyelere vida tespiti, Benli ve arkadaşlarının rapor ettikleri translasyon ve derotasyonu kombine kullanan güçlendirilmiş korreksiyon girişimlerine ait çalışmalar da yayınlanmıştır. Bir süredir bir duraklama içine girdiği izlenen idiopatik skolyozun cerrahi korreksiyonu konusunda önümüzdeki yıllar yeni gelişmelere gebedir.

Anahtar kelimeler: *İdiopatik skolyoz, cerrahi tedavi, enstrümantasyon, distraksiyon, derotasyon, agumantasyon*

Kanıt Düzeyi: *Düzey V*

(*) Prof. Dr., Ortopedi ve Travmatoloji Uzmanı, Ufuk Üniversitesi Tıp Fakültesi, Ortopedi ve Travmatoloji Anabilim Dalı, Ankara

(**) Yard. Doç. Dr., Ortopedi ve Travmatoloji Uzmanı, Ufuk Üniversitesi Tıp Fakültesi, Ortopedi ve Travmatoloji Anabilim Dalı, Ankara

SUMMARY:

Many important developments occured in idiopatic scoliosis surgery at last 20 years, as modern segmenter systems with multipl hook and transpedicular screws were used after understanding the three dimentional pathology of the disease. The main correction force in Harrington rod system which was the "corner stone" of treatmant of idiopathic scoliosis was distraction. The most popular one of the 3rd generation systems in the world was Cotrel Dubousset instrumentation system. This system was using derotation maneuver as correction force and it was correcting the curve with turning the rod that was bent and placed similar to curve to the concave site of the curve. Although there were several articles that reported high correction rates with CD system and its modifications, some studies reported that it had negative effects on body equilibrium. At early 1990's, new systems as ISOLA and USS were started to use to transvers the curve to midline to eliminate this problem. Since 2000, the 3rd generation modern systems disappeared from the market, and there was not any new developments occured. At these years, articles about the long term results and satisfaction rates of the patients published. Additionally, some articles about all segment screw fixation described by Harms et al., and stronger correction occured by combination and translation described by Benli et al. published at these years. Despite unproductive period of surgical correction of idiopathic scoliosis for recent years, new developments will be expected.

Key words: *Idiopathic scoliosis, surgical treatment, instrumentation, distraction, derotation, augmentation*

Level of evidence: *Level V*

GİRİŞ:

İdiopatik skolyozun üç boyutlu patolojisinin daha iyi anlaşılmasından sonra hastalığın cerrahi tedavisinde büyük gelişmeler sağlanmıştır [73,94]. Son yirmi yıldır, çoklu çengel, transpediküler vidalar, çapraz bağlantı ve çift rodlardan oluşan üçüncü jenerasyon modern enstrümantasyon sistemlerinin kullanıma girmesiyle, cerrahi tedavi ile eğriliklerde elde edilen düzeltme miktarları artmış ve bu sistemlere ait başarılı sonuçlar bildiren çalışmalar literatürde artmaya başlamıştır [43-44,46,49,52,54,56,59,61,64,67,73,84,89,94-96,101,104,112,114-115,122,127,135,137,149,156,159-161,173,181,191-192].

Temel olarak skolyozun cerrahi tedavisinde amaç, deformitenin mümkün olduğunca çok düzeltilmesi, omurganın düzeltilmiş halinin -eğrilik boyunca dondurularak (füzyone edilerek)- korunması ve düz bir pelvis üzerinde, başın orta hatta yer aldığı, fizyolojik sagittal konturların eşlik ettiği dengeli bir omurga elde etmektir [112].

Skolyotik eğriliklerinin düzeltilmesi fikri, MÖ 400 yıllarından beri, hekimlerin uğraş konularından biri olmuştur. Corpus Hipocraticum eserinde, Hipokrat, Scammon adını verdiği bir traksiyon cihazı ile eğriliklerin distraksiyon yoluyla düzeltilebileceğini ileri sürmüştür (Şekil-1) [137]. Yüzyıllar boyu, bu öğretiler, çeşitli şekillerde uygulanagelmiş, ancak 19. yüzyıla dek herhangi bir gelişme sağlanamamıştır. Bu yıllarda alçı ile korreksiyon, Avrupa'da uygulanmaktaydı. Hastalara gövde alçısı yapılmakta, aralıklı olarak alçı kesilerek, eğriliğin aksi yönünde hasta bend edilerek tekrarlayan alçılama ile korreksiyon sağlanmaya çalışılmaktaydı [125,135].

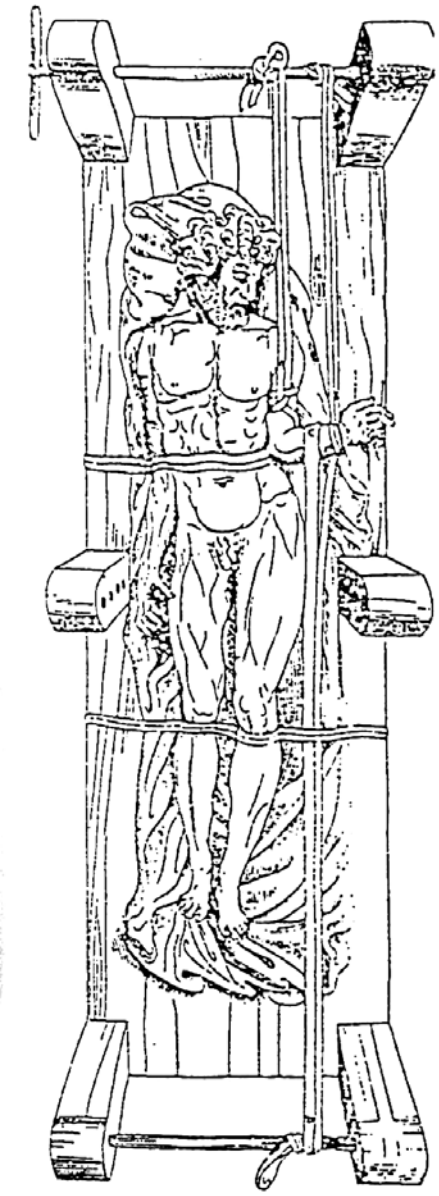

Şekil 1. Hipokrat'ın skolyoz tedavisinde kullandığı scammon cihazı.

1947 yılında Harrington, Houston, Texas'ta poliomiyelit tedavisi ile meşgul olduğu sırada, eğriliklerde artışın solunum fonksiyonlarını bozduğunu tespit etmesi üzerine, bu sorunun çözümü için omurga deformitelerin düzeltilmesi gerektiğini düşünmüştür. Kendi ifadesine göre, yeni dikilen fidanların eğilmemesi için ağaçların yanlarına konan çubuklar ona ilham vermiştir. Bilindiği üzere eğri bir ağacın bağlı olduğu çubuk

imgesi, daha sonraları ortopedi ve travmatoloji bilim dalının da sembolü olmuştur (Şekil-2). Kendi geliştirdiği çengeller ve çam ağacı şeklindeki rodtan oluşan sistemini kullanarak, 1949 ile 1954 yılları arasında 19 hastayı ameliyat etmiş ve bu süre içinde sistemde 35 önemli modifikasyon yapmıştır (Şekil-3). Bu dönemde Harrington, bu gün için artık skolyotik deformitenin düzeltilmesinde hiç kullanmadığımız bir düzeltici kuvveti, yani gerdirme (distraksiyon) kuvvetini kullanmıştır. Harrington, başlangıçta distraksiyon rodlarını, eğriliğin konkav tarafında, üst ve alt omurlarına birbirine zıt yönde yerleştirdiği çengeller arasına yerleştirmiştir (Şekil-4) [153].

TOTBİD

Türk Ortopedi ve Travmatoloji Birliği Derneği

Şekil 2. Türk Ortopedi ve Travmatoloji Berliği (TOTBİD)'in amblemi

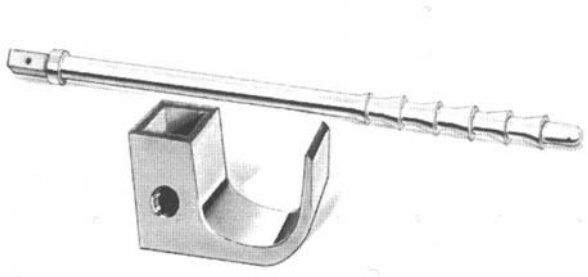

Şekil 3. Harrington rod sistemi ve çengelleri

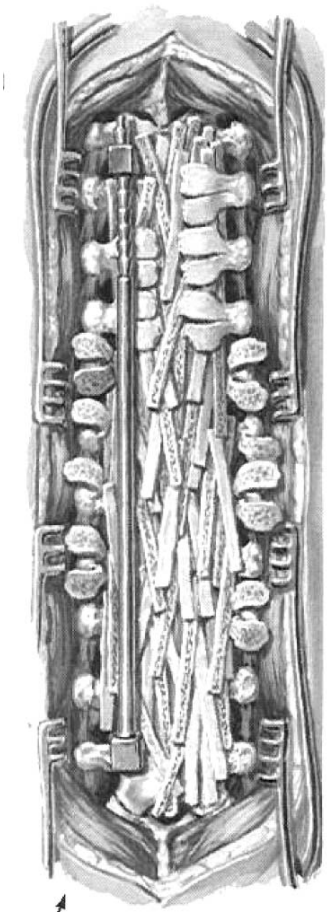

Şekil 4. HRSF uygulaması

1955 ile 1960 yılları arasında, bu kez sistemine, yivli bir rod ilave etmiş ve yine eğriliğin üst ve alt omurlarına koyduğu çengeller arasında kompresyon uygulamasını ikinci düzeltici manevra olarak kullanmıştır. Harrington, kısıtlı olanaklarla metalik implantların biyomekanik dayanıklılık testlerini de yapmıştır. 1960 yılında çalışmalarının sonuçlarını, Amerikan Ortopedi Birliği (AOS) yıllık toplantısında ilk kez sunmuştur. İlk 68 vakanın sonuçlarını, 1962 yılında yayınlamıştır [81,153]. Harrington, kendi sistemini kullanarak opere ettiği 573 vakanın sonuçlarını, 1973 yılında yayınlamış ve bu yayını takiben, sistem tüm dünyada yaygın olarak kullanılmaya başlamıştır [90].

Harrington, aslında idiopatik skolyozda ilk düzeltici cerrahi girişimi gerçekleştiren kişi değildir. 1960'lı yıllarda zaten spinal füzyon yapılmakta ve postoperatif olarak füzyon sahası uzun süre gövde alçıları ile korunmakta idi. Hibbs ve Albee, bu konuda oldukça geniş seriler yayınlamışlardı [135]. 1900'lü yıllarda Lange, ilk metal tespitini idiopatik skolyozda uygulayan kişidir. 1955 yılında Allan, gerdirici kaldıraç (distraction jack) sistemi ile idiopatik skolyozda enstrümantasyon uygulamaya başlamıştır. 1958 yılında Gruca, Allan'ın sistemine benzer bir enstrümantasyon sisteminin ilk sonuçlarını yayınlamıştır. Ne var ki, bu iki sistem de lokalize kalmış, Harrington Rod Sistemi (HRSF) gibi dünya çapında yaygın kullanım olanağına kavuşamamıştır [153].

Harrington rod sistemi, 1980'li yıllara kadar tüm Dünya ortopedistlerince tüm omurga hastalıklarında kullanılmış, bir çok yayın yapılmıştır. Sistemin bazı modifikasyonları da piyasaya çıkmış ve başarılı sonuçlar bildiren çalışmalar rapor edilmiştir [35,40,45,62,66,73].

1982 yılında Meksikalı bir ortopedist olan Luque, sublaminar telleme ile skolyoz düzeltilmesini içeren çalışmasını yayınlamıştır [128-129]. Sistemin yüksek nörolojik defisit oluşturma oranları, bu sisteme beklenen ilgiyi azaltmıştır [44,73,81,93,184]. Luque, Harrington'dan farklı olarak, günümüzde idiopatik skolyozun korreksiyonu için halen kullanılmakta olan translasyon manevrasının ilk uygulamasını da gerçekleştirmiştir. Nörolojik riskleri nedeniyle tellerin spinöz proseslerden geçirildiği Drummond modifikasyonu da geniş kullanım alanı bulamamıştır [66].

1984 yılında iki Fransız cerrah, Yves Cotrel ve Jean Dubousset, idiopatik skolyoz tedavisinde, bir devrim niteliğinde olan apikal vertebradaki rotasyonel deformitenin düzeltilmesi felsefesine dayanan yeni bir sistem geliştirdiler (Şekil-5). Bu yeni sistemle birlikte, omurgadaki skolyotik deformitenin sadece frontal plandaki yana doğru olan eğriliklerden oluşmadığı, bu deformitenin temel olarak sagittal konturları bozan bir rotasyonel deformite olduğu fikri de kabul edilmeye başlanmıştır [52,54,67].

Şekil 5. Yves Cotrel ve Jear Dubousset

Cotrel omurganın stabil olduğu bir koni içinde yer aldığını ileri sürmüştür (Şekil-6). Aslında bu görüş, daha önceleri yine bir Fransız olan Stagnara'nın, hastalığın etiopatogenezinde ortaya attığı teori üzerine kurulmuştu. Stagnara, idiopatik skolyozun, omurgadaki bir rotasyonel deformitenin önce sagittal konturları bozduğunu, özellikle torakal bölgede bir lordotik deformite oluştuğunu, skolyotik eğriliğin bunu takiben geliştiğini ileri sürmüştür [54,164]. Stagnara, "plan d'election" olarak adlandırdığı deformitenin tanımlamasında, eğriliğin gerçek derecesinin ölçümü için apikal omurdaki rotasyon kadar bir

açı ile çekilen oblik grafilerde ölçülebileceğini iddia etmiştir. Stagnara, idiopatik skolyozdaki sagittal planda görülen belli başlı kalıpları da tanımlamıştır [164]. Aslında omurgadaki skolyotik deformitede rotasyonun önemini üzerinde, ilk kez 1824 yılında Londra'da John Show durmuştur. 1865 yılında Adams, skolyozu torsiyonel bir deformite olarak tanımlamıştır [54]. 1978 ile 1979 yılları arasında Henri Graf ve Jerome Hecquet, direk röntgen ve kompüterize tomografi (CT) görüntülerini bilgisayar ortamında analiz ederek, skolyotik deformitedeki omurların rotasyonel deformitelerini tek tek ölçmeyi başarmışlardır (54). 1980'li yıllarda Aaro ve Dahlborn, Apikal omurgadaki orta hatta ve vertebranın sagittal aksına göre ölçülen rotasyon açılarını tanımlamışlardır (Şekil-7) [1-2].

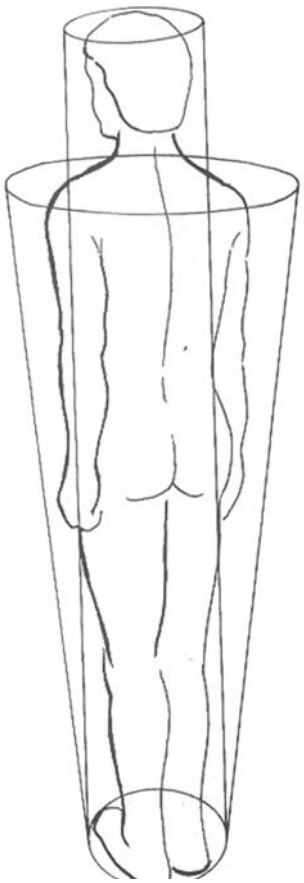

Şekil 6. Cotrel'e göre omurganın stabil olduğu hareket konisi.

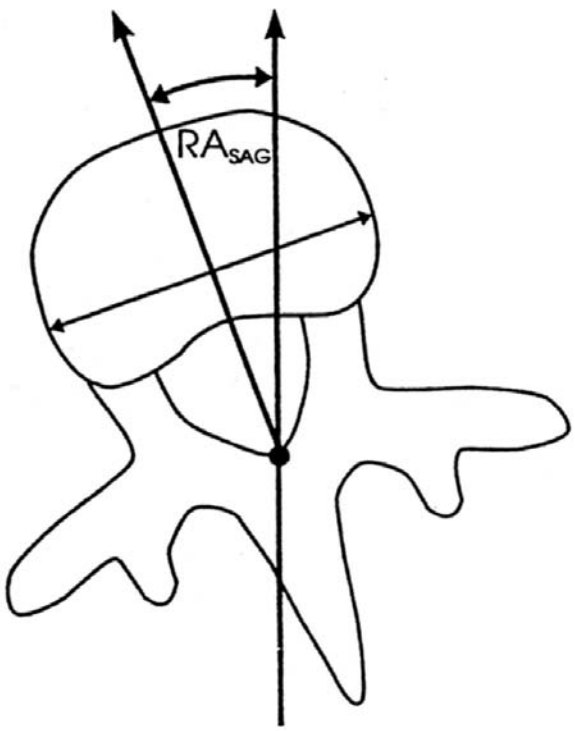

Şekil 7. Aaro ve arkadaşlarının önerdikleri vertebral rotasyon ölçümü

Cotrel Dubousset (CD) Enstrümantasyon sistemi, 3. jenerasyon modern sistemlerin öncüsü olmuştur. Bir çok çengel vida, DTT adı verilen çapraz bağlantılar ve elmas şeklinde çıkıntılara sahip rodlardan oluşan sistem, biyomekanik olarak var olan tüm enstrümantasyon sistemlerinden oldukça dayanıklı ve güvenilir olduğu saptanmıştır. CD sisteminde, skolyotik eğriliğin düzeltilmesi için pençe şeklindeki karşılıklı ters çengeller kullanılmış, aynı rod üzerinde distraksiyon ve kompresyon uygulanabilmesi ve ilaveten sagittal konturların oluşturulması için "detorasyon" manevrası uygulanabilmesi sağlanmıştır [52,54,67]. CD uygulamasına ait ilk sonuçlar 1986 yılında Avrupa'da sunulmuş, ancak Dünya çapındaki popülaritesi, 1988 yılında Denis tarafından yapılan tanıtımından sonra gerçekleşmiştir [59,67]. Takip eden 10 yıl içinde CD sisteminin aşağı

yukarı tüm omurga hastalıklarında kullanımına ait başarılı sonuçlar yayınlanmıştır [3-4,23-29,38,41-42,52,54,99,110-111,113,117-118,124,142,147,151-152,157,173].

90'lı yıllarının başında, Texas Scottish Rite Hastanesi doktorları olan John Herring ve arkadaşları, CD sistemine benzeyen ve benzer manevraları kullanan, ancak rod çengel bağlantısında üç nokta kilitleme sistemi, anatomik çengeller ve pürtüklü sert rodların kullanıldığı ve transvers bağlantı için daha rijit "cross link" plaklarının kullanıldığı yeni bir sistem geliştirdiler [17-18,46,94] (Şekil-8).



Şekil 8. TSRH sistemini yaratan grubun başında yer alan John Herring

Derotasyon manevrasıyla, apikal vertebrada beklendiği gibi belirgin düzelme olmadığı, buna karşın rotasyonel deformitenin iyatrojenik olarak normal segmentlere aktarıldığı, buna bağlı olarak dengesizlik (imbalans) ve dekompanzasyon sorunları ortaya çıktığına ait yayınlar, idiopatik skolyozda yeni korreksiyon yöntemlerinin arayışını ortaya çıkarmıştır [22,28,31-32,42,80,110-111,133,171-172,188]. Gerçekte esas problemin, özellikle Tip II ve Tip IV eğriliklerde yetersiz veya hatalı preoperatif planlamanın ve aşırı düzeltmenin (overcorrection) bu problemleri ortaya çıkardığını gösteren ve ileri süren çalışmalar da yapılmıştır. [24,27-28,31,46]. Bu problemlerden kaçınmak üzere Marc Asher ve arkadaşları, sublaminar tellerin kullanıldığı ancak Luque sisteminden farklı olarak çengel ve Stefee vidalarının kullanıldığı ancak düzeltici manevra olarak orta hatta çekme yani translasyonun kullanıldığı ISOLA sistemini geliştirdiler. Sistemin skolyotik eğriliği yüksek oranda düzelttiği ve gövde dengesini oluşturmakta oldukça başarılı olduğu ve imbalans ve dekompenzasyon sorunlarına yol açmadığı rapor edilmiştir [8-9,14]. Bu sistemi takiben yine translasyon kullanarak korreksiyon öneren AO grubunun USS sistemi ve Moss Miami sistemleri de kullanılmaya başlanmıştır [56,73,115,181].

Son yıllarda, bu tartışmalara ilaveten, idiopatik skolyozun kozmetik bir sorun olduğu göz önünde tutularak, hem cerrahi endikasyon sınırları genişletilmiş hem de eğriliğin daha fazla düzeltilmesine yönelik çabalar artmıştır [33,89,121]. Harms tarafından her seviyeye bilateral transpediküler vida kullanılarak, eğriliklerde önceki klasik ve 3. jenerasyon modern sistemlere nazaran daha fazla korreksiyon elde edilbildiği ileri sürülmüştür. Güçlendirme (Augmentation) adı verilen bu yöntem kısa zamanda tüm dünyada kullanılır hale gelmiştir [121].

2004 yılında, Benli ve arkadaşları tarafından, stratejik torakal omurlara çengel, torakolomber ve lomber bölgede transpediküler vidalar, Apikal bölgede konkav tarafta sublaminar teller kullanılarak, translasyon ve derotasyonun

kombine kullanıldığı agumantasyon yöntemi ile tüm eğrilikler dahil edildiğinde ortalama % 80 ± 13.5 korreksiyon elde edildiği, Tip III eğriliklerde ise düzeltme oranının % 98'e ulaştığı rapor edilmiştir [33].

Son 5 yıldır, idiopatik skolyoz cerrahi tedavisinde özellikle eğriliğin korreksiyonu açısından yeni bir sistem veya yöntem geliştirilmediğini görmekteyiz. Son yıllarda HRSF'den başlamak üzere, ikinci ve üçüncü jenerasyon sistemlere ait uzun dönem sonuçlar yayınlanmakta ve hastalara yapılan anketler ile hastaların tedaviden tatmin düzeyleri, ağrı ve fonksiyonel kapasitelerini değerlendiren çalışmalar rapor edilmektedir [10-13,15,19-20,34,53,83-85].

Son 5 yıl Dünya çapında kullanım alanı bulan CD, ISOLA, TSRH gibi sistemlerin üretimlerinin durduğu ve uluslararası enstrümantasyon pazarında bir daralma olduğu ve ulusal sistemlerin kullanımının arttığı izlenmektedir. Artık yaygın olarak tüm seviyelere çoğunlukla bilateral olarak transpediküler vida fiksasyonu kullanılmakta, çengeller ve sublaminar teller kullanılmamaktadır. Düzeltici kuvvet olarak daha çok translasyon tercih edilmektedir.

İDİOPATİK SKOLYOZDA DÜZELTİCİ MANEVRALAR VE ENSTRÜMANTASYON SİSTEMLERİ:

Skolyoz cerrahisinde enstrümantasyonun amacı deformiteyi mümkün olduğunca düzeltmek, füzyon kitlesi oluşuncaya kadar omurgayı düzeltilmiş pozisyonda sabitlemektir. Çok iyi düzeltilmiş bir omurga eğilme momentine ve tensil kuvvetlere daha az maruz kalır. Ancak sistemin biyomekanik dayanıklılığı iyi bir füzyon oluşana dek en önemli ön gerekliliği oluşturur [73,112].

İdeal bir spinal enstrümantasyon sistemi bu nedenle biyomekanik olarak yüksek dayanıklılığa sahip, güvenli ve etkili olmalıdır. Dış destek, cihaz veya alçı gerektirmeden bütün fizyolojik yüklenmelere karşı düzeltilmiş omurgayı koruyabilmelidir. Ameliyat süresini uzatmayacak kadar basit uygulanabilir, frontal, sagittal ve tranvers plandaki deformitelerin düzeltilmesini sağlamalı, frontal ve sagittal plandaki fizyolojik konturları [37] oluşturarak gövde dengesini restore etmelidir. Enstrümantasyon sistemi vücuda ve daha sonra yapılacak radyolojik girişimlere (özellikle MR) uyumlu olmalıdır. Ne aşırı sert ne de aşırı yumuşak bir metalden yapılmış olmamalı, korozyon veya aşınma yoluyla metal hastalığına yol açmamalıdır. Gerektiği zaman revize edilebilmeli veya istendiğinde kolaylıkla çıkartılabilmelidir [73,94,100]. Son olarak enstrümantasyon sistemi ekonomik olarak elverişli ve ucuz olmalıdır [94].

Günümüzde MR uyumlu titanyumdan yapılmış çoklu çengel – vida, multifilaman teller ve daha rijit rodlar ile yapılan ve transvers bağlantılarla rijid bir çerçeve kurabilen üçüncü jenerasyon modern segmenter sistemler, kısmen bu özellikleri üzerinde toplasa da, günümüz de ideal bir sisteme ulaşıldığı söylenemez. Malesef, sonuç olarak tüm bu özellikleri üzerinde toplayan halihazırda ideal bir enstrümantasyon sistemi günümüzde mevcut değildir.

İdipatik skolyozun cerrahi tedavisinde tarihsel olarak ilk kullanılan yöntem, eğriliğin karşı tarafına doğru hastanın eğilmesinden oluşan "bending" yöntemidir. Bu yöntem uzun yıllar posteriordan yapılan füzyonu takiben alçılama esnasında kullanılmıştır. Moe tarafından kullanılmaya başlayan bu manevra ile hastaların büyük kısmında füzyonun tam oluşmaması, psödoartroz sonucu eğriliklerde artışlarla sonuçlanmıştır [119,135,137,173].

Tarihsel olarak skolyotik eğriliğin düzeltilmesi için başdan beri enstrümantasyon sistemleri kullanılmış ve metal implantlarla düzeltilmiş olan omurga sabit tutulmaya çalışılmıştır. Enstrümantasyon sistemlerini, geliştirildiği döneme ve kullanım özelliklerine göre üçe ayırmak mümkündür. Buna göre birinci, ikinci ve üçüncü nesil enstrümantasyon sistemleri olarak sınıflanmaktadır. Birinci nesil enstrümantasyon sistemi Harrington Rod sistemidir. Luque'nin "Segmental Spinal Enstrümantasyon" sistemi ve Harrington rodu kullanan sublaminar telleme yöntemleri 2. nesil enstrümantasyon sistemleridir. Cotrel - Dubousset ile enstrümantasyonu ile başlayan dönem ise "Modern Segmenter Spinal Enstrümantasyon Sistemleri" olup, bunlar çoklu çengel, vida ve telleri kullanan, çapraz bağlantılarla rijit bir çerçeve kuran, aynı rod üzerinde hem kompresyon hem de distraksiyon uygulanabilen, 3. nesil enstrümantasyon sistemlerini oluşturmaktadır. CD dışında TSRH, Isola, Moss Miami, AO-USS gibi ve bunların modifikasyonları 3. nesil enstrümantasyon sistemlerinden bir kaçını oluşturmaktadır [73,94].

Her spinal enstrümantasyon sistemi, skolyotik eğriliğin düzeltilmesinde yeni bir düzeltici manevrayı da beraberinde getirmiştir. Gerçek anlamda implantasyon sistemlerinin ilki kabul edilen HRSF'den itibaren sırasıyla düzeltici kuvvet olarak, distraksiyon, distraksiyon – kompresyon, translasyon, derotasyon ve kombine translasyon ve derotasyon manevraları kullanılmıştır [43-44,73,153].

Harrington tarafından geliştirilen distraksiyon rod sistemi ile düzeltici manevra olarak konkav tarafta distraksiyon kuvveti uygulanmaya başlanmıştır. Takip eden yıllarda HRSF sistemine konveks tarafa da bir rod ilavesiyle koveks tarafta da kompresyon uygulanmaya başlanmıştır [153].

1980 yıllarında, Luque bu kez sublaminar teller kullanarak birbirine doğru bükülmüş çift roda doğru eğriliğin çekildiği bir sistem geliştirmiş böylece idiopatik skolyozun düzeltilmesinde 2. bir manevra yani "translasyon" kullanılmaya başlamıştır [128-129].

1986 yılında CD sisteminin geliştirilmesiyle 3. jenerasyon modern sistemler kullanıma geçmiş ve skolyotik eğriliğin düzeltilmesinde "derotasyon manevrası kullanılmaya başlanmıştır [52,54]. Sistemin gövde dengesi üzerindeki olumsuz etkilerini elimine etmek üzere geçmişe bir dönüş olmuş ve translasyon sistemini kullanan ancak çengel ve vidalarla kombine edilmiş sublaminar tellerin kullanıldığı ISOLA sistemi gibi 3. jenerasyon yeni modern segmenter sistemler geliştirilmiştir [8].

Günümüzde HRSF'nin kullandığı distraksiyon sadece çengellerin sublaminar yerleştirilmesi sırasında minimal kullanılmakta olup, nöral defisite sebep olan en önemli kuvvet olduğu için artık skolyotik eğriliğin korreksiyonunda kullanılmamaktadır.

Kompresyon ise enstrümantasyon sisteminin sağlamlığını artırmak için yapılan transversopediküler çengel pençesi oluşturmak için ve lomber bölgede lordotik etki oluşturmak üzere kullanılmaktadır. Sonuç olarak günümüzde sadece derotasyon ve translasyon manevraları skolyotik eğriliğin düzeltilmesinde kullanılan manevralardır.

BİRİNCİ NESİL ENSTRÜMANTASYON SİSTEMLERİ VE DİSTRAKSİYON, DİSTRAKSİYON – KOMPRESYON:

- HARRİNGTON ROD SİSTEMİ (HRSF) VE MODİFİKASYONLARI:

1962 yılında Harrington idiopatik skolyozda ilk etkili enstrümantasyon sistemini geliştirmiştir.

Bunu takip eden yaklaşık 30 yıllık bir süre, posterior füzyon ve 6-9 ay süre ile cihaz veya alçı ile İmmobilizasyon ile kulanılan HRSF idiopatik skolyozun altın standart tedavi metodu olmuştur. Bu teknikle nörolojik defisit oranı yaklaşık % 1 olarak bildirilmiştir. Psödoartroz oranları bir çok yayında farklı oranlar verilmesine karşın % 10 civarında olduğu rapor edilmiştir. Sistem yaklaşık olarak eğilme grafilerinde saptanan düzelme oranları kadar eğrilikleri düzeltebilmektedir. Global olarak eğriliği gerdirerek yapılan düzeltme ile ortalama % 50 civarında korreksiyon oranları elde edildiği bildirilmektedir [81].

Harrington rod sisteminde gerdirici üst çengel eğriliğin üst son vertebrasına yerleştirilir. Bu gerdirici çengel önceleri sublaminar yerleştirilirken, sonraları laterale çengelin yer değiştirerek çıkmasını önlemek üzere Zielke'nin bifid pediküler çengeli ile subpediküler olarak yerleştirilmeye başlanmıştır [153].

Alt gerdirici çengel ise eğriliğin hemen altında yer alan stabil omura sublaminar olarak üstteki çengelle ters yönde yani aşağı doğru yerleştirilir. Daha sonra araya konulan üst kısmı çam ağacı şeklinde olan Harrington rodu bu iki çengele sokulur bir distraktör (outrigger) yardımıyla eğrilik bir bütün olarak gerdirilir (Şekil-9). İlk yıllarda, işlem, bu şekilde sonlandırılıp, posterior füzyon yapılırken, daha sonra Harrington, sisteme konveks tarafa yerleştirdiği kompresyon sistemini ilave etmiştir (Şekil-10). Kompresyon sisteminde, alttaki yukarı yönlendirilmiş olan açık çengel, önceden roda yerleştirilmiş olan somunların yivli rod üzerinde çevrilerek sıkıştırılması ile üstte oluşturulan bir çengel pençesine doğru komprese edilir ve böylece eğriliğin konveks tarafında uygulanan bu sıkıştırıcı moment ile eğriliğin daha da düzeltilmesine veya düzeltilmiş olan eğriliğin korunmasına yardımcı bir etki sağlanmış olur [153].

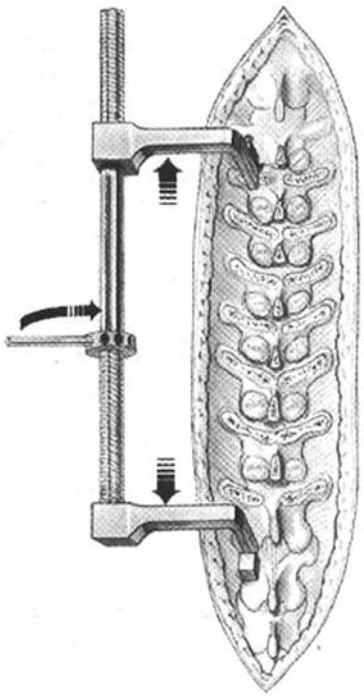

Şekil 9. HRSF sisteminde distraksiyon için kullanılan outrigger cihazı



Şekil 10. HRSF sistemine eklenen kompresyon rodu

Harrington, 1947'den beri üzerinde çalıştığı sistemin, ilk sonuçlarını, 1962'de yayınladı. Bu çalışmada, ilk 129 hastanın başarılı sonuçları yer almakta idi. Daha sonraki yıllarda Harrington Rod sisteminin güvenli ve etkili olduğuna dair bir çok yayın yapılmıştır [153]. Düzelme yüzdesi ve füzyon oranları önceki tekniklerle mukayese edildiğinde daha fazla olduğu saptanmıştır. HRSF sistemi kullanıma geçmesini takip eden 25 yıl boyunca Dünya yüzeyinde en çok kullanılan sistem olmuştur [62,72,81,126,153].

Harrington sistemindeki sonraki yıllardaki en önemli modifikasyonlardan biri postoperatif gövde alçısı uygulama süresidir. Başlangıçta ameliyat sonrası 10 gün uygulanması önerilirken, bu sürenin hastanın durumuna göre 6- 9 ay olması gerektiği ileri sürülmüştür. Alçı ile immobilizasyon alçıdan kaynaklanan ciddi sorunları da beraberinde getirmiştir. Bazı yaraları, alçı sendromu, osteoporoz ve kaslarda atrofi, hasta uyumsuzluğu bu sorunların başlıcalarıdır [153].

1990 yılında Dickson ve arkadaşları, 1961 – 1963 yılları arası opere edilen hastanın 21 yıllık sonuçlarını yayınlamışlardır. Bu çalışmada hastaların fonksiyonel kapasitede azalmasının ve bel ağrılarının kontrol gruba nazaran daha fazla olduğu belirlenmiştir [62].

Zaman içinde mükemmel dekortikasyon ve otolog greflerle daha iyi bir füzyon uygulamalarıyla füzyon oranları artmış, ancak yine de yüksek psödoortroz riskinin varlığı benzer olarak devam etmiştir [53,65,73,146,185]. HRSF ile daha ciddi eğrilerde (90º üzerinde % 70), flexibl eğriliklere (45º - % 35) nazaran daha fazla düzeltme sağlandığına ait yayınlar, posterior enstrümantasyon öncesi, her hastaya anterior gevşetme ve/veya preoperatif traksiyon uygulanmış olmasına bağlanmaktadır [73].

Harrington Rod sistemi ile distraksiyon uygulaması ile korreksiyon sırasında gerdirici kuvvet özellikle üst ve alt distraktif çengelleri aracılığı ile eğriliğin üst ve alt son omurlarına uygulanmaktadır. Yüklenme, omurların dayanma gücünün üstüne çıktığında lamina veya pedikül kırıkları oluşmaktadır. Distraksiyon bazen de rodun distal çengelden çıkmasına yol açabilmektedir (73,94). HSRF'ye ait rod kırılma oranları, % 40 civarında bildirilmektedir [53,94].

HRSF'nin sahip olduğu en önemli risklerden biri nörolojik defisit gelişmesi riskidir. Bu risk, ameliyat esnasında uyandırma (wake up) testi yapılarak azaltılmıştır, ancak literatürde % 1 ile % 20 arasında değişen oranlarda medulla spinalinin gerilmesine bağlı olarak kalıcı nörolojik hasar oluştuğu bildirilmiştir. Çoğu spinal cerrah, bu riskle karşılaşmamak için aşırı distraksiyondan kaçınarak, düşük koreksiyon oranlarıyla yetinmek zorunda kalmıştır [81].

Harrington rod sistemi ile elde edilen düzelmenin takiplerde % 30 ile % 40'ının korunabildiği görülmektedir. Korreksiyon kayıpları, genellikle, çengellerin çıkması, lamina kırıkları veya rodların kırılması ve psödoartroz sonucu gelişmektedir [94].

Tek torasik eğrilikliklerde, psödoartroz oranları oldukça düşükken, çift majör eğriliklerde bu oran oldukça yüksektir [53,94]. Bialik ve Piggott, HRSF kullanılarak cerrahi korreksiyonları yapılan 381 hastada psödoartroz oranını % 6.6 olarak bildirmişlerdir [40].

Eğrilik boyunca distraksiyon uygulanması, omurganın boyunun uzamasına yol açıyor olsa da, skolyotik eğrilikle beraber sagittal eğriliklerinde azalmasına yol açmaktadır. HRSF sisteminde başlangıçta kullanılan çam ağacı şeklindeki rodların yerini düz rodlara bırakmasına ve rodların sagittal konturlara göre prebend edilmesine karşın, torakal bölgede lordotik etki ile kifozun azalması, lomber bölgede lordozun artışı önlenememiştir [81,94].

Moe, Harrington rodlarının distal ucunu ve buna karşılık gelen çengelin kanalını kare şeklinde modifiye ederek rodların rotasyonu engellemeye çalışmış, böylece lordotik etkiyi azaltmaya çalışmıştır. Lagrone ise distaldeki omurların spinal proseslerini birbirine bağlayarak lordozu artırmayı denemiştir. Distraksiyon ve prebend edilmemiş düz rodlar ile en sık karşılaşılan problem, düz sırt oluşumudur ki, bu sagittal gövde dengesinin bozulmasına ve mekanik ağrıların oluşmasına yol açmaktadır [81,94].

HRSF sisteminin diğer geç komplikasyonu enstrümantasyonun üst kısmında bursit oluşumudur. Özellikle soldaki distraktif çengele binen yüklenme ve hastanın zayıf olması, bu durumun en önemli sebebidir. Ne yazık ki, rodun aşırı mütebariz olduğu durumlarda, bu bursit alanından rod ciltten protrüze olabilir. Böylesi bir durumda implantların çıkartılması gerekebilir [81,153]. Füzyon henüz oluşmadı ise rodun sadece dışarıdan görünen kısmı kesip çıkartılırken, füzyon kitlesinin oluşmasını takiben rodun tamamı çıkartılması önerilmektedir [153].

Sonuç itibariyle HRSF sistemi, tüm dünyada yaklaşık 25 yıl boyunca idiopatik skolyozda en önemli tedavi seçeneği olarak kullanılmasına karşın düşük korreksiyon oranları, sagittal gövde dengesine olumsuz etkileri, implant yetmezlikleri, yüksek korreksiyon kayıplarına sahip olması, psödoartroza yol açması ve uzun süre immobilizasyon gerekliliği nedeniyle artık terk edilmiştir.

İKİNCİ NESİL SPİNAL İMPLANTLAR - TRANSLASYON:

İkinci nesil spinal implantlar, Luque'nin sublaminar telleme sistemi ve sublaminar telle kullanılan HRSF modifikasyonlarıdır [94]. 1970 yıllarının başlarında, Meksika'lı bir cerrah olan Eduardo Luque, birbirlerine bağlanan "L" şeklindeki rodlar ile her seviyeye konulan sublaminar tellerden oluşan ve "Segmentler Spinal Enstrümantasyon" (SSI) adını verdiği yeni bir sistemi geliştirmiştir [73,94]. Sistemle ilgili ilk sonuçlarını, 1982'de yayınlanan Luque, bu yeni spinal implantı, 1984'de tüm Dünya'ya tanıtmıştır. Luque, bu yeni sistemi, başlangıçta nöromusküler skolyoz için tasarlayıp, kullanmaya başlamasına karşın, idiopatik skolyozda da kullanmaya başlamıştır [128-129].

Sublaminar çelik teller, tüm omur seviyelerinden ikişer adet geçirilip, önceden sagittal konturlara göre prebend edilen rodlara tutturulup, hem konkav, hem de konveks alanda bükülerek sıkılır. Rodlar da birbirlerine teller yardımıyla tutturulur. SSI kullanılarak yapılan çalışmalar, Harrington Rod sistemine göre skolyotik eğrilerde daha yüksek korreksiyon oranları elde edildiğini, sagittal konturların rekonstrüksiyonunda ise tartışmasız çok üstün olduğunu göstermiştir. Üstelik sistem HRSF'nin aksine postoperatif dış destek gerekmediği bildirilmiştir [94].

SSI ile yapılan biyomekanik çalışmalar da, sistemin özellikle torsiyonel kuvvetlere karşı, HRSF'den çok üstün olduğunu göstermiştir. Ancak, sistemin biyomekanik olarak en büyük defekti, tellerin bağlandığı rodların yukarı aşağı doğru migrasyonu ve buna bağlı olarak kurulan çerçevenin bozularak koreksiyon kayıplarına yol açması olduğu rapor edilmiştir [16,73]. 1989 yılında Johnston, biyomekanik çalışmalarında, çok iyi bir şekilde sıkılmış olsa da, sublaminar tellerin, rodların migrasyonuna engel olmadığını göstermiştir [100].

Johnston ve arkadaşları, bu çalışmada, daha sonra TSRH sisteminde kullanacakları çapraz bağlantı (crosslink) plaklarının kullanılmasıyla bu komplikasyonun önlenebileceğini ileri sürmüşlerdir [99].

Luque sublaminar telleme sistemi ile en önemli dezavantajı, tellerin konulması esnasında veya daha sonra tellerin kırılmasıyla medulla spinalise batmasıyla ortaya çıkan nörolojik defisit riskidir. Luque-SSI ile bu oran, ortalama % 17 olarak bildirilmektedir. [36,184].

SSI sistemiyle yüksek korreksiyon oranları rapor edilmesine karşın, literatürde özellikle bahse konu olan rod migrasyonu, implant yetmezlikleri, füzyon sahasının implantasyon nedeniyle daralmasına bağlanan düşük kaynama oranları ve yüksek korreksiyon kayıplarını bildiren çalışmalar da mevcuttur. Bu nedenle, SSI uygulaması sonrası, 2-4 ay süre ile eksternal destek uygulaması da önerilmiştir [93-94].

1991 yılında, Gürbüz ve arkadaşları, 21 sublaminar telleme yapılan hastanın sonuçlarını rapor etmişlerdir. Bu çalışmada, skolyotik majör eğriliklerde, % 45.2 düzelme sağlandığı, 17.3º (3º-45º) korreksiyon kaybı olduğu, hastaların % 14.3'ünde nörolojik defisit ve hastaların tamamı ve erken-geç tüm komplikasyonların tamamı dahil edildiğinde, hastaların % 57.1'inde komplikasyon geliştiği bildirilmiştir [82].

Rod migrasyonunu azaltmak ve daha rijit bir çerçeve oluşturmak üzere, temel olarak Luque SSI'nun bir modifikasyonu, Dove tarafından "Hartshill dörtgeni" adıyla geliştirilmiş ve kullanıma geçmiştir. Sistemle ilgili çalışmalar, bu yeni sistemle benzer korreksiyon oranları elde edebileceğini ve daha düşük korreksiyon kayıpları oluştuğunu göstermiştir [64].

Luque-SSI sistemi ile HRSF sisteminden farklı olarak, yeni bir düzeltici manevra, yani omurganın yana doğru çekilmesi (translasyon) manevrası kullanıma geçmiştir. O dönemde, çok fazla görülen nörolojik defisitin başlıca sebebi (öğrenme periyodunda) tellerin geçirilmesi sırasında yapılan hatalar ve tellerin metalik özelliklerine bağlı olarak özellikle torsiyonel kuvvetlere zayıf direnci nedeniyle kolay kırılıyor olmasıydı. Hatta sistem distraksiyon manevrasını kullanmadığı için bu anlamda nörolojik yönden daha güvenli bir yöntemdi. Ancak, yüksek komplikasyon oranları nedeni ile sistem, maalesef, Dünya çapında popülarize olmamış ve yaygın kullanım alanı bulamamıştır. Diğer taraftan, çengel ve vidaların ilave edildiği ve bazı modifikasyonların yapıldığı Luque SSI – III sistemi, günümüzde halen kullanılmaktadır [94].

SSI'nin kullanıma geçmesiyle iki sistemi kombine eden "Sublaminar Telleme ile HRSF" veya "Harri – Luque" denilen hibrid bir sistem de kullanılmaya başlanmıştır. Sistem Luque rodlarının kullanılmasıyla distraksiyon sonucu oluşan torakal hipokifotik etkinin azaltılması sağlanmıştır. Sublaminar tellerin kullanımı ile çengellerin laterale deplase olmaları da engellenmiştir. HRSF ile sadece distraksiyon uygulanırken, buna ilaveten sublaminar tellemenin ilave edilmesi ile elde edilen korreksiyon oranlarını da artmıştır. Daha rijit bir çerçeve kurulduğu için postoperatif eksternal cihaz veya alçı kullanımı gerekliliği ortadan kalkmıştır. Bu özelliği ile ayrıca, korreksiyon kayıpları, HRSF'ye nazaran daha düşük olduğu da rapor edilmiştir [163]. Ancak, Willber'e göre, Harri – Luque sistemi, SSI sistemi kadar yüksek nörolojik defisit oranlarına sahiptir [184]. Distraksiyonu takiben sublaminar tellerin sıkılması, sagittal konturlarda hipokifotik etkiyi daha da artırmakta, buna bağlı olarak düz sırt oluşma ihtimali de artmaktadır. Tellerin sıkılması esnasında alt çengelin yerinden çıkması oldukça sık görülmektedir [81].

Tellerin sıkılmasıyla (eğriliğe doğru rodun çekilmesiyle, derote olması sonucu) prebend edilen roda verilen sagittal konturların da azaldığı gözlenmiştir [186]. Moe ve arkadaşları, rodun alt ucunun kare şeklinde yapılmasıyla bu sorunu gidermeye çalışmışlardır. [163].

Hem SSI, hem de Harri – Luque sistemlerinin yüksek nörolojik defisit potansiyeline sahip olması, Drummond'u, tellerin spinöz prosesin tabanından geçirildiği, bir Harri – Luque sistemi modifikasyonu geliştirmeye itmiştir. Wisconsin Segmental Spinal Sistemi (WISS) adı verilen sistemde, teller, bir düğme ile laminaya tutturulmaktadır (Şekil-11). Biyomekanik olarak, Drummond, subspinöz alanın, sublaminar alandan torakal bölgede % 117, lomber bölgede % 73 oranında daha kalın ve güçlü olduğunu ileri sürmüştür. Drummond kendi hastalarının hiçbirinde eksternal destek kullanmadığını bildirmiştir. Bu sistemle tedavi edilen hiç bir hastada nörolojik defisit görülmemiştir. Prebend edilen rodlar ile sagittal konturlar, HRSF'ye nazaran daha başarılı rekonstrükte edilebilmektedir. [66,81] Sistem ayrıca kolay uygulanabilir, ucuz ve güvenli olması bakımından, SSI sisteminden belirgin olarak üstündür [98]. En önemli dezavantajı, füzyon sahasının daralması, dekortikasyon sırasında tellerin kurtulmasıdır. Crawford tarafından Luque rodları yerine konveks tarafta kompresyon rodlarının kullanıldığı bir modifikasyonu da vardır [81].

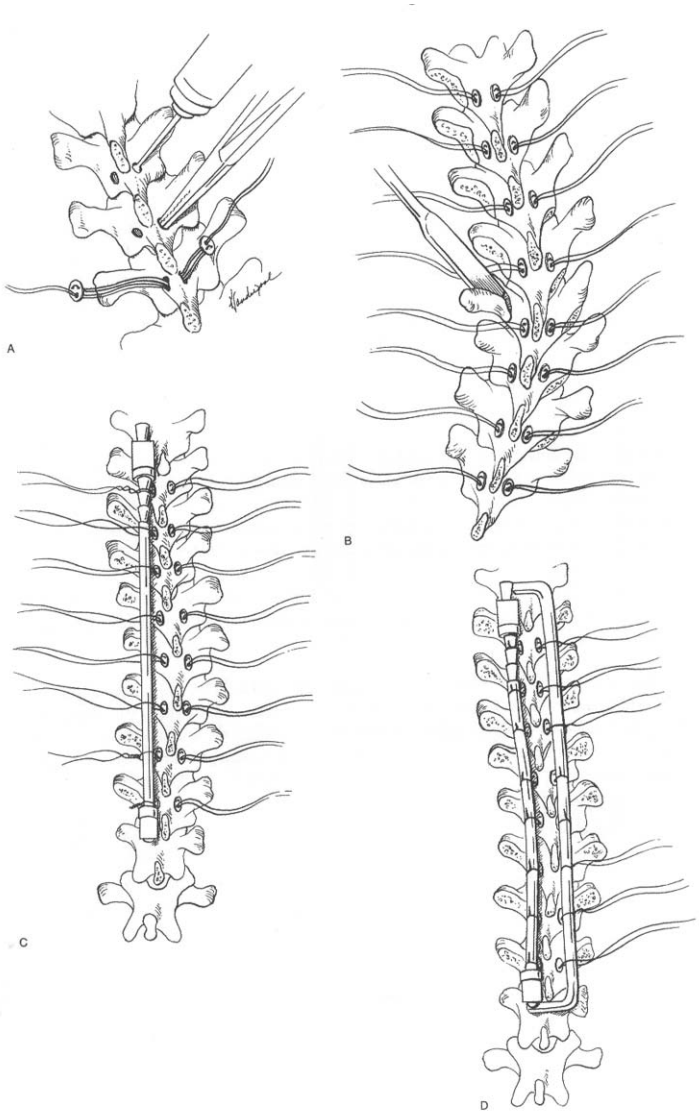

Şekil 11. Luque sublaminar telleme sisteminin (SSI) uygulama tekniği

ÜÇÜNCÜ NESİL ENSTRÜMANTASYON SİSTEMLERİ:

I. COTREL – DUBOUSSET ENSTRÜMANTASYON SİSTEMİ, ÜÇ DÜZLEMLİ DÜZELTME VE DEROTASYON MANEVRASI:

Son yirmi yıldır, idiopatik skolyozun üç planlı patolojisi ve doğal seyrinin daha iyi anlaşılması, implant teknolojisindeki ve biyomekanikteki büyük gelişmeler idiopatik skolyozun cerrahi tedavisinde de büyük gelişmeler sağlamış ve 1980 yıllarda 3. nesil enstrümantasyon sistemleri kullanılmaya başlamıştır. Bu yeni nesil sistemler, temel olarak stratejik omurlara çoklu çengel, vida ve tellerin yerleştirilmesinden, çapraz bağlantılarla birleştirilen çift rodlar ile oluşturulan rijit çerçeveden oluşmaktadır [43-44,46,52,54,56,59,64,67,73,84,89,94-96,101,104,112,115,135,137,156,161,173,181,191-192]. Çoklu çengellerle oluşturulan bu yeni sistemler, omurganın daha çok noktadan sabitlendiği ve bir kısım çengellerin birbirine ters şekilde yerleştirilmesiyle elde edilen pençe (claw) uygulamaları ve transpediküler vidaların kullanılması, çapraz bağlantı rod ve plaklarıyla daha rijid bir çerçeve oluşturulması, biyomekanik olarak aksiyel yüklenme, eğilme ve torsiyonel momentlere daha dayanıklı bir fiksasyonun oluşturulmasını sağlamıştır. Oluşturulan bu rijid fiksasyon ile korreksiyon kayıpları oldukça azalmış, postoperatif eksternal destek cihazlarının ve gövde alçılarının yapılmasına gerek kalmamıştır [4,73,94,173]. Üçüncü nesil spinal implant sistemlerinin öncüsü iki Fransız cerrah olan Yves Cotrel ve Jean Dubousset tarafından geliştirilen Cotrel - Dubousset (CD) enstrümantasyon sistemidir [46].

Yves Cotrel, 1948 yılında genç bir ortopedist iken, Fransa'da Berck – Plage kentinde Calot enstitüsünde çalışmaya ve özellikle Pott hastalığı ile uğraşmaya başlamıştır. O yıllarda Pott hastalığı, Callot tarafından tarif edildiği üzere, gövde alçısı ile tedavi ediliyordu. 1953 yılında Cotrel, turn-buckle alçısı ile Stagnara yöntemiyle deformitelerin korreksiyonuna başlamıştır. Bu yöntemde, maksimum korreksiyon elde edildiğinde, alçıda açılan pencereden eğriliğin füzyonu yapılıyordu [46].

1958 yılında, Cotrel, 6 aylık bir fellowship programı için, John Cobb'un desteğiyle Amerika Birleşik Devletlerinde, New York Özel Cerrahi Hastanesine gitmiştir. Bu program sırasında Cotrel, California Pasedana'da bulunan Risser'in yanına gitmiş ve ondan idiopatik skolyozda uyguladığı yöntemi öğrenmiştir [46].

Houston'da katıldığı bir toplantıda Paul Harrington ile tanışmış ve ondan çok etkilenmiştir. New York'a döndüğünde, John Moe ve Walter Blount ile çalışma olanağı bulmuştur. Takip eden 15 yıl içinde Cotrel, bir çok yeni teknik geliştirmiştir. Bunlardan biri 1958 yılında uygulamaya başladığı idiopatik skolyozun pasif kuvvetlerle alçı içinde düzeltme tekniği olan EDF tekniğidir. 1964 yılında idiopatik skolyozu olan hastalara, alçı dışında, ameliyat masasında iken traksiyon uygulayarak iliak otolog greftlerle füzyon yapmıştır. Cotrel'in skolyoz cerrahi tedavisinde ilk geliştirdiği implant HRSF sistemiyle birlikte kullandığı transvers bağlantı cihazı (device for transverse traction – DTT)'dır. 1972 ile 1975 arası bu çapraz bağlantı ile ameliyat ettiği hastaların sonuçları üzerinde çalışmış ve sonuçları yayınlamıştır. Bu sistemi kullanarak opere ettiği hastalarda değişik sürelerle postoperatif alçı uygulamasının farklarını araştırmıştır. Apikal bölgede uygulanan DTT bağlantıları ile 4 ay süre ile gövde alçısı uygulamasının füzyon oluşması için yeterli olduğunu saptamıştır (Şekil-12) [46].

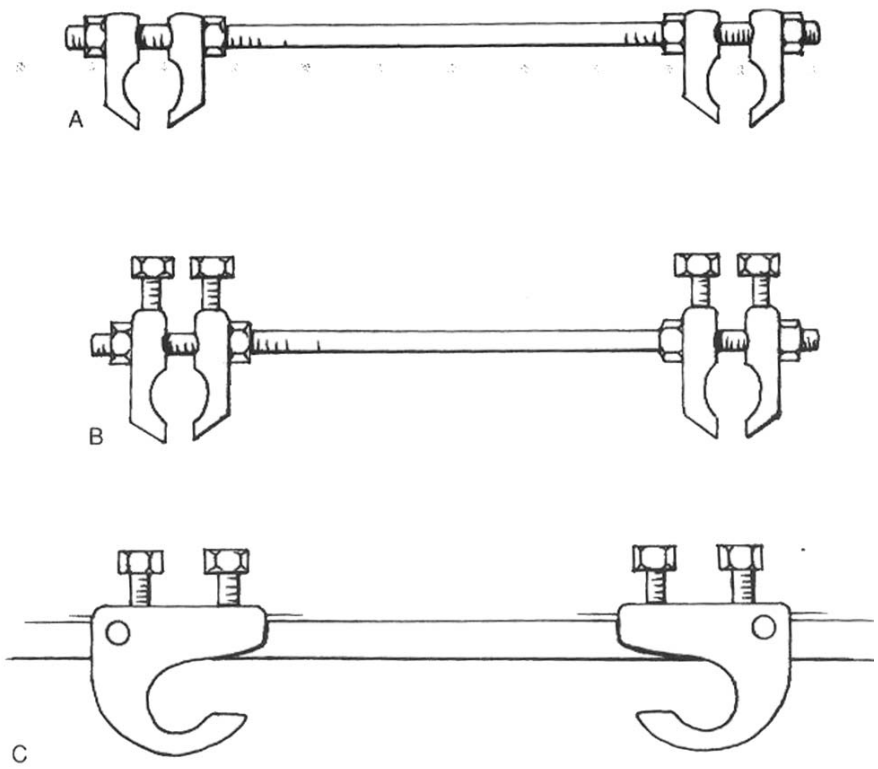

Şekil 12. CD sisteminde başlangıçtan günümüze uygulanan transvers bağlayıcı (DTT) sistemleri

1975 yılında geçirdiği kalp krizinin ardından arest olmuş, başarılı bir resüstasyon sonrası yeniden hayata dönmüştür. Operasyonlar sırasında çok yorulan Cotrel, elektrokoterlerin kalp pilini etklediği için cerrahiyi tamamen bırakmış ve malülen emekli olmuştur. Cotrel bundan sonraki hayatını, idiopatik skolyoz konusunda yazılan her şeyi okuyup, araştırmakla geçirmiştir [46].

Skolyotik eğriliğin düzeltilmesi için uygulanan cerrahi tedavinin tek planlı bir düzeltmeyi hedeflediğini, fakat örneğin HRSF uygulamasıyla sagittal konturlarda da değişiklikler ortaya çıktığını fark etmesi üzerine eğriliğin üç düzlemli bir deformite olduğu fikri ile üç planlı bir düzeltmenin idiopatik skolyozun gerçek tedavisi olabileceğini düşünmüştür. Diğer taraftan bu ameliyatlar sonrası uzun dönem alçı uygulamasının, sahip olduğu komplikasyon riskleri ve hastaların toleransının düşük olması gibi sorunların halihazırdaki cerrahi tedavinin en önemli problemlerinden biri olduğunu saptamıştır. Sonuç olarak, Cotrel'e göre, öyle bir enstrümantasyon sistemi olmalıdır ki, bu sistem, hem eğriliği üç planda da düzeltebilmeli, hem de öyle rijit olamalıdır ki, postoperatif gövde alçısına gerek göstermemelidir. Bu sorunların çözümüne yönelik çalışmak üzere, Cotrel küçük bir üretici firma olan Sofamor'dan destek istemiş ve bu firmanın çatısı altında araştırmalarına başlamıştır [46].

1978 yılında, Harrington rodunun orta kısmını pürüzlü hale getirip, proksimal ucunu yeniden dizayn etmiştir. Daha sonra distal ucunu, Moe'nun önerdiği gibi kare haline getirmiştir. Cotrel, pediküle yerleştirilen çatal uçlu yeni bir çengel geliştirmiştir [46].

1980 yılında Arkansas'da bir toplantıda, Eduardo Luque ile tanışmış, ilgisini çeken bu yeni sistemi, bir süre Kentucky'de Leatherman'ın yanında kalarak öğrenmiştir. Cotrel, bütün seviyelere tel yerleştirme fikrine sıcak bakmamış, yeni geliştirdiği çengellerle yeni bir segmenter spinal implant geliştirmeyi kafasına koymuştur [46].

1982 yılında, Cotrel, tüm yüzeyi elmas biçiminde çıkıntılara sahip pürüzlü bir rod geliştirdi. Özel açık ve kapalı çengeller dizayn etmiştir. Fransız Devlet Test kurumu, Cotrel'in bu yeni buluşlarıyla ilgilenmiş, implantlar test edilip, patent verilmiştir [52,54]. Cotrel, bu yeni sisteme "Evrensel Enstrümantasyon" (Universal Instrumentation) adını verdi. Cotrel, bu çalışmaları dolayı, ailesi ile birlikte Paris'e taşındı. Burada daha önce Berc-Plage'de birlikte çalıştığı Jean Dubouesset'e enstrümantasyon sistemini gösterdi. 23 Aralık 1982'de sistem, Dubousset tarafından Friedreich Ataksili bir hastaya uygulanmıştır. Postoperatif alçı uygulanmayan hastada ciddi korreksiyon kayıpları oluştuğu saptanmıştır. 1983 yılına kadar sistem 13 hastaya daha uygulandı. Bu sırada sistemle sadece eğriliğin üst ve alt uç omurlarına, intermediet omurlara ve apikal omura konan çengellere distraksiyon yapılıyordu, derotasyon uygulanmıyordu. Aynı günlerde sistemi öğrenen Guillaumat da Paris'te St Joseph hastanesinde operasyonlara başlamıştır. Sisteme artık Cotrel - Dubousset enstrümantasyonu denmeye başlanmıştır [46].

Cotrel ve Dubousset, Sofamor firmasına yaptıkları çalışmalarda, birçok açık ve kapalı çengeller ve vidalar daha geliştirmişlerdir. Çengeller iki adet vida ile rodlarda tespit ediliyordu, vida başları kırıldığında çengeller oldukça rijit bir şekilde rodlara fikse ediliyordu.

Cotrel ve Dubousset, 1983 yılının ortalarında, eğriliğin konturuna göre prebend edilen rodun, çengellere yerleştirildikten sonra konkav tarafa doğru döndürüldüğünde, skolyotik eğriliğin düzeldiğini ve sagittal konturların rekontsrükte edildiğini saptamışlardır. Cotrel, Dubousset ve Guillaumat' tan oluşan ekiple endikasyonları netleştirip, her eğrilik tipi için uygun strateji oluşturup, tekniğin özelliklerinin ve uygulama prensiplerini belirlemişlerdir. 1983 yılında küçük bir grup omurga cerrahının katıldığı lokal bir toplantıda, enstrümantasyonun ilk sonuçlarını sundular. Bu toplantıya katılanlar, CD Uluslararası Grubu (GICD) 'nu oluşturmuştur [46].

İlk CDI uygulamasını, Mayıs 1984 'de Kuzey Amerika'da, Quabec, Kanada'da, Louis Roy tarafından gerçekleştirilmiştir. Eylül 1984'de Ken Leatherman, Louisville, Amerika'da ilk CD enstrümentasyonunu yapmıştır [46].

1984 yılında Dubousset, Kuzey Amerika'da Pediatrik Ortopedi toplantısında Harry L. Shufflebarger ile tanışmıştır. Shufflebarger, 1988'de 6 ay süre ile Paris'te kalmıştır. Takiben sistemin en önemli araştırmacı ve uygulayıcısı olmuş, CD sistemine bir çok yeni korreksiyon stratejisi ve kavramı kazandırmıştır [46].

1988 yılında, sistem, Francis Denis tarafından tüm Dünya'ya tanıtılmış ve çok hızlı bir şekilde tüm Dünya'ya yayılmıştır [59]. Japonya, Kore gibi bir çok Uzak Doğu ülkesinde, Kuzey ve Güney Amerika'da ve Avrupa'da en çok kullanılan sistem haline gelmiştir.

1989 yılında yapılan kursa, Türkiye'den iki Türk ortopedist katılmıştır. Bunlar, Ünsal Domaniç ve Ömer Çeliker'di. İlk CD uygulaması, Türkiye'de Dr. Ömer Çeliker tarafından Ankara SSK Hastanesinde, idiopatik skolyozlu bir hastada gerçekleştirilmiştir. Dr. Ömer Çeliker, kendi hastanesinde ilk 6 vakayı takiben, Türkiye'den birçok spinal cerrahın katıldığı, Cotrel ve Dubousset ekibinden Daniel Chopin'nin eğiticiliğinde ameliyathaneden canlı yayınla tekniğin tanıtıldığı bir kurs düzenlemiştir. Birçok geleneksel ilkelere bağlı Türk Omurga Cerrahı, sistemin devrimsel nitelikteki düzeltici etkisini, şüpheyle karşılayıp karşı çıkmıştır. Ancak, kısa zamanda birçok Türk Omurga Cerrahı tekniği uygulamaya başlamıştır. Çeliker ve arkadaşları, tekniğin ilk sonuçlarını, 1990 yılında İzmir'de yapılan 1. Uluslararası Omurga Cerrahi

Kongresinde sunmuşlardır [23,55]. Daha önce kabullenilmeyen bu sistemin, yaratıcı ekibinden Chopin bu kongrede, Türk Omurga Derneği'nin "Fahri Üyesi" yapılarak onurlandırılmıştır.

- CD Enstrümantasyonu implantları:

CD implantları ilk çıktığında çelik materyaller olup, daha sonra titanyum implantlar da piyasaya sürülmüştür. CD rodları, çapraz yerleşimli çoklu elmas biçimli çıkıntılara sahip, pürüzlü yüzeyli bir roddur (Şekil-13). Çengel ve vidaların kilitleme vidalarının daha iyi tutunması ve derotasyon manevrası sırasında çengellerin kaymaması için bu şekilde dizayn edilmiştir. Küçük boylardan 50 cm'e kadar farklı boyları mevcuttur. Temel olarak iki çengel tipi vardır. Bunlardan biri açık, diğeri kapalı çengellerdir. Açık çengeller roda bir kilitleyici konnektör aracılığı ile tutturulur (Şekil-14). Kapalı çengeller, rod içinden geçirildikten sonra yerleştirilir. Anatomik olarak ise üç temel çengel vardır: Cotrel'in kendi dizaynı olan pediküler çatal uçlu çengel, ikincisi sublaminar yerleştirilebilen laminar çengel ve üçüncüsü transvers çengel (Şekil-15). Bu çengellerin farklı boy ve açılardaki tipleri de vardır [46,52,54].



Şekil 13. Elmas şeklinde çıkıntıları bulunan CD rodu



Şekil 14. CD kapalı çengelleri ve açık çengellerinin roda fiksasyonu

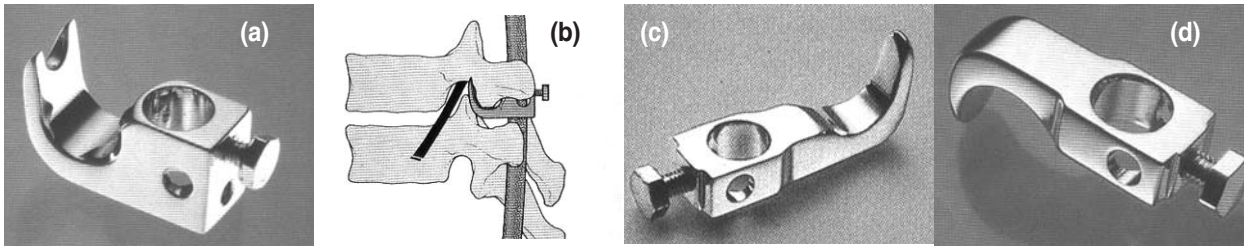

Şekil 15. a. CD sisteminde kullanılan pediküler çengel, b. Pediküler çengelin yerleştirilmesi, c-d. CD transvers çengelleri

Torasik çengellerin papuçları, lomber çengellere nazaran daha dardır. Bunun dışında açık ve kapalı çeşitli çap ve boylarda transpediküler vidalar da sistemde yer almaktadır. Çapraz bağlantılar yine Cotrel'in dizaynı olan DTT sistemidir. İlk çıkan yivli barlar yerine, daha sonra sistemde, DTT'ler için rektangüler düz barlar kullanılmıştır (Şekil-12). Özellikle konveks tarafta eğriliğin üst omurunda bir transvers ve bir pediküler çengel ile tranversopediküler pençe yapılarak, implant yetmezliği önlenmektedir [46,52,54].

CD enstrümantasyon sisteminin biyomekanik testleri, 1983 yılında, Bonnel tarafından, Montpellier Biyomekanik Araştırma Laboratuvarında yapılmış ve 1986'da rapor edilmiştir. Sistemin, HRSF dışında, Luque-SSI, Wisconsin ve Harri-Luque sistemleriyle yapılan karşılaştırılmasında, aksiyel yük kompresyona Luque sistemi kadar, bending ve torsiyonel yüklenmelere ise diğer sistemlerin çok üzerinde dayanıklı olduğu belirlenmiştir. Roach ve Ashman'ın yaptığı çalışmalarda CD sisteminin mevcut tüm sistemlerden, tüm momentlerde, daha dayanıklı olduğu gösterilmiştir [46,52,54].

- Stratejik omurların belirlenmesi ve uygulama tekniği:

İdiopatik skolyozda, CD uygulamasında stratejik omurların belirlenmesi büyük önem taşır. Ayakta ve yatarak eğilme grafilerine bakılarak 4 tip omur belirlenir. Bunlar: eğriliğin tepe (apeks) omuru (AV), intermediet (ara) omurlar (IV), eğiliğin üst ve alt son (end) omurları (UEV – LEV) ve nötral omurlar (NV) [46,52,54].

Apikal omur majör eğriliğin en çok rotasyone olan omurudur. Eğriliğin apeksi bir disk aralığı ise bu aralığın üstündeki omur, tepe omur olarak seçilebilir. Nötral omur, eğriliğe katılmayan ancak eğiliğe hemen komşu olan hiç rotasyon olmayan omurdur. Cotrel'e göre; ara omurlar eğriliğin üst ve alt kollarının tam ortasındaki omurlar değildir. Eğilme grafisinde sert segmentin üst ve alt ucunda yer alan, gerçek eğriliği oluşturan omurlardır (Şekil-16) [46,52,54].

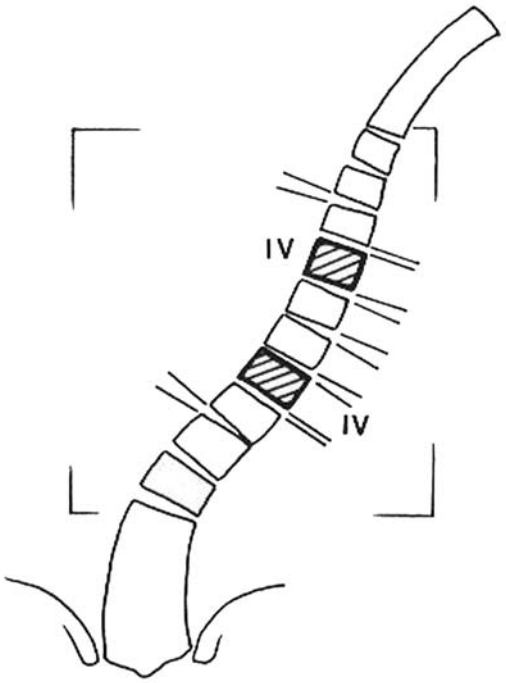

Şekil 16. Eğilme grafisinde ara omurların (IV) tespit edilmesi.

Son veya uç vertebralar ise, eğriliğe katılan üst ve altta yer alan omurlardır. Bu omurlar, eğilme grafilerinde, her iki yöne açılan disk aralığına komşu eğrilik içinde yer alan omurdur (Şekil-17). UEV ve LEV, ayrıca Harringtonun önerdiği gibi midsakral hattın ikiye böldüğü omurlar olarak da belirlenebilir (Şekil-18) [46,52,54].

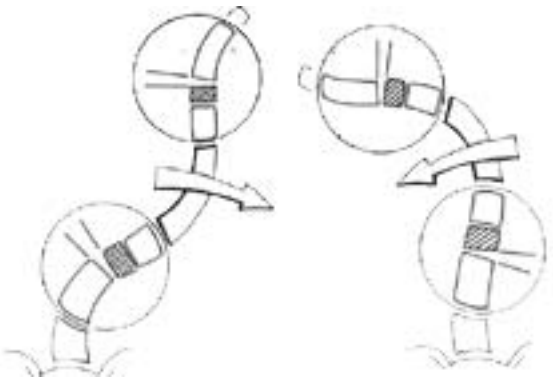

Şekil 17. ECotrel'e göre sağa ve sola eğilme grafilerinde eğriliğin üst ve alt son omurlarının tespit edilmesi yöntemi

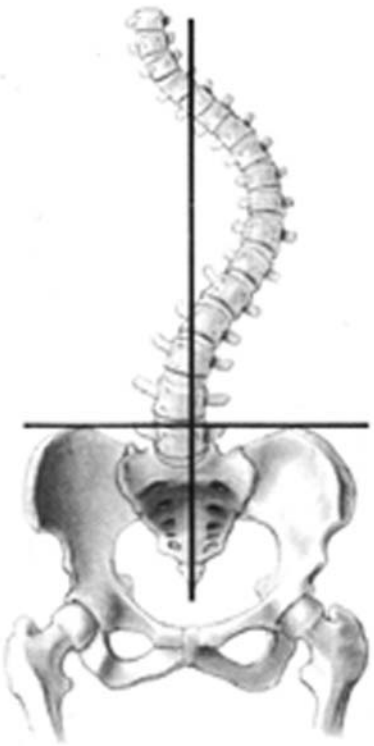

Şekil 18. Uç vertebraların Harrington'a göre tespit yöntemi: Midsakral hattın ikiye böldüğü eğriliğe katılan omurlar uç vertebralar olarak belirlenmektedir.

İdiopatik skolyozda, üst uç omur güvenli bir şekilde fikse edilmelidir. Hem konkav tarafta hem de konveks tarafta birer pediküler çengel yerleştirilmeli, konveks tarafta transversopediküler pençe yapılmalıdır (Şekil-19). Tepe omurda mutlaka konveks tarafta bir pediküler çengel yer almalıdır. Ara omurlara konveks tarafta birbirine zıt yönde çengeller yerleştirilir ve sert omurlar olan bu omurların korreksiyon momenti içinde yer alması sağlanmalıdır. Alt omurlar T12 altında yer alıyorsa vida ile tespit tercih edilmelidir. Korreksiyon esnasında ara omurlara (IV) minimal distraksiyon uygulanarak derotasyon esnasında çengellerin yerinden çıkması önlenmelidir. Derotasyon manevrası sadece fleksibl eğriliklerde uygulanabileceği ve etkili olabileceği unutulmamalıdır. Eğrilik rijid bir eğrilik ise öncelikle traksiyon veya anterior gevşetme ile daha fleksibl hale getirilmelidir. Bu mümkün olmuyorsa rijit segment önce kısa bir rodla tespit edilip, derote edilen uzun roda DTT'ler aracılığı ile yaklaştırılmalıdır (Şekil-20) [46,52,54].

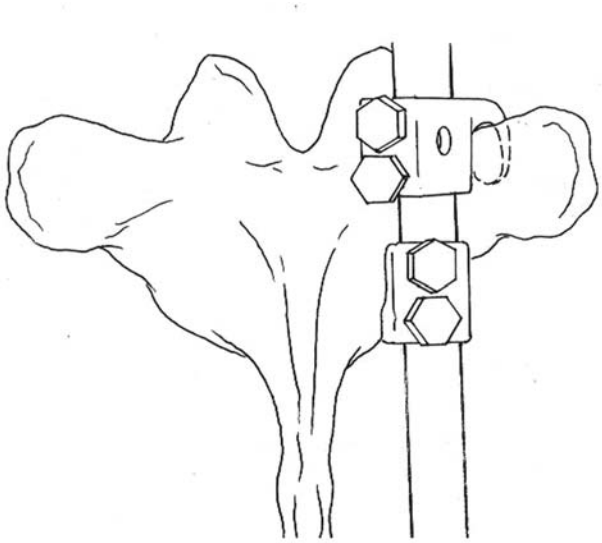

Şekil 19. Transversopediküler pençe uygulaması

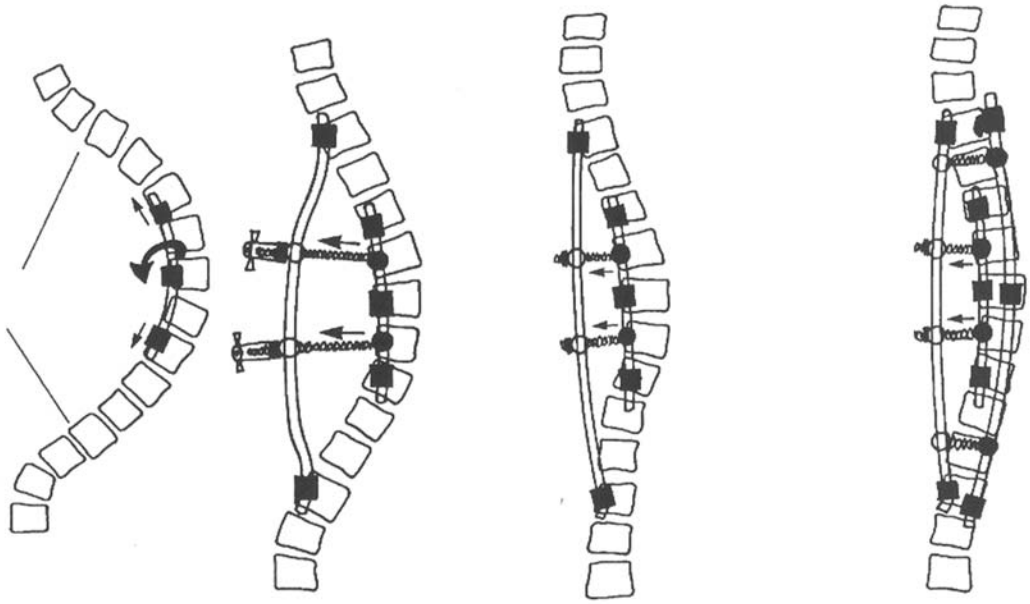

Şekil 20. Rijid Tip II eğriliklerde CD enstrümantasyonu ile konkav tarafta çift rod uygulaması

CD rodları üzerinde hem distraksiyon, hem de kompresyon uygulamak mümkündür, değişik eğrilik tiplerine göre uygulanacak bu manevralar sıra ile yapılmalıdır (Şekil-21). Rodlar mutlaka normal fizyolojik sagittal konturlara göre prebend edilmelidir [46,52,54].

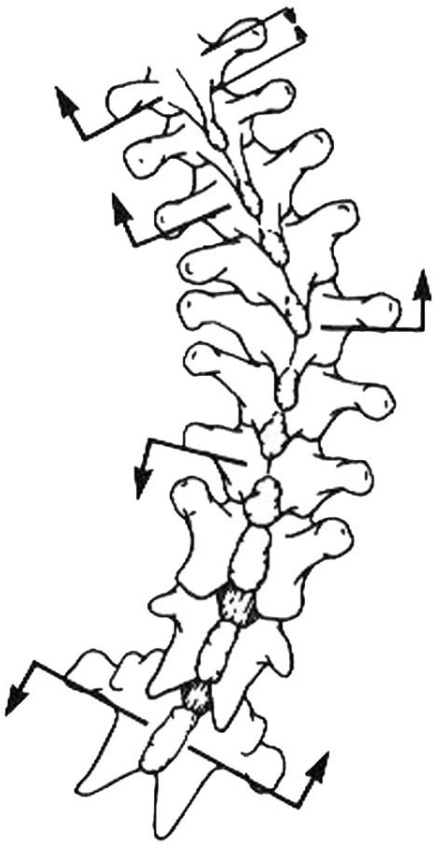

Şekil 21. Tip III eğriliklerde CD planlaması

Frontal plandaki düzeltme planlanırken, sagittal planda posteriordan uygulanan distraksiyonun lordotik, kompresyonun ise kifotik etkide bulunacağı akıldan çıkartılmamalıdır. Distraksiyon çengellerin yerinden çıkmaması veya daha iyi yerleştirilmesi dışında düzeltici etki olarak düşünülmemelidir. Gerçi minimal de olsa uygulanan distraksiyon hafif bir düzeltici etkide bulunur ama bu gerçek düzeltici manevra olarak düşünülmemelidir. Kompresyon torakal bölgede sagittal planda hiperkifoz var ise sadece apikal bölgede uygulanabilir, loımber bölgede lordozun rekonstrüksiyonu için kompresyon tercih edilmelidir. Çoğu idiopatik skolyotik hastanın torakal bölgesinde hipokifoz veya lordotik patern ve lomber bölgede lordozda azalma olduğu için, torakal bölgede distraksiyon, lomber bölgede kompresyon tercih edilmelidir [46,52,54,59].

Çift majör eğriliklerde, geçiş vertebları hem konkav hem de konveks taraftan fikse edilmelidir. Kuvvet açık disk aralığına uygulanmalı, kapalı disk aralıklarına uygulanmamalıdır. Disk aralıklarına uygulanan aşırı ters kuvvetlerin pençe yapılırken uygulanması disk aralığında kapanma ve disk hasarı problemlerine yol açabileceği akıldan çıkartılmamalı, postoperatif kontrol edilmelidir [46,52,54,59].

- İdiopatik Skolyozda CD stratejileri ve uygulamaları:

CD enstrümantasyonu ile eğrilik tiplerine göre stratejiler, 1988 yılında Denis tarafından yayınlanmıştır [59]. Cotrel ve Dubousset, bu stratejileri kendi yayınlarında ve nihayet teknik rehber kitaplarında ayrıntılı olarak açıklamışlardır [54]. 1990'lı yılların ikinci yarınsından sonra da Textbook'larda teknik ayrıntılar yer almıştır [46,52,73]. CD enstrümantasyonu stratejilerini temel olarak King Moe (KM) sınıflamasına göre yapmıştır [106].

Tek fleksibl sağ torasik eğriliklerde, yani KM – Tip III eğriliklerdeki strateji diğer eğriliklere uyarlanan temel stratejidir. Önce konkav tarafın çengelleri yerleştirilir. Konkav tarafta UEV'ya ve apeksin üstünde yer alan İV omurlara yönü yukarı olan pediküler çengeller yerleştirilir. UEV'de kapalı, İV'de ise genellikle açık çengeller tercih edilir. Apeksin altındaki İV'ya sublaminar aşağı doğru bir çengel yerleştirilir (Şekil-22). LEV'e yine bir sublaminar çengel veya LEV, T12 veya altında ise bir vida yerleştirilir (Şekil-23). Önceden normal sagittal konturlara göre prebend edilmiş rod çengellerden geçirilir. İki adet rijit rod tutucu ile rod apeks civarından tutulup, İV'lara konulan çengellere hafif distraksiyon uygularken, çok yavaş olarak rod, konkav tarafa doğru döndürülür (Şekil-24). Her adımda rijid rod tutuculardan biri konveks tarafa bükülü olacak şekilde yerleştirilirken, derotasyon kaybı olmaması için diğeri yerinde bırakılır ve daha sonra gevşetilip diğeri ile aynı pozisyona alınır [46,52,54,59].

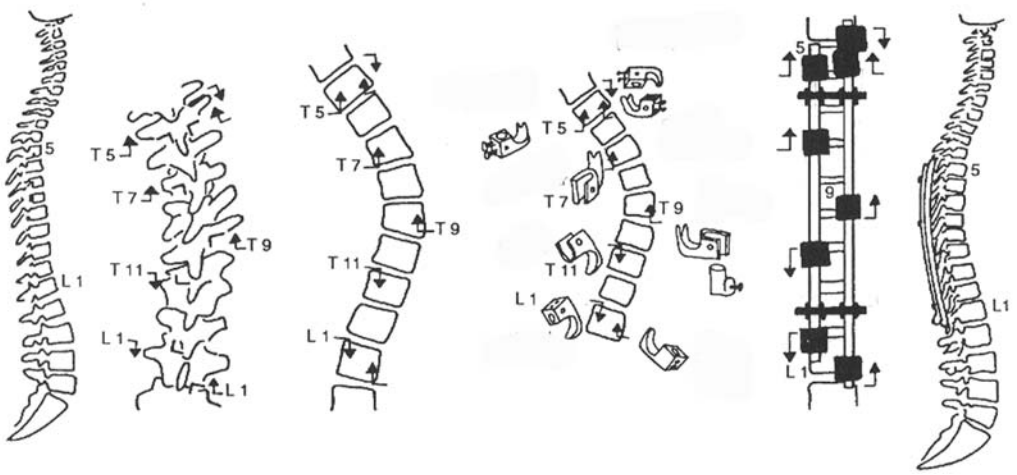

Şekil 22. Tip III eğriiklerde stratejik omurlara çengel yerleştirilmesi ve uygulanacak manevraların sıralaması



Şekil 23. CD sisteminde kullanılan lale (tulip) şeklindeki vidalar

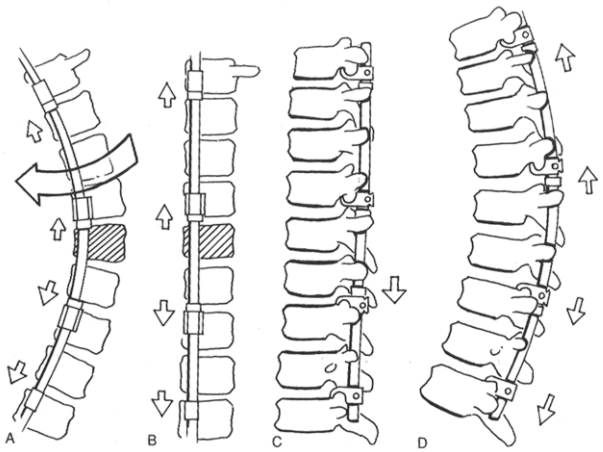

Şekil 24. Derotasyon manevrasının uygulanışı

Derotasyon roda verilen konturlar tam olarak sagittal plana gelince ve üstten bakıldığında rodlar tam düz hale geldiğinde derotasyona son verilir. Son kez çengellere distraksiyon ile omurgaya tutunmaları sıkılaştırılıp çengeller ve vida üzerinde vidalar sıkılır, vida başları kırıldığında çengeller tam olarak roda fikse edilmiş olur (Şekil-25). Daha sonra konveks tarafa geçilir. Konveks tarafta UEV'de transversopediküler pençe yapılacak şekilde transvers ve pediküler çengeller aynı omura birbirine bakacak şekilde ters olarak yerleştirilir. Bu çengellerin kapalı olması tercih edilir [46,52,54,59].

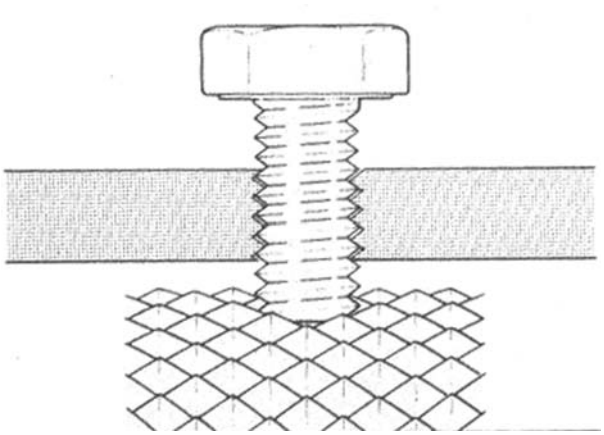

Şekil 25. CD sisteminde çengellerin roda vida ile fiksasyonu

Apekse yukarı doğru bir adet pediküler ve LEV'e bir adet sublaminar çengel veya transpediküler vida konulur. Daha sonra yine sagittal konturlara göre prebend edilmiş uygun uzunluktaki rod çengellere geçirilip, yukarıda pençeye kompresyon, apeksteki çengele distraksiyon ve distaldeki çengele yine yukarı doğru distraksiyon uygulanıp çengeller kitlenir. Daha sonra da her iki rod yukarıda İV omurların üstünde bir seviyeden ve aşağıda altında bir seviyeden DTT'lerle birbirine bağlanır ve rijid bir çerçeve elde edilmiş olur (Şekil-24) [46,52,54,59].

Pediküler çengel uygulanmayan tüm seviyelerde faset füzyonunu takiben tam bir dekortikasyonu takiben otolog greftlerle posterior füzyon uygulanır Füzyon sahasının belirlenmesi için Harringtonun stabil zonu kullanılır (Şekil-26) [46,52,54,59].

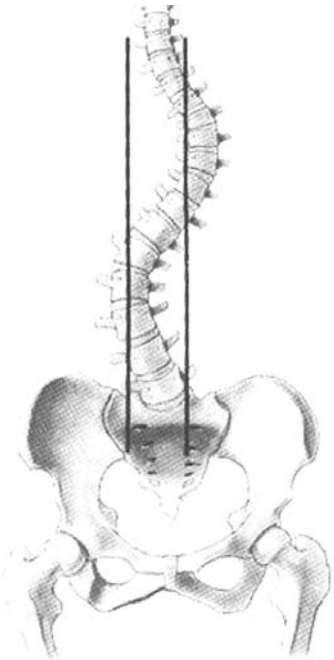

Şekil 26. Harrington tarafından füzyon yapılması önerilen stabil zon

Tip IV eğriliklerde planlama tamamen aynıdır. Tek fark lomber bölgedeki çengel vidalara rodların bastırılarak sokulması böylece lomber lordozun kaybolmasının engellenmesidir (Şekil-27) [46,52,54,59].

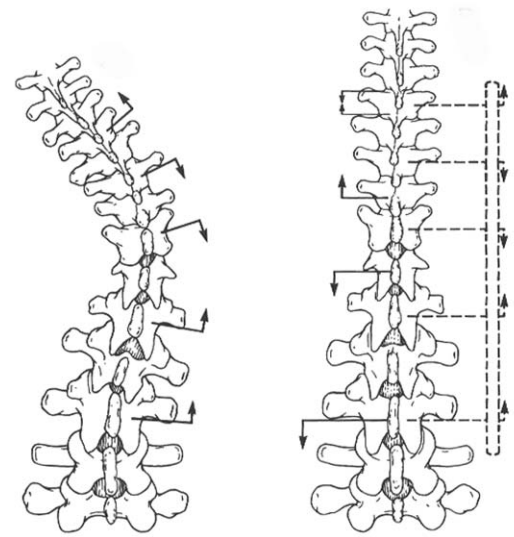

Şekil 27. Tip IV (torakolomber) eğriliklerde CD planlaması

Çift majör eğriliklerde, torakal bölge için aynı planlama uygulanırken lomber bölgedeki eğriliğin apeksine komşu İV omurlara konulan çengellerle kompresyon uygulanır (Şekil-28.a-b). Konveks tarafta da torakal strateji aynıdır. Lomber bölgede ise distraktif modta çengel ve vidalar yerleştirilir. Derotasyonu takiben yine iki adet DTT ile çerçeve sağlanır [46,52,54,59].

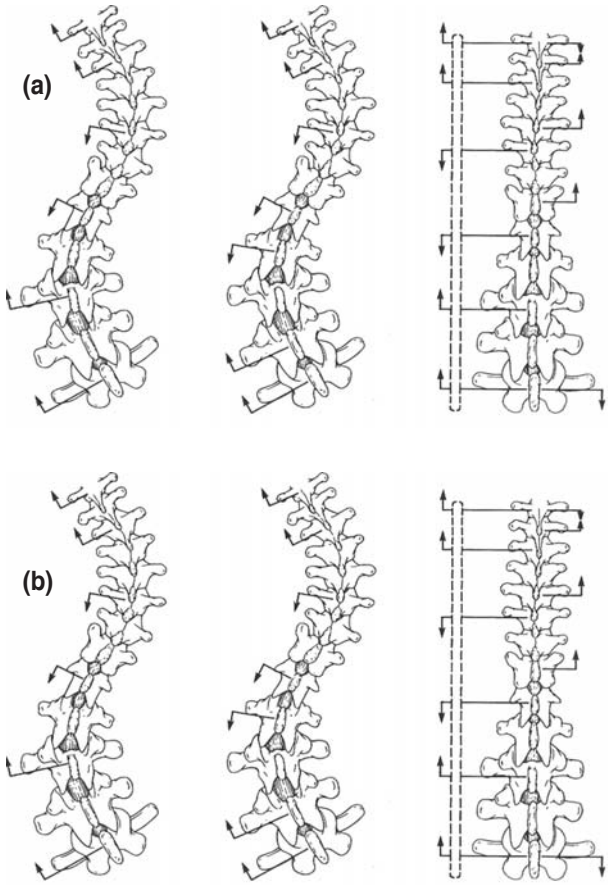

Şekil 28. Çift majör eğriliklerde **(a)** planlama ve **(b)** CD enstrümantasyonu uygulanması

Tip II eğriliklerde, eğer lomber bölgedeki eğrilik fleksibl ise King'in önerdiği gibi sadece torakal eğriliğe Tip II'de olduğu gibi aynı strateji uygulanır [46,52,54,59]. Tip II eğriliklerle ilgili özellikle Lenke ve arkadaşlarının çalışmaları, özellikle 40° üzeri lomber eğriliklerde, King'in ileri sürdüğü gibi spontan düzelmenin oluşması beklenmesi gerektiği ve selektif füzyonun tercih edilmesi yolundadır [116-119]. Benli ve arkadaşlarının çalışmalarında özellikle lomber eğrilik 30° üzerinde ise

spontan düzelmenin olmadığı ve dekompanzasyon gelişme ihtimali nedeniyle enstrümantasyonun lomber bölgeyi içine alması gerektiği bildirilmiştir [28]. Richards ve arkadaşlarının derotasyon sonrası lomber bölgede ortaya çıkan lordozda azalmanın ve torakolomber bölgede görülen bileşke kifozunun önlenmesi için konkav tarafta karşıt (reverse) çengel paterni tercih edilmelidir. Bunun için LEV'in altındaki NV'ya veya geçiş (transisyonel) omura yukarı doğru bir çengel veya vida yerleştirilmelidir. LEV'e yerleştirilen çengel ile bu çengel arasında kompresyon yapılarak lomber lordozdaki kayıp azaltılmalıdır [155].

Rijid Tip II eğriliklerde, önce anterior gevşetme daha sonra bir süre traksiyon önerilen yöntemlerden biridir. Daha sonra aynı strateji ve derotasyon manevrası kullanılabilir (Şekil-29). Bu yapılmıyorsa, rijid eğrilik kısa bir rodla İV'lara yerleştirilen distraktif modtaki çengellerle bir miktar distrakte edilip, UEV ve LEV'e yerleştirilen çengeller arası sagittal konturlara göre prebend edilen uzun bir rod yerleştirilip konkav taraftaki bu iki rod DTTler ile birbirine yaklaştırılır, yani translasyon yapılır (Şekil-30) [46,52,54,59]. Tip V eğriliklerde konveks tarafta çift rod killanılır (Şekil-31)

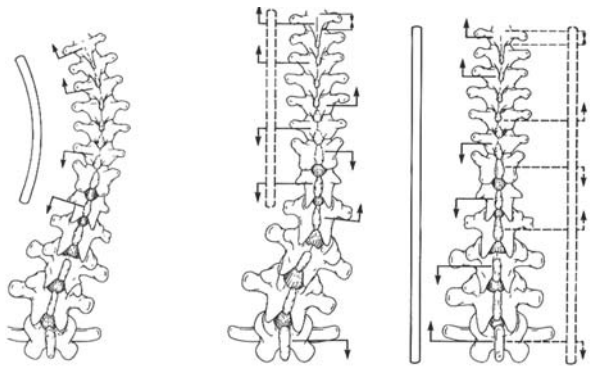

Şekil 29. Rijid Tip II eğriliklerde, önce anterior gevşetme daha sonra bir süre traksiyon önerilen yöntemlerden biridir. Daha sonra aynı strateji ve derotasyon manevrası kullanılabilir.

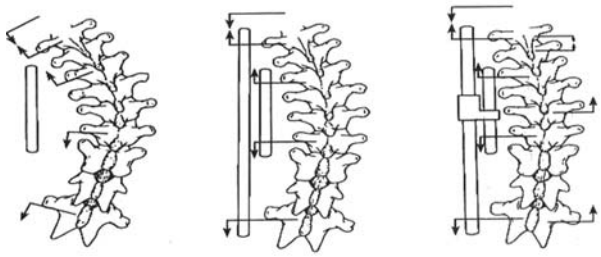

Şekil 30. Rijid Tip II eğriliklerde CD planlaması

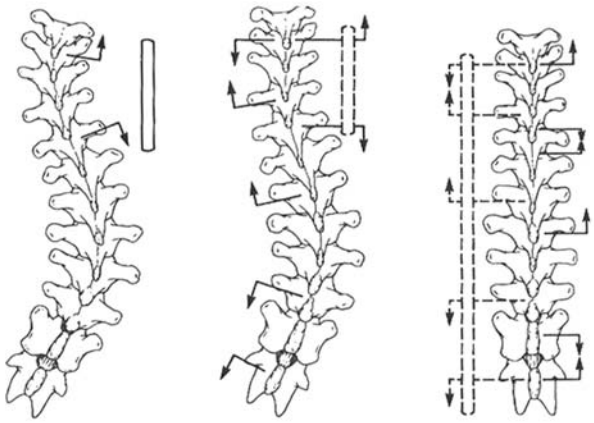

Şekil 31. Tip V eğriliklerde CD planlaması

- CD enstrümantasyonu sonuçları:

CD enstrümantasyonu ile frontal planda eğriliklerde % 30 ile % 80 arası korreksiyon oranları elde edildiğine dair yayınlar mevcuttur. Sistemin üç düzlemde de başarılı bir düzeltme yaptığı ve diğer sistemlerle karşılaştırıldığında bu düzeltme oranlarının bariz yüksek olduğu bildirilmiştir. Chopin ve Davis, 1986 yılında idiopatik skolyozda majör eğriliklerde % 68 korreksiyon sağladıklarını rapor etmişlerdir. Kati ve Dubousset, 1987'de % 67 oranında korreksiyon oranı elde ettikleri ve takiplerde ortalama 4° korreksiyon kaybı olduğunu bildirmişlerdir [46,52,54,59].

Bergoin ve arkadaşları, CD uyguladıkları 22 idiopatik skolyozlu hastanın sonuçlarını, HRSF

uyguladıkları 200 hastanın sonuçlarıyla karşılaştırmışlar, korreksiyon oranları ve stabilite açısından CD'nin belirgin olarak üstün olduğunu bildirmişler ve sistemin gerçekten evrensel bir sitem olduğunu ileri sürmüşlerdir [38].

Benli ve arkadaşları, CD enstrümantasyonu uygulanan 57 hastanın sonuçlarını 1992'de yayınlamışlardır. Preoperatif majör eğriliklerde postoperatif ortalama % 50 oranında korreksiyon sağladıklarını, 2 yıllık takip sonrasında 6.4° korreksiyon kaybı olduğunu rapor etmişlerdir. Hastaların % 54.4'ünde fizyolojik sınırlarda sagittal konturların oluşturulduğu belirlenmiştir. Rib hump deformitesinde % 80 civarında düzelme sağlandığı, hastaların % 61'inde ağırlık çizgisinin orta hatta gelerek dengeli bir eğrilik oluştuğu saptanmıştır. Bu çalışmanın sonuçlarına göre CD uygulamasıyla frontal ve sagittal planda tüm eğriliklerde yüksek korreksiyon oranları sağlandığı, sistemin rijid bir çerçeve kurarak eksternal destek kullanmaksızın minimal korreksiyon kayıpları ile başarılı bir yöntem olduğu ileri sürülmüştür [24-25].

1993 yılında Benli ve arkadaşları, bu kez CD enstrümantasyonu uyguladıkları ve minimum 2 yıllık takibe sahip 62 hastanın sonuçlarını Dünya Ortopedi Kongresinde sundular. Aynı yıl GICD grubun 1993 sempozyumunda sistemin 3 düzlemli düzeltme sonuçlarını bildirdiler. En iyi sonuçların Tip III eğriliklerde % 67.4 oranıyla elde edildiği bu gruptaki hastaların % 80'ninde normal fizyolojik sagittal konturların sağlandığı ve aksiyel rotasyonda % 25 düzelme olduğu belirlenmiştir [27].

İlk yapılan yayınlarda derotasyon manevrası ile özellikle aksiyel planda Apikal bölgede önemli bir düzelme olduğu ileri sürülmüştür. Benson 1977'de, 1982'de Aaoro, HRSF ile hiç ya da minimal derotasyonel bir etkinin oluştuğunu saptamışladır [2,35].

1987 yılında Nagata ve arkadaşları, CD enstrümantasyonu ile % 26 civarında derotasyonel etki oluştuğunu, diğer sistemlerle karşılaştırıldığında Apikal bölgedeki derotasyonun 3 kata yakın fazla olduğunu rapor etmişlerdir [142]. Akbarnia ve arkadaşları CD uyguladıkları 33 vakada ise bu oranı % 22 civarında bulmuşlardır [3].

Benli ve arkadaşları, Tip III eğriliğe sahip ve CD enstrümantasyonu ile tedavi edilen 35 hastanın kompüterize tomografi ile aksiyel rotasyon değişikliklerini incelemişlerdir. Sagittal rotasyonun % 23.5 civarında düzeldiği, orta hatta göre düzelmenin % 15.7 olduğunu, en fazla derotasyonel etkinin Apikal omurda olduğunu, bu etkinin son vertebralara doğru azaldığını da göstermişlerdir [26]. Akçalı ve arkadaşları, apikal omura uygulanan enstrümantasyonun derotasyonel etkiyi arttırdığını bildirmişlerdir [5].

Bridwell ve arkadaşları, CD enstrümantasyonu uygulanan 160 idiopatik skolyoz vakasının preoperatif ve postoperatif sagittal plan analizlerini yaptıkları çalışmalarını 1989 yılında sunmuşlardır. Bu çalışmada derotasyonel etkinin torakal bölgede 15° altında hipokifoz olduğunda daha fazla olduğunu ancak bu derece üstünde ve lomber bölgede derotasyonel etkinin çok az olduğunu belirlediklerini rapor etmişlerdir [41].

Labelle ve arkadaşları, CD uygulamalarıyla üç planlı yüksek korreksiyon sağladıklarını, ancak vertebral rotasyonun bu düzeltmede en önemli komponent olmadığını ileri sürmüşlerdir [111]. İbrahim ve arkadaşları, CD uygulamaları ile birlikte anılan dekompanzasyon ile hiçbir hastada karşılaşmadıklarını rapor etmişlerdir [97].

Transfeldt ve arkadaşları, frontal ve sagittal planda tatmin edici düzeltme sağlanmasına karşın, torakal bölgede segmental bir rotasyona yol açtığını ve apikal rotasyonun ciddi anlamda

düzeltilemediğini saptamışlardır [172-175]. Thompson ve arkadaşları, CD enstrümantasyonundaki derotasyonel etkinin normal vertebral düzeylere de aktarıldığını ve bunun dekompanzasyon sorunlarına yol açtığını ileri sürmüşlerdir. Özellikle torakal kifozun oluşumu ile torakolomber bölgede bileşke kifozu oluştuğunu, lomber bölgedeki kompenzatuvar eğriliklerde artış olabileceğini ileri sürmüşlerdir [172]. Shufflebarger ve arkadaşları, 700 vakanın sadece birinde imbalans problemi olduğunu ileri sürmüştür [161-162]. Lonstein özellikle rijid eğriliklerde fazla derotasyon uygulamanın normal segmentlerde anormal rotasyonel etki yaratabileceğini rapor etmiştir [124].

Wood ve arkadaşları, 1991 yılında yaptıkları çalışmada, sadece Tip II eğriliklerde, % 25 civarında elde edilen derotasyonel etkinin aslında, 5°-6° olduğunu, Tip II eğriliklerde ise % 1-2 oranında yani bir iki derecelik bir değişikliğin olduğunu, pelvis referans alındığında bu oluşan derotasyonel değişikliğin de minimal olduğunu saptamışlardır [188].

Petit ve arkadaşları, 2004 yılında, 82 idiopatik skolyoza uygulanan CD ve Colorado enstrümantasyonu sonuçlarını değerlendirdikleri çalışmada, intervertebral rotasyonun ortalama transvers planda 4.5° olduğunu, derotasyon uygulamasının rotasyonel merkeze önemli bir etki yapmadığını bildirmişlerdir [148].

Mason ve Carongo, 1991 yılında 17'sinde CD enstrümantasyonu kullandığı 41 vakanın incelenmesinde dekompanzasyon sorunlarının Harrington rod uygulananlara nazaran CD enstrümantasyonu kullanılan hastalarda daha yüksek oranlarda ortaya çıktığını rapor etmişlerdir. CD uygulananlarda % 41 dekompanzasyon ortaya çıkarken, HRSF uygulananlarda bu oran % 4 olarnak bulunmuştur [133]. Gray ve arkadaşları, derotasyonel etkinin eğrilik tipinden bağımsız ve tahmin edilemez olduğunu göstermişlerdir [77].

1996 yılında, Benli ve arkadaşları, ortalama 4 yıl takip ettikleri ve CD enstrümantasyonu ile tedavi edilen 45 idiopatik skolyozdaki imbalans ve dekompanzasyon problemlerini araştırmışlardır. Bu hasta grubunda majör eğriliklerde frontal planda ortalama % 49.6 korreksiyon sağlandığı, en iyi sonuçların % 69.4 oranıyla Tip III eğriliklerde sağlandığını, sadece 1 hastada torakolomber bileşke kifozu gördüklerini, gövde dengesi değerlerinde frontal plandaki ile korele düzelme elde edildiğini saptamışlardır. Gövde dengesinin sağlanması özellikle Tip III eğriliklerde daha fazla sağlanırken rijid eğriliklerde bunun daha güç olduğunu ileri sürmüşlerdir. CD enstrümantasyonunun özellikle Tip IV ve V eğriliklerde derotasyonel korreksiyon stratejisinin yetersiz ve imbalans problemleri yaratabileceğini saptamışlardır. Tip II eğriliklerde revers çengel paterni kullanılarak bileşke kifozunun azaltılabileceğini, Tip III eğriliklerde fazla korreksiyonun ve hatalı preoperatif planlamanın dekompanzasyon ve imbalans sorunlarını yarattığını ileri sürmüşlerdir [28].

Cotrel, bazı stratejik hataların dekompanzasyon ve imbalans problemlerine yol açtığını ifade etmiştir. Bunlar: füzyon sahasının distalde LEV'e, proksimalde UEV'e kadar uzatılmaması, Tip I eğriliklerde torasik eğriliğin enstrümantasyon ve füzyon sahasının dışında bırakılması, LEV'de geniş abartılı bir rotasyonun uygulanması, bazı Tip II eğriliklerde sert lomber eğriliğin füzyon ve enstrümantasyon sahasına dahil edilmemesidir [54].

Behensky ve arkadaşları 2007, yılında yaptıkları çalışmada, Lenke Tip 3C hastalarda, fikse lomber segmentin varlığında, torakal bölgeye yapılan derotasyon manevrasının ve selektif füzyonun dekompanzasyona yol açtığını bildirmişlerdir [22].

Sonuç olarak, CD enstrümantasyonu ile idiopatik skolyozda, preporetif iyi bir planlama yaparak başarılı bir korreksiyon ve rijid bir fiksasyon yapmak mümkündür. Bunun için frontal plandaki deformitenin agresif düzeltilmesinden çok sagittal konturların rekonstrüksiyonunun önemli olduğu unutulmamalıdır. Frontal denge, frontal düzelmeden daha önemlidir. Örneğin çift majör eğriliklerden sadece birinin tam olarak, diğerinin kısmen düzeltilmesi gövde dengesini tamamen bozacaktır. İki eğrilikte de özdeş artık eğrilik kalması, tam düzeltilmesinden daha iyidir. Alt seviyelerde füzyone edilen omurun horizantalleştirilmesi frontal gövde dengesi açısından çok önemlidir.

Gerçek bir derotasyonel etki yaratmak CD enstrümantasyonu ile mümkün değildir. Oluşan derotasyonel etki kozmetik düzelmeye önemli katkı sağlar, ancak yıllar içinde kaburga hörgüç deformitesi geri dönebileceği unutulmamalıdır. Çoğu bozukluk ve yetmezlik, preoperatif hatalı bir planlama yapmaktan kaynaklanmaktadır [46,52,54,59].

Skolyotik eğrilikte daha yüksek düzelme oranlarıın ve rijit fiksasyonun sağlanması, eksternal destek ihtiyacının elimine etmesi, hospitalizasyon süresini kısaltması, erken mobilizasyon olanağı vermesi ve tatmin edici kozmetik sonuçlar doğurması açısından CD enstrümantasyonu, idiopatik skolyoz tedavisinde çok başarılı bir yöntemdir ve önemli tercihlerden biridir. Ayrıca, bu sonuçlar, birinci ve ikinci nesil enstrümantasyon sistemlerinin terk edilmesini, tüm Dünya'da CD enstrümantasyonunun yaygın olarak kullanılmasını sağlamıştır [46,52,54,59].

II. TEXAS SCOTTISH RITE HOSPITAL (TSRH) ENSTRÜMANTASYON SİSTEMİ VE ÜÇ NOKTA KİLİTLEME MEKANİZMASI:

Texas Scottih Rite Hastanesi (TSRH) enstrümantasyon sistemi, CD enstrümantasyonu kullanan bu hastanenin doktorlarının DTT sisteminin biyomekanik olarak torsiyonel kuvvetlere zayıf direnci probleminini çözme çabaları sonucunda geliştirilmiştir. Johnston ve arkadaşları, CD sisteminin torsiyonel dayanıklılığını, "croslink plate" adını verdikleri dikdörtgen şeklinde ve rodlara açılan kanallar aracılığı ile kolaylıkla oturan ve somunlarla sıkılan bir plak geliştirmişler ve sonuçlarını 1987 yılında yayınlamışlardır (Şekil-32) [99].



Şekil 32. TSRH sistemindeki çapraz bağlantı (crosslink) plakları

Roda takılan ve "eye bolt" adı verilen konnektörler, somunlarla plağı roda fikse etmektedir. Bu sistem ile roda üç noktadan temas eden bir kilitleme sistemininde doğuşunu sağlamıştır. TSRH doktorları, Herring, Johnston, Richards ve Birch, bu yeni kilitleme sistemi ile birlikte temel olarak CD enstrümantasyonunun bir modifikasyonu olan ve CD ile aynı düzeltici manevraları kullanan yeni bir implantasyon sistemi geliştirdiler ve bu yeni sisteme

hastanelerinin adını verdiler [17-18,94]. Biyomekanik çalışmaları Ashman tarafından yapılan sistemin, diğer sistemlerden ve CD'den aksiyel yük kompresyon, eğilme ve torsiyonel kuvvetlere karşı daha dayanıklı olduğu saptanmıştır [16-17].

Sistem, 1980'li yılların sonlarında kullanılmaya başlanmış ve ilk sonuçları, 1994 yılında yayınlanmıştır. Richards ve arkadaşları bu yayında, torakal eğriliklerde % 65, lomber eğriliklerde % 48 korreksiyon sağladıklarını rapor etmişlerdir ve sistemin frontal ve sagittal planda tatmin edici düzelme oranları ve minimal korreksiyon kayıplarıyla, idiopatik skolyoz tedavisinde rijid bir çerçeve kurması nedeniyle iyi bir entrümantasyon tercihi olabileceğini ileri sürmüşlerdir [156].

TSRH enstrümantasyonu bir çok Avrupa ülkesinden önce, 1990 yılında Türkiye'de Dr. Benli, Dr. Kış ve Dr. Tüzüner'den oluşan bir ekip tarafından, idiopatik skolyoz tedavisinde, ilk kez SSK Ankara Hastanesinde uygulanmıştır. Bunu takip eden 1 yıl içinde TSRH enstrümantasyonu 20 idiopatik skolyoz hastasına uygulanmıştır. Aralık 1991 tarihinde, Dr. Benli, Dallas'a gitmiş, Dr. Herring ve arkadaşlarıyla bir süre çalışmış, Ashman'ın biyomekanik laboratuvarındaki çalışmalara katılmıştır. Benli ve arkadaşları, idiopatik skolyozdaki TSRH uygulamalarına ait ilk sonuçları, 1994 yılında yayınlamışlardır [107]. Sistem, daha sonra, CD'den sonra Türkiye'de en çok kullanılan sistem olmuştur.

- TSRH enstrümantasyonu ve uygulama teknikleri:

TSRH si steminde temel olarak CD planlaması kullanılır (Şekil-33). TSRH enstrümantasyonu yukarıda belirtilen crosslink plakları ve üç nokta kilitleme mekanizması dışında CD enstrümantasyonundan en önemli farklarından biri, metal püskürtme yöntemiyle pürüzlü hale getirilen sert ve yumuşak tipte olan ve 6-7 mm çaplarında dizayn edilen rodlarıdır. Rodların en önemli özelliklerinden biri distal uçlarının hekzogonal olması buna uyan bir somun anahtarı ile derotasyon esnasında kolaylıkla roda hakim olunabilmesidir [18,94,101].

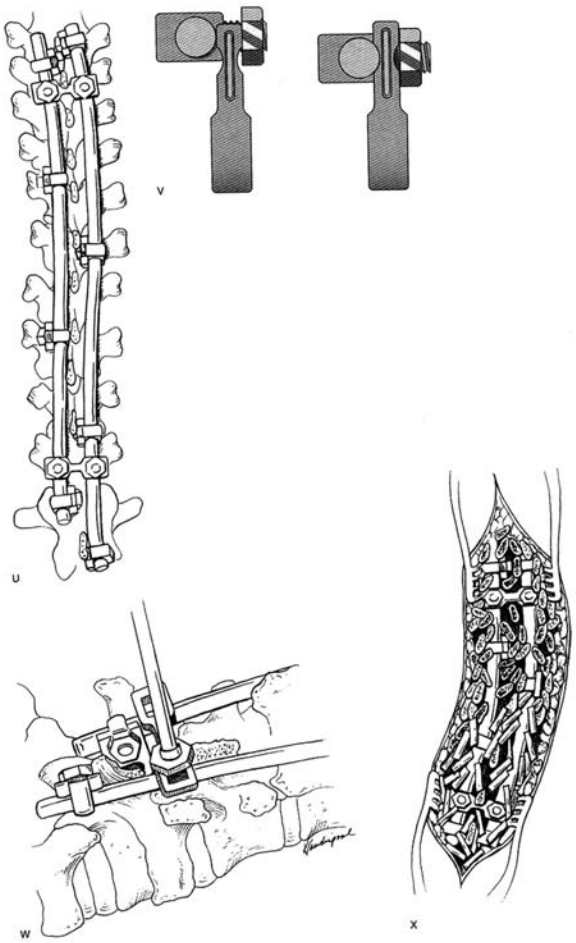

Şekil 33. TSRH sistemindeki üç nokta kilitleme sistemi ve enstrümantasyon uygulaması

Çengel ve vidalar eye bolt adı verilen rod konnektörlerine geçirilen somunlarla üç nokta

prensibine göre fikse edilmektedir (Şekil-34). Bu somunlar çengel vidaları sabit tutan aletler yardımıyla tutulurken, torklu somun sıkıcılarla tam manasıyla rijid bir şekilde roda fikse edilebilmektedir. Eye boltlar rod üzerinde hafif sıkıldığında, rodlar pürtüklü bir yüzeye sahip olduğundan derotasyon esnasında, CD enstrümantasyonunda olduğu gibi hookların distraktif modta tutulmalarına gerek kalmamaktadır [18,94,101].



Şekil 34. TSRH sistemi çengel ve vidaları

Pediküler çengeller, anatomiktir, özellikle torakal pediküler hooklar torakal bölgeye özel olarak dizayn edilmiş ve CD enstrümantasyonunda görülen bazen nörolojik defisite yol açan çengelin migrasyonu bu yolla elimine edilmiştir. Pediküler ve laminar yol göstericiler, çengelin şeklinde olup, bu yol göstericilerin kanala girme ihtimali yoktur. Diğer önemli fark CD'deki tulip vidaları yerine yine aynı mekanizmayla roda bağlanan pediküler vidaların dizaynıdır. Alt lomber bölgede kullanılmak üzere özel dizayn lomber çengelleri vardır, bu çengeller distalde vidaların yerinden çıkmasını (pull out) engellemek üzere kullanılmaktadır. Önce çift bacaklı olarak dizayn edilen çengel ve vidalar, daha sonra daha az düşük profilli ve tek bacaklı olarak geliştirilmiştir (Şekil-34). Birkaç yıl içinde sistemin titanyum versiyonu kullanıma geçmiştir.Böylelikle daha rijid ve MR uyumlu ilk sistem olmuştur [18,94,101].

Titanyum TSRH setinin kullanıma geçmesiyle, pediküler vida bağlantıları yaklaşık 30° açılanmaya müsade edecek şekilde oynar eye boltlar ile tutturulmaya başlanmıştır. TSRH sisteminin de CD gibi pediatrik seti mevcuttur [18,94,101]. TSRH sistemi ABD'de, Avrupa'da ve Uzak doğuda CD kadar kullanım alanı bulamamıştır. TSRH üreten firmanın, CD üreten firmayı satın almasıyla her iki sistemde Dünya yüzeyinde yaygın kullanım olanağı bulmuştur. Ne var ki, günümüzde TSRH sistemi üretimden kalkmıştır. 2005 yılında TSRH Silo sistemi adı altında yeni bir dizaynı geliştirilmiş ve kullanıma geçmiştir.

- TSRH enstrümantasyonu sonuçları :

CD enstrümantasyonu ile idiopatik skolyozda elde edilen % 50 ile % 60 arası düzeltme oranlarıyla mukayese edildiğinde TSRH enstrümantasyonu ile elde edilen düzeltme oranlarının da benzer olduğu görülmektedir [18,94,101]. Richards ve arkadaşları, torakal eğriliklerde % 65, lomber eğriliklerde % 48 korreksiyon elde ettiklerini bildirmişlerdir. Literatürde idiopatik skolyoz tedavisinde TSRH kullanımına ait yayınlar kısıtlıdır [156].

Wang ve arkadaşları, TSRH ve CD uygulanan idiopatik skolyoz hastalarının sonuçlarını karşılaştırdıkları çalışmada, her iki sistemin de frontal ve sagittal planda benzer korreksiyon oranlarına sahip olduklarını rapor etmişlerdir [179].

Benli ve arkadaşları, 1991 ile 1996 yılları arasında TSRH enstrümantasyonu kullanılarak opere edilen ve minimum 2 yıllık takibe sahip olan 217 idiopatik skolyoz vakasının sonuçlarını 2001 yılında yayınlamışlardır [31]. Bu çalışmada, tüm hastalar dahil edildiğinde frontal planda majör eğriliklerde % 59.1 düzelme elde edildiği belirlenmiştir. En yüksek korreksiyon % 68 oranıyla Tip III eğriliklerde elde edildiği, frontal plandaki düzelme bu tip eğriliklerde torasik sagittal konturlarla korele olduğu saptanmıştır (Şekil-35). Tip III eğriliğe sahip 107 hastanın tamamında normal fizyolojik sınırlarda torakal kifoz elde edilmiştir. Torakal bölgede lordoz veya hipokifoz olan hastalarda, normokifotik veya hiperkifotik torakal bölge sagittal paterne sahip hastalara nazaran daha yüksek frontal plan korreksiyonu sağlandığı belirlenmiştir. Bu bulgu derotasyonel etkinin hipokifotik torakal eğriliklerde daha etkin olduğunu iddia eden Bridwell ve arkadaşlarının bulgularını destekler görünmektedir [31].

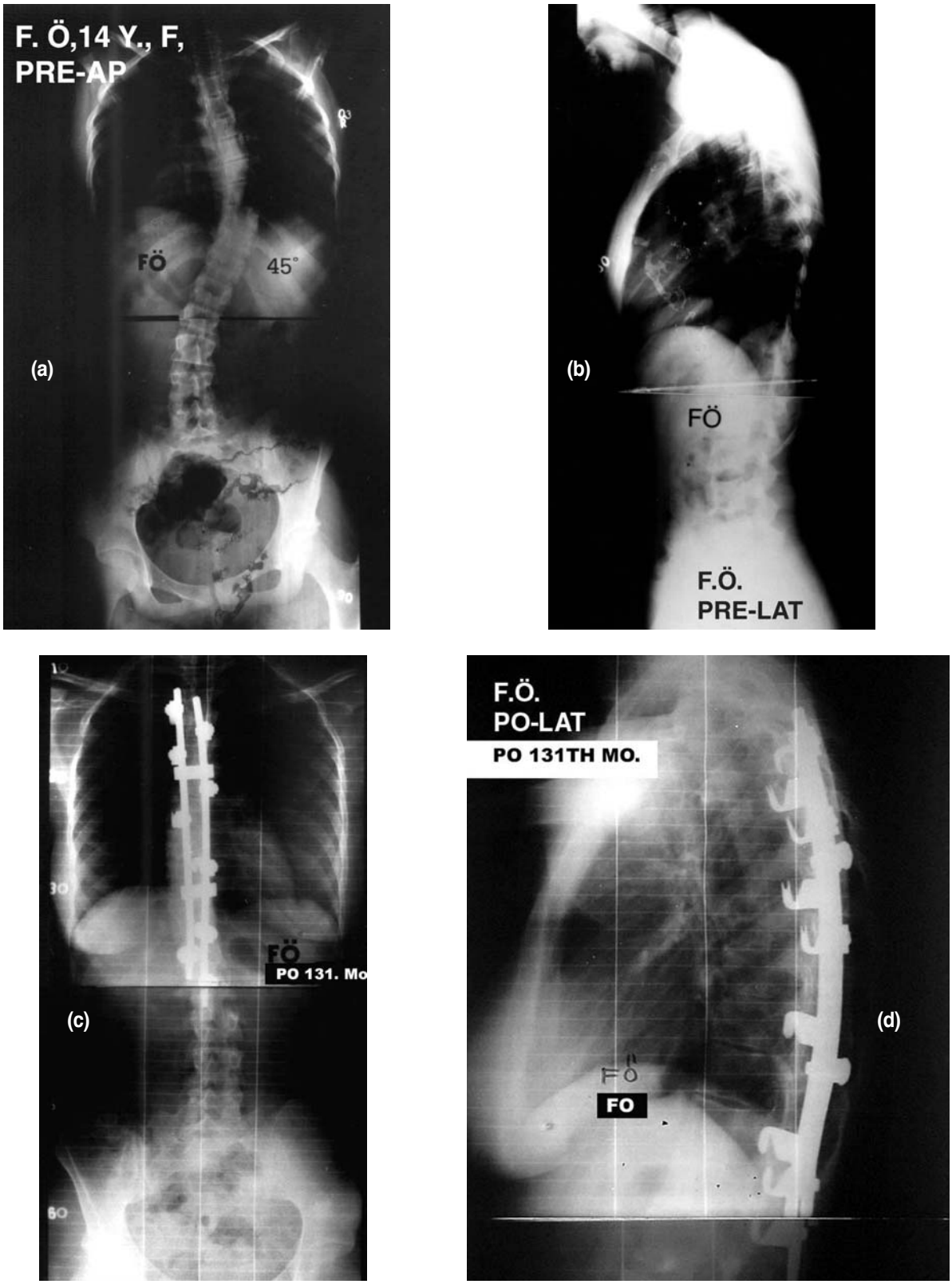

Şekil 35. TSRH enstrümantasyonu ile tedavi edilen Tip III eğriliğe sahip 14 yaşındaki kız hasta (F.Ö.)'nın preoperatif (a) ön-arka, (b) yan ve postoperatif 131 ay sonraki kontrol (c) ön-arka ve (d) yan grafileri

Tip II eğriliklerde ortalama % 51.8 korreksiyon sağlanmış ve hastaların % 91.7'sinde torakal sagittal konturlar restore edildiği saptanmıştır (Şekil-36). Tip II eğriliklerde lomber eğrilik 40° altında ise revers çengel paterninin kullanılarak selektif füzyon yapılarak torakolomber bileşke kifozunun önlenebileceği, 40° üzerinde ise mutlaka füzyon ve enstrümantasyonun lomber bölgeye uzatılması gerektiği ileri sürülmüştür [31].

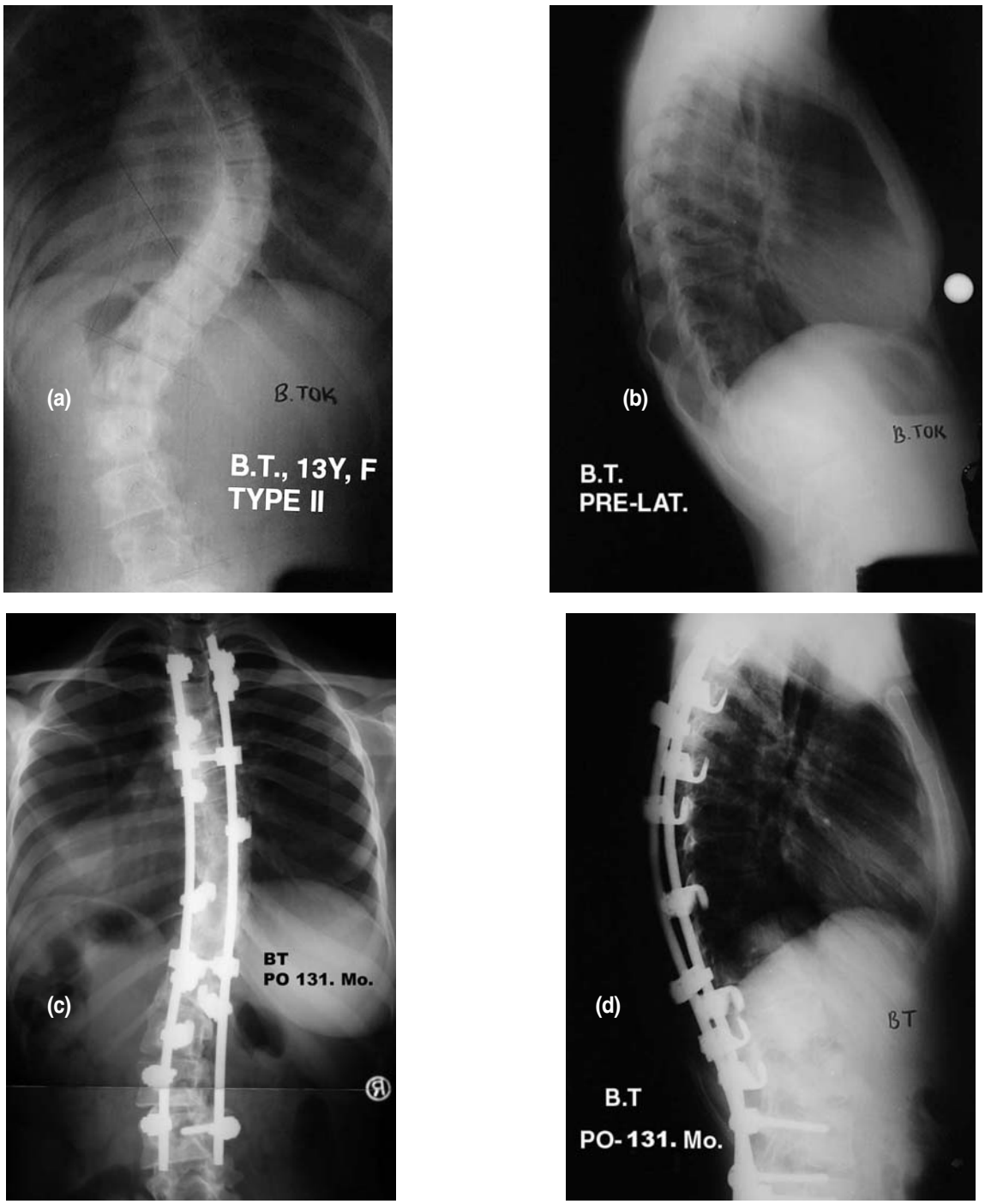

Şekil 36. TSRH enstrümantasyonu ile tedavi edilen Tip II eğriliğe sahip 13 yaşındaki kız hasta (B.T.)'nın preoperatif (a) ön-arka, (b) yan ve postoperatif 131 ay sonraki kontrol (c) ön-arka ve (d) yan grafileri.

Tip I eğriliklerde lomber bölgede % 59, Tip IV eğriliklerde % 57.8 korreksiyon sağlandığı rapor edilmiştir (Şekil-37). Son kontrolde ortalama 7.3° korreksiyon kaybı olduğu belirlenmiştir [31].

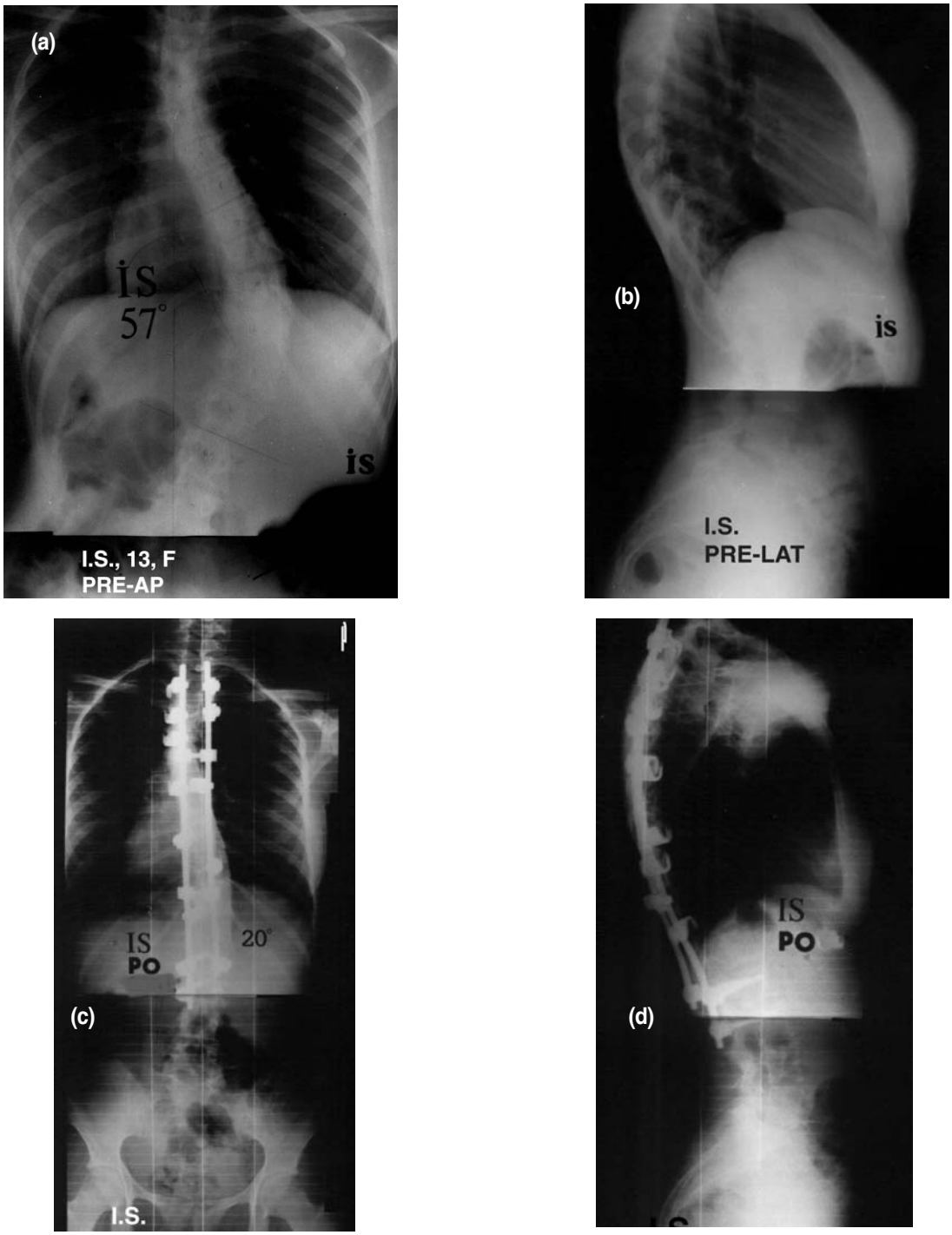

Şekil 37. TSRH enstrümantasyonu ile tedavi edilen Tip IV eğriliğe sahip 13 yaşındaki kız hasta (I.S.)'nın preoperatif (a) ön-arka, (b) yan ve postoperatif (c) ön-arka ve (d) yan grafileri.

TSRH enstrümantasyonu, temel olarak CD enstrümantasyonun düzeltici manevralarını kullandığı için, CD sisteminde karşılaşılan ve daha önce bahsedilen tüm imbalans ve dekompanzasyon problemlerine potansiyel olarak sahiptir. Literatürde sistemin gövde balansına etkilerine ait bir çalışma bulunmamaktadır. Benli ve arkadaşlarının 2001 yılındaki çalışmalarında, TSRH sistemi uygulanan idiopatik skolyoz hastalarının gövde dengesine etkileri de araştırılmıştır. Bu çalışmada baş ve stabil omur midsakral hat üzerinde olan hastalar tam dengeli, baş ve stabil omur sadece yarım vertebra boyundan az kayma gösteriyorsa –ki bu hastalar klinik olarak dengeli olarak görülür- klinik olarak dengeli olarak tanımlanmıştır.

Preoperatif hastaların hiçbirinde tam dengeli bir eğrilik yokken ve sadece % 39.2'si klinik olarak dengeli bir eğriliğe sahipken, postoperatif olarak % 47.9'unda tam dengeli, % 43.8'inde klinik olarak dengeli hale gelmiş, böylece hastaların % 91.7'sinde gövde dengesi rekonstrükte edilmiş olduğu belirlenmiştir. Bu çalışmada denge problemi olan hastaların, preoperatif planlama hatası yapılan hastalar olduğu belirlenmiştir.

Bazı Tip V eğriliklerin Tip III gibi tedavi edilmesinin, omuz asimetrisine yol açan bir dekompanzasyona yol açtığı belirlenmiştir. Tip III eğriliklerde fazla derotasyon uygulamasının, lomber yeni eğrilik oluşmasına yol açtığı saptanmıştır. İmbalans problemlerinin özellikle Tip IV ve Tip II hastalarda oluştuğu, özellikle lomber eğriliğin 40° üzerinde olduğu vakalarda, bu eğriliğin enstrümante edilmediğinde, progresyon gösterdiği ileri sürülmüştür. İmplant yetmezliği oranları CD enstrümantasyonuna nazaran daha düşüktür. TSRH enstrümantasyonu ile psödoartroz oranı % 5.5 olarak belirlenmiştir. Sonuç olarak TSRH sisteminin, CD enstrümantasyonu gibi tüm eğriliklerde, tatmin edici frontal plan korreksiyonu sağlarken, fizyolojik sagittal konturların oluşturulmasında ve gövde dengesinin sağlanmasında yüksek başarıya sahip olduğu belirlenmiştir. Denge ve dekompanzasyon sorunlarına başlıca hatalı preoperatif planma ve fazla düzeltmenin etken olduğu ileri sürülmüştür [31].

III. ISOLA SPİNAL ENSTRÜMANTASYON SİSTEMİ VE TRANSLASYON:

1985 yılında, Kansas Tıp Merkezi doktorlarından Marc Asher, sacral fiksasyon için etkili bir metod geliştirmek üzere çalışmalara başlamıştır [73]. 1990 yılında tüm omurga hastalıklarında kullanılabilecek bir enstrümantasyon sistemi geliştirmiştir. Sistem, çengeller, VSP vidaları ve modüler çapraz bağlantılardan oluşmuştur. Biyomekanik olarak sistemin TSRH, CD kadar torsiyonel ve kompresif kuvvetlere dayanıklı olduğu gösterilmiştir. Isola sisteminin diğer üçüncü nesil enstrümantasyon sistemlerinden en önemli farkı, sagittal konturlara uygun olarak prebend edilen ve orta hatta yerleştirilen roda doğru omurganın, sublaminar tellerle çekilmesi yani Luque-SSI'de olduğu gibi translasyon manevrasının uygulanarak eğriliğin düzeltilmesidir [6-8].

Asher, her vertebral seviyenin frontal planda midsakral hatta, sagittal planda şakül hattına göre lateral kayma ve sagittal kontur miktarlarının ve rotasyonlarının preoperatif olarak belirlenip, uygulanacak translasyonun belirlenmesini ve ona göre cerrahi planlamanın yapılmasını önermektedir. Eğrilikleri King – Moe sınıflamasına göre, Harrington stabil zonu kavramını kullanarak enstrümante edip, füzyon sahasını belirlemektedir (Şekil-26) [6-8].

Sistem ile ilgili ilk sonuçlar, Asher tarafından 1992'de yayınlanmıştır [6]. Isola enstrümantasyonu, ABD'de de olduğu kadar, tüm Avrupa'da kısa zamanda yaygın olarak kullanılmaya başlamıştır.

1994'ten itibaren GICD toplantıları gibi yıllık Isola taplantıları düzenlenmiştir [9]. Asher'ın sağlığı bozulana kadar bu toplantılar yapılmaya düzenli olarak devam edilmiştir. Sistemin 2000'li yıllarda üretimi durdurulmuştur.

1994 yılında Laxer Isola spinal enstrümantasyonu gibi translasyonu düzeltici manevra olarak kullanan AO – USS sistemini geliştirmiştir. Webb ve arkadaşları, bu sistemin Isola gibi yüksek düzeltme oranlarını bildiren calışmalarını rapor etmişlerdir [115,181].

-Isola enstümantasyonu ve teknik özellikleri:

Isola enstrümantasyonunda çengeller, CD enstrümantasyonundaki çengellerden çok farklı değildir. Pediküler, laminar ve transvers çengeller bu sistemde de bulunmaktadır. Farklı olarak kullanılan VSP vidalarıdır. Vidalar rodlara VSP plaklarıyla tutturulur, bu konnektörlerin çeşitli boy ve açılarda çeşitleri vardır [8-9].

Sublaminar teller olarak, Songar kabloları kullanılmaktadır. Rodların çapraz bağlantıları, CD-DTT'lerine benzemektedir. Enstrümantasyondaki modifikasyonlarla, birkaç yıl içinde titanyum set de kullanıma girmiştir. Songar kablolarının multiflaman titanyum olanları kullanılmaya başlanmıştır [6-8].

Tek torakal eğrilikte, proksimalde hem konkav hem de konveks tarafta çengellerle pençeler yapılır. T12 ve L1 düzeyinde VSP vidaları tercih edilir. VSP vidaları, genellikle distalde nöral vertebranın bir veya iki altındaki omurlara da yerleştirilir. Apikal bölgede konveks tarafta yine çengelerle tranversopediküler pençe yapılır. Apikal bölgede, konkav tarafta sublaminar teller yerleştirilir. Normal sagittal konturlara göre prebend edilmiş rodlar, üste konulan çengeller ve alttaki VSP vidalarına yerleştirilir, çengellerin kapakları kapatılır ancak kitlenmez, rodun içinde kayabilmesi için gevşek bırakılır (Şekil-38) [6-8].

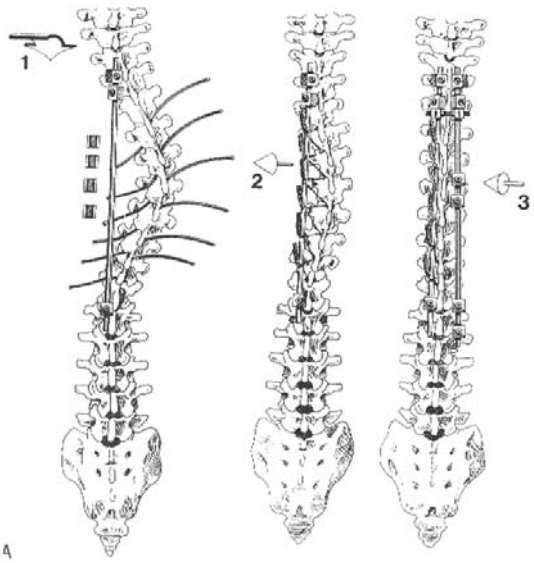

Şekil 38. Tip III eğriliklerde Isola enstrümantasyonu uygulaması

Roda verilen eğrilikler sagittal konturları oluşturacak şekilde derote edildikten sonra, teller, rodun altından geçirilip özel gerdirici cihazlarla bükülerek sıkılır. Bu işlemden sonra üstteki çengeller ve VSP vidalarına hafif distraksiyon yapılıp kitlenir. Daha sonra konveks taraftaki rod yerleştirilip pençelere kompresyon yapılır. Son olarak çapraz bağlantılar yerleştirilip, posterior füzyon yapılarak işleme son verilir [6-8].

Çift majör eğriliklerde, lomber eğrilik fleksibl ve 30° altında ise selektif torakal füzyon ve enstrümantasyon uygulanırken, 30° üzerinde ve sert lomber eğrilik varlığında T2-L4 arası enstrümantasyon yapılır (Şekil-39) [6-8].

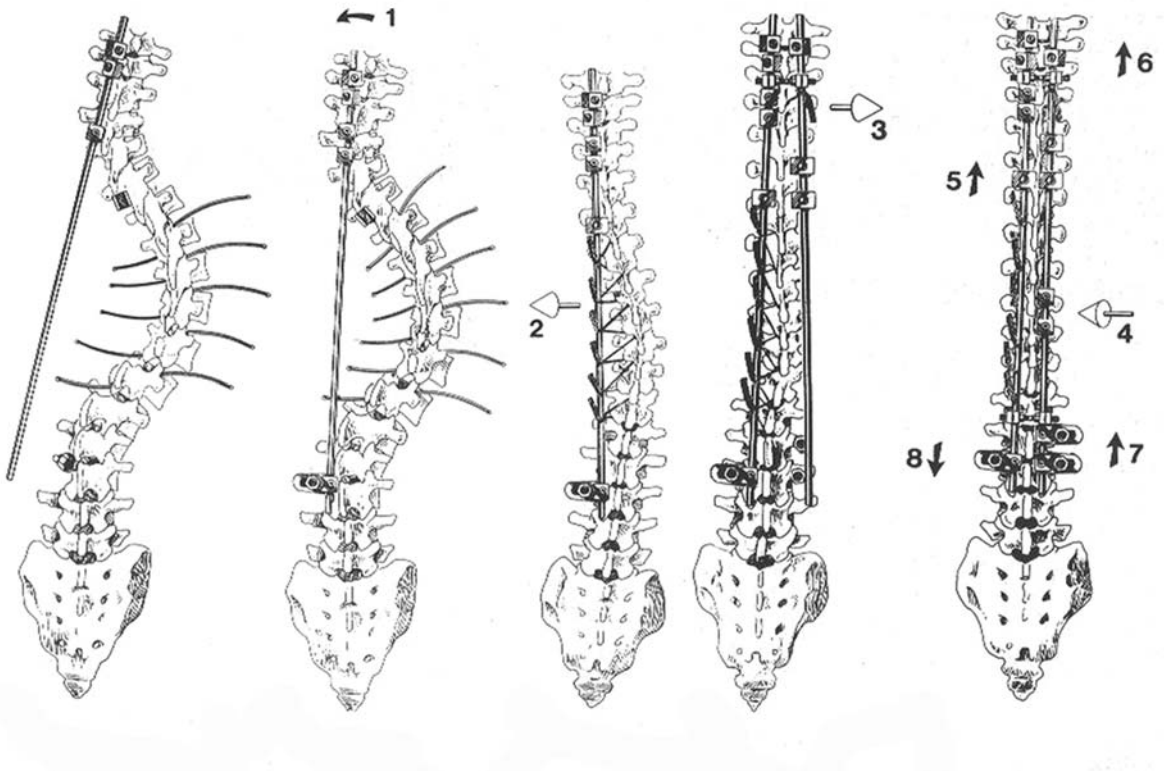

Şekil 39. Tip IV eğriliklerde Isola enstrümantasyonu uygulaması

- İsola enstrümantasyonu sonuçları:

İsola enstrümantasyonu ile Asher, lomber bölgede Tip I skolyozda % 83 korreksiyon elde ettiğini takiplerde ortalama 12° korreksiyon kaybı olduğunu rapor etmiştir. Tip II ve Tip III eğriliklerde elde edilen korreksiyon oranları torakal bölgede % 90 civarında olduğunu bildirmiştir. Hastaların % 80'ninde normal fizyolojik sınırlarda torakal kifoz oluşturulduğunu da ileri sürmüştür [6-8].

Asher ve arkadaşları, Isola spinal enstrümantasyonu uyguladıkları, 185 ardışık hastanın 2 ile 12 yıl arasında değişen takip sonuçlarını, 2004 yılında yayınlamışlardır. Final korreksiyonun tüm hastalar dahil edildiğinde, % 63 ve gövde inkilinasyonunda % 39 düzelme olduğunu, son kontrolde % 2.2 psödoartroz saptadıklarını, hiçbir hastada nörolojik defisit görmediklerini bildirmişler ve bu verilerin ışığı altında sistemin idiopatik skolyoz cerrahi tedavisinde güvenli ve etkili bir yöntem olduğunu ileri sürmüşlerdir [14].

Girardi ve arkadaşları, CD enstrümantasyonu ile karşılaştırıldığında, İsola enstrümantasyonunda daha az denge problemi ortaya çıktığını rapor etmiştir [76-77]. Girardi ve arkadaşları ayrıca sistemin uygulamasında, nörolojik komplikasyonla karşılaşılmadığını, takiplerde minimal korreksiyon kayıpları oluştuğunu ve idiopatik skolyozda güvenle uygulanabileceğini ileri sürmüşlerdir [78]. Muschik ve arkadaşlarına göre traslasyon manevrası, derotasyonun aksine, bozmak bir yana, gövde dengesinin oluşturulmasında yardımcı olan bir manevradır [140]. Gando ve Asher sistemin, derotasyon manevrasıyla orta dönemde görülen

dekompanzasyon ve imbalans sorunlarını elimine ettiğini bildirmişlerdir [74].

Delorme ve arkadaşları translasyon manevrası kullanılan Colarado sistemi ile CD enstrümantasyonu sonuçlarını karşılaştırdıkları çalışmada, üç düzlemli düzelme açısından her iki düzeltici manevranın benzer etkide olduğunu, düzelme oranlarının mukayese edilebilir düzeyde olduğunu göstermişlerdir [57-58].

Benli ve arkadaşları, İsola enstrümantasyonu kullanarak cerrahi tedavilerini yaptıkları 24 idiopatik skolyozlu hastanın minimum 2 yıllık takip sonuçlarını 2001 yılında yayınlamışlardır [30]. Bu çalışmada, Tip III ve IV eğriliğe sahip hastalarda sadece posterior enstrümantasyon, Tip I ve Tip II eğriliğe sahip hastalarda anterior gevşetme ve diskektomiyi takiben posterior enstrümantasyon uygulanmıştır. Hastalara Asher'ın önerdiği uygun stratejiler uygulanıp, translasyon titanyum multiflaman Songar kabloları ile yapılmıştır [30].

Tüm hastalar dahil edildiğinde ortalama % 62.8 korreksiyon sağlandığı, en fazla düzelmenin % 80.9 oranıyla Tip III eğriliklerde elde edildiği belirlenmiştir. Son kontrolde ortalama 5.5° korreksiyon kaybı olup, hastaların % 83'ünde normal torasik (30°-50°), % 66.7'sinde normal lomber (40°-60°) sagittal konturların sağlandığı belirlenmiştir. Hastaların tamamında tam dengeli veya klinik olarak gövde dengesi oluşturulduğu, sistemin denge değerleri üzerinde yüksek düzeltici etkisi olduğu saptanmıştır [30].

ÜÇÜNCÜ NESİL ENSTRÜMANTASYON SİSTEMLERİNİN UZUN DÖNEM SONUÇLARININ KARŞILAŞTIRILMASI:

Freeman'a göre üçüncü nesil segmenter spinal enstrümantasyonda yapılan ve denge sorunlarının ortaya çıkmasına yol açan başlıca hataların başında sagittal veya frontal bir eğriliğin ortasında enstrümantasyonun sonlandırılması gelmektedir. Örneğin torakolomber bir eğrilik için enstrümantasyon sagittal planda torakal kifozun tepe noktası olan T7-8 düzeyinde sonlandırılıyorsa, T7'nin üstünde kifotik bir artış izlenir. Buna eklenmiş kifoz (adding on) deformitesi adı verilir. Diğer sık yapılan bir hata Tip III eğriliklerde servikotorasik eğriliğin veya üst torasik eğriliğin yani gerçek bir Tip V eğriliğin gözden kaçırılmış olmasıdır. Böylesi bir durumda sadece alttaki eğriliğe müdehale etmek üstteki eğriliğin artışına ve omuz asimetrisine neden olabilir [73].

Çengeller fazla horizantal yerleştirilmemelidir. Bu durum laminanın veya pedikülün kırılmasına yol açabilir. Derotasyon uygulanıyorsa üstteki pediküler çengele dikkat etmek gerekir. Bu çengel, orta hatta doğru rotasyona uğrayabilir ve Brown – Sequard tarzında nörolojik defisite yol açabilir. Sublaminar çengeli yukarı doğru ligamantum flavumun yukarıdaki omurun altına yaptığından kolaylıkla yerleştirmek mümkün olur, ancak laminar çengel aşağı doğru yerleştirilecekse ligamentum flavumu açmak ve üstteki omurun distal laminar kenarını çengelin kolay yerleştirilebilmesi için traşlanması gerekli olabilir [73].

Rod rotasyonu yapılırken ortadaki çengeller gevşeyebilir ve yerlerinden çıkabilir bunun için bu çengellerin yeniden yerleştirilmesi gerekli olabilir. Konveks tarafta Apikal omura mutlaka pediküler çengel kullanmalı, daha rijit bir tutunma için transversopediküler pençe yapılması tercih edilmelidir [73].

Literatürdeki uzun dönem sonuçlarının çoğu, Harrington Rod sistemine aittir [73]. Willers ve arkadaşları HRSF uygulanan hastalarının 10.8 yıllık takip sonrasında final korreksiyonun % 40 olduğunu rapor etmektedir [185]. Heleneus ve arkadaşları, CD enstrümantasyonu ile

karşılaştığında, HSRF ile elde edilen spinal korreksiyon oranlarının nispeten düşük olduğunu bildirmişlerdir. Ancak bu çalışmaların çoğu HRSF 'nin uzun dönem sonuçlarının 3. nesil modern sistemlerinin klinik ve radyolojik sonuçlarıyla mukayese edilebilir olduğunu göstermektedir [79,92]. Modern sistemlerin uzun dönem sonuçlarına ait çalışmalar sınırlı sayıdadır.

Lepsien operasyondan sonra en geç iki yıl içerisinde füzyonun tamamlanmış olması gerektiği, vertebral stabilitenin sağlanıp, daha fazla korreksiyon kaybının gelişmeyeceğini ileri sürmüştür [120]. Üçüncü nesil sistemlerin uzun dönem takip sonuçları Lepsien'in görüşü doğrultusundadır. Uzun dönem takip çalışmalarında, üçüncü nesil sistemler kullanılan idiopatik skolyoz hastalarında 7º-17º arasında korreksiyon kayıpları bildirilmektedir [73,94].

Bago ve arkadaşları, 1987-1995 arası CD enstrümantasyonu kullanarak opere ettikleri 133 idiopatik skolyozda yaptıkları çalışmada, 10. yılın sonunda hastalarında % 76.5'inde implantların durduğunu, yani stabilitelerini devam ettirdiğini, kalanında ise çeşitli sebeplerle implantların çıkarıldığını saptamışlardır [20].

Burton ve arkadaşlarına göre 70° üzeri eğriliklerde mutlaka anterior gevşetme yapılmalıdır. Burton ve arkadaşları, 50 idiopatik skolyozlu hasta içeren serilerinde 70° üzeri eğriliklerde anterior gevşetmenin dahi iyi kozmetik ve radyolojik sonuçlar sağladığını bildirmişlerdir [50].

Son yıllarda uzun dönem klinik sonuçlarının değerlendirilmesinde eğriliklerdeki korreksiyon kayıplarından başka, hastaların tedaviden memnuniyet düzeyleri ve fonksiyonel kapasite de değerlendirilmeye başlanmıştır [10-13,15,83-85]. Daha önceleri özellikle dejeneratif omurga hastalıklarının klinik değerlendirilmesinde kullanılan klinik ağrı ve fonksiyon skorları, son yıllarda özellikle hasta merkezli değerlendirilmelerin yapılabilmesi için idiopatik skolyoz hastalarında uygulanmaktadır. Skolyoz Araştırma Cemiyeti (SRS)-22 anketi, Haher ve arkadaşları tarafından geliştirilmiş, geçerliliği ve uygunluğu istatistiki çalışmalarla gösterilmiştir [83,85]. SRS-24 ve kısa form-36 gibi anketler de, yine idiopatik skolyoz hastalarının klinik sonuçlarının değerlendirilmesinde kullanılan diğer anketlerdir. SRS-22 anketinde hastaların ağrı, mental durum, kişisel görünüm, fonksiyon istasyonlarında 5'er ve tedaviden tatmin düzeyi istasyonunda 2 soru bulunmaktadır. Beş şıklı soruların her biri 5'er puan üzerinden değerlendirilmekte ve her istasyon için bir skor elde edilmektedir. Genel olarak 4 ve üzeri skor iyi, 4.5 üzeri skor mükemmel sonuç olarak değerlendirilmektedir [83,85]. SRS-22 skorlarının Türkçe'ye adaptasyonu ve geçerlilik testleri Dr. Alanay ve arkadaşları tarafından yapılmıştır.

İdiopatik skolyoz hastalarının klinik değerlendirilmesinde kullanılan bu subjektif anketler, radyolojik ve klinik sonuçlar kadar önemlidir. Anketler, hastanın tedavinden memnuniyetini göstermesi dışında, hastanın yaşam kalitesi hakkında da bilgi vermektedir [10-13,15].

HRSF'ye ait uzun dönem çalışmalarda, hastaların yaşam kalitelerinde önemli bir değişiklik olmadığını göstermektedir [79,146]. Merola ve arkadaşlarının, çok merkezli çalışmalarında, HRSF, ikinci ve üçüncü nesil enstrümantasyonların herhangi biriyle postoperatif olarak mutlaka yaşam kalitesinde bir artış görülmekte olup, SRS-22 skorlarında istatistiki bir artışın saptanmadığı belirlenmiştir [134].

Sweet ve arkadaşları, kötü radyolojik sonuçlarla, kötü SRS-22 anket skorlarının korele olduğunu saptamışlardır [169]. Benli ve arkadaşları, TSRH enstrümantasyonu uygulanan hastalardaki 10 yıllık takip sonuçlarını

içeren çalışmada da, postoperatif korreksiyon oranlarıyla, final korreksiyon oranları ve son kontroldeki korreksiyon kayıplarının, SRS-22 anket sonuçlarıyla istatistiki olarak korele olduğunu bildirmişlerdir [34].

Asher, İsola enstrümantasyonu uygulanan hastalarında kişisel görünüm (self-image) skorlarında, 3. ve 24. ayda artış olduğunu, fonksiyonel skorların 6. aydan itibaren arttığını belirlemiştir [10]. Asher ve arkadaşları, eğrilik şiddeti ile skorlarının ise ters orantılı olduğunu da saptamışlardır [12].

Haher ve arkadaşları, 35 yıl takip edilen 11.000 hastanın skolyotik eğriliklerinin cerrahi korreksiyon oranlarında düşmeye rağmen, tedaviden tatmin düzeylerinin arttığını saptamışlardır [84].

White ve arkadaşları, füzyon oranlarının, ağrı skorlarını etkilediğini bildirmişlerdir [182-183]. Peres-Grueso ve arkadaşları, CD enstrümantasyonu uygulanan hastaların 10 yıllık takiplerinde, ağrıyı ortaya çıkaran sebeplerin, normal popülasyondakilerden farklı olmadığını saptamışlardır [147]. Takahashi ve arkadaşları, 9 yıllık takiplerde enstrümante edilmeyen lomber sahada hastaların sadece % 23'ünde dejeneratif değişikliklerin geliştiğini belirlemişlerdir [170]. White'a göre cerrahi tedavi, fonksiyonel skorları artırmaktadır. Nörolojik komplikasyonlar, fonksiyonel skorları ve tedaviden tatmin skorlarının düşmesine yol açmaktadır [183].

Rinella ve arkadaşları, uzun dönem takip edilen hastalarında tedaviden tatmin düzeylerinin, final eğriliğinin şiddetleriyle korele olmadığını bildirmişlerdir. Asher ve arkaşları da benzer olarak tedaviden tatmin düzeyini, son kontroldeki gövde deformitesinin etkilemediğini rapor etmişlerdir [150]. Hastalara sorulduğunda "Şimdiki halinizi bilerek, yapılan tedaviyi şimdi de kabul eder misiniz?" sorusuna alınan tek cevap, "Evet"tir.

Benli ve arkadaşları, TSRH enstrümantasyon uygulanan 109 hastanın minimum 10 yıllık sonuçlarını, 2007 yılında yayınlamışlardır [34]. Bu çalışmada, final korreksiyonun, tüm hastalar dahil edildiğinde, % 56,7 ± 17.7 olduğu bildirilmiştir. Ortalama korreksiyon kaybı, 9.1° ± 11.9° olup, yüksek kayıplara enfeksiyon veya nörolojik defisit nedeniyle implant çıkartılan hastalarda görüldüğü belirlenmiştir. Sagittal konturlardaki düzelmede bir kayıp olmadığı, postoperatif normal fizyolojik sagittal kontur elde edilen hasta sayısının değişmediği saptanmıştır. Benli ve arkadaşları, TSRH uygulamasıyla hastalarının, son kontrollerinde tam dengeli hasta oranının % 48,6'ya düştüğünü, klinik olarak dengeli hasta sayısının % 42.1'e yükseldiğini, ancak postoperatif dönemde karşılaşıldığında gövde dengesi bozuk hasta oranının istatistiki olarak aynı kaldığı belirlenmiştir. İmbalans problemlerinin uzun dönemde korreksiyon kayıplarından ileri geldiğini ve TSRH enstrümantasyonu ile uzun dönemde ilave bir gövde dengesi problemi oluşmadığını bildirmişlerdir [34].

Benli ve arkadaşları, bu çalışmada, ayrıca TSRH enstrümantasyonu uygulanan 109 hastanın 10 yıl takip sonrası SRS-22 skorlarını da değerlendirmişlerdir. Ağrı, genel görünüm, fonksiyon, mental durum ve tedaviden tatmin skorlarının 5 üzerinden sırasıyla ortalama 3.8 ± 0.7, 3.6 ± 0.7, 4.0 ± 0.7, 4.0 ±.0,8 ve 4.6 ± 0.3 olarak bulunmuştur.

Hastaların tamamı dahil edildiğinde, klinik sonuçların, fonksiyon açısından iyi, tedaviden tatmin açışından mükemmel sonuçlara sahip olduğu belirlenmiştir. Tip 3 eğriliklere sahip hastaların, en iyi skorlara sahip olduğu belirlenmiştir. Eğrilik tipi ile tedaviden tatmin düzeyleri arasında bir korelasyon bulunmamıştır. Bu verilerin ışığı altında, idiopatik skolyoz hastalarında, postoperatif

olarak frontal ve sagittal planda yüksek korreksiyon oranları sağlandığı, hastaların % 95.4'ünde gövde dengesinin oluştuğu belirlenmiş ve 10 yıllık takip sonunda dengeli bir omurga dizilimine sahip hasta oranında bir değişiklik olmadığı, SR2-22 anket sonuçlarına göre tatmin edici düzeyde klinik sonuçların elde edildiği belirlenmiştir. TSRH enstrümantasyonu ile tedavi edilen hastalarının yaşam kalitesinin arttığı ve hastaların eğitimlerine devam ettikleri, iş bulmalarında ve evlenmelerinde olumsuz bir etki oluşmadığı saptanmıştır [34].

Lenke ve arkadaşları, 2003 yılında, uzun zamandır üzerinde çalıştığı Tip II eğriliklerde selektif füzyon kavramından yola çıkarak yeni bir sınıflama yaptılar [115-119]. Bu sınıflamaya göre; enstrümantasyon ve füzyon sahalarıyla ilgili yeni çıkarımlarda bulundular son yıllarda Lenke sınıflamasını baz alan ve üçüncü jenerasyon enstrümantasyon sistemleriyle ilgili yayınlar da yapılmaktadır [71]. Ancak bu çalışmalara ait henüz uzun dönem çalışmalar literatürde yeterli sayıda mevcut değildir.

ANTERİOR ENSTRÜMANTASYONLA İDİOPATİK SKOLYOZUN DÜZELTİLMESİ:

İdiopatik skolyozun anterior enstrümantasyonla düzeltilmesi görece yeni bir kavramdır [75,89]. 1933 yılında skolyozlu bir hastada Van Lackum tarafından vertebral cisim eksizyonu idiopatik skoloyozun cerrahi tedavisinde bilinen ilk anterior cerrahi girişimdir [178]. 1969 yılında ilk kez, Dwyer ve arkadaşları, skolyozun tedavisi için retroperitoneal yaklaşımla omurgaya ulaşmış, eğriliğin konveks tarafına vidalar ve fleksibl kablolarla enstrümantasyon uygulamışlardır [68]. Dwyer ve Schafer torokolomber ve çift majör eğriliklere sahip idiopatik skolyozu olan 51 hastada % 58 - % 70 arası korreksiyon sağlandığını rapor etmişlerdir [69].

Dwyer, sonraki 100 hastanın sonuçlarını yayınladığı çalışmasında ise daha yüksek korreksiyon oranları elde ettiklerini ileri sürmüştür. Daha sonra, Dwyer cihazı ve işlemi, omurga hastalıklarının tedavisinde yaygın olarak kullanılmaya başlanmıştır. Ancak işlemin ilk uygulamalarında yüksek morbidite ve komplikasyon oranlarına sahip olması sistemin popülaritesini azaltmıştır [70].

1976 yılında Zielke ve arkadaşları, anteriordan eğriliğin tüm seviyelerine diskektomi ve füzyon, anteriordan vida ve yivli rodlarla yapılan, yeni bir anterior enstrümantasyon sistemini geliştirmişlerdir. Bu yeni sistemin, Dwyer enstrümantasyonundan en önemli farklı yönü, kablolar sıkıldıktan sonra roda derotasyon uygulanabiliyor olmasıdır. Bu nedenle sisteme "Ventral Derotasyon Spondilodez" (VDS) adı verilmiştir [191-192].

Zielke ve arkadaşları, 1976 yılında kendi uygulamaları ile posterior enstrümantasyon sonuçlarını mukayese etmişler ve % 77 - % 92 arası yüksek korreksiyon oranları elde ettiklerini ve posterior enstrümantasyona göre VDS sisteminin daha üstün olduğu fikrine ulaştıklarını rapor etmişlerdir [191-192]. Hammerberg ve arkadaşları, 5-12 yıllık takibe sahip 1000'nin üzerinde hastada, VDS enstrümantasyonu ile frontal planda, % 70 düzelme elde ettiklerini bildirmişlerdir [87].

Moe ve arkadaşları [136], Ogiela ve Chan [143], Kaneda ve arkadaşları [102], Koustik ve arkadaşları [109], Puno ve arkadaşları [150], Zielke anterior enstrümantasyonu ile torakal ve torakolomber bölgede % 63 – 85 arası korreksiyon oranları elde ettiklerini rapor etmişlerdir. Lomber eğriliklerde ise Kaneda ve arkadaşları, % 82, Moe ve arkadaşları, % 84 korreksiyon oranları elde ettiklerini rapor etmişlerdir [102,136]. Moe ve arkadaşları, enstrümante edilmeyen torakaldeki eğriliklerde

ise % 40 spontan düzelme olduğunu da bildirmişlerdir. Her iki seride de 3°-4° korreksiyon kaybı saptanmış olup, hastaların tamamında kozmetik olarak tatmin edici sonuçlar elde edildiği ileri sürülmüştür [102,136]. Hem Köhler ve arkadaşları, hem de Kaneda ve arkadaşları, VDS uygulaması ile 21° kifotik etki oluştuğunu saptamışlardır. Aşırı kompresyon kifotik etkinin en önemli sebebidir [102,108].

Otani ve arkadaşları, 10 yıllık takipte Dwyer ve Zielke enstrümantasyonu ile sırasıyla % 61 ve % 65 final korreksiyon oranları elde edildiğini bildirmişlerdir [145]. Luk ve arkadaşları torakolomber fleksibl eğriliklerde % 79 final korreksiyon oranının korunduğunu rapor etmiştir [130]. VDS sistemi ile Köhler ve arkadaşları 9°, Moe ve arkadaşları 20° korreksiyon kayıpları olduğunu saptamışlardır [108,130].

Luk ve arkadaşları, Suk ve arkadaşları da, VDS sistemi ile opere edilen idiopatik skolyozlu hastalarda benzer olarak 5° - 12° arası korreksiyon kaybı ortaya çıktığını bildirmişlerdir [130,166]. Anterior TSRH enstrümantasyonu ile korreksiyon kaybı 5°, Kaneda enstrümantasyonu ile ise 1.5° olarak rapor edilmiştir [103-104,176].

Giehl ve Zielke'ye göre anterior enstrümantasyon için en ideal endikasyon fleksibl torakolomber ve lomber eğriliklerdir. Ancak diğer tüm eğriliklerde de kullanılabilir. Ortalama implant yetmezliği 215 vakalık serilerinde % 11.6 olarak bildirilmiştir. Zielke enstrümantasyonu için kifotik sahalarda anterior girişimle korreksiyonun rölatif kontrendikasyonu vardır. Sistemin ayrıca lumbosakral eğriliklerde ve rijit torasik eğriliklerde kullanımı kontraendikedir. Sistemin retroperitoneal kullanımı nedeniyle en önemli komplikasyonu büyük arter ve iç organ yaralanmalarıdır. Korpustan vidaların kurtulması da sık karşılaşılan bir diğer komplikasyondur. Psödoartroz ve nörolojik defisitle karşılaşılmamıştır [75].

Stasikelis ve arkadaşları, 1998 yılında yaptıkları adölesan skolyozda posterior enstrümantasyon sistemlerinin sonuçlarını içeren meta-analizlerinde, posterior enstrümantasyonla % 48 – 67 arası korreksiyon elde edilirken, anterior enstrümantasyonda bu oranın % 71-93 olduğunu rapor etmişlerdir [165].

Anterior enstrümantasyon endikasyonları, daha sonraki yıllar içinde daha da genişletilmiştir. Harms ve arkadaşları, hipokifoz ve lordoz olan torasik eğriliklerde, Tip II ve III hastalarda dekompenzasyon ve torakolomber bileşke kifozunun engellenmesi için anterior enstrümantasyonun tercih edilebileceğini ileri sürmüşlerdir [89]. Anterior ve posterior enstrümantasyon sonuçlarını karşılaştıran çalışmasında Rhee ve arkadaşları, sagittal konturların düzeltilmesi açısından iki grup arasında bir fark olmadığını saptamışlardır [154]. Halm ve arkadaşları, özellikle torakolomber ve lomber eğriliklerde, anteriordan pediküler vida ile enstrümantasyonun etkili ve güvenli bir prosedür olduğunu, minimal korreksiyon kayıpları görüldüğünü bildirmişlerdir [86].

Harms ve arkadaşları, 1985 yılında, Zielke entrümantasyonunun staple, bağlantı parçaları ve vidalarının kilitleme mekanizmasında ve cerrahi teknikte önemli modifikasyonlar yaparak, sistemi geliştirmişlerdir [89].

Harms, cerrahi sırasında komplet diskektomi ve posterior longitüdinal ligamentin tam olarak kesilmesini cerrahi tekniğin bir parçası olarak uygulamaya başlamıştır. Harms 70° altındaki tüm eğriliklerde sadece anterior enstrümantasyonun yeterli olabileceğini, 70° üzeri olan eğriliklerde posterior gevşetmeyi takiben anterior enstrümantasyon uygulanabileceğini ileri sürmüştür. % 22

vakada vida kırılması görülmesi en önemli dezavantajıdır. % 11 vakada ise rod kırılması saptanmıştır. Fazla kompresyon sagittal planda hiperkifoz deformitesine yol açabilir [89].

Harms, koronal planda ortalama % 73 düzelme elde ettiklerini, hastaların tamamında, 20° - 40° arası normal torakal kifoz oluşturduklarını bildirmiştir. Harms, çalışmalarında ayrıca kompenzatuvar eğriliklerde ortalama 14.3° spontan korreksiyon olduğunu saptamışlardır. Korreksiyon kayıplarını minimalize etmek üzere postoperatif destek önerilmektedir. Harms, anterior enstrümantasyon uygulaması ile Tip II eğriliklerde % 8 oranında dekompenzasyon geliştiğini belirlemiştir. Harms'a göre Tip V eğriliklerin anterior enstrümantasyon endikasyonu yoktur [89].

Betz ve arkadaşları, torakal bölgede Harms tekniği ile yapılan anterior enstrümantasyonla, posterior enstrümantasyon sonuçları arasında bir fark olmadığını belirlemişlerdir [39].

Kaneda kendi geliştirdiği anterior enstrümantasyon sistemini, travmatik deformitelerden sonra idiopatik skolyoz tedavisinde de kullanmaya başlamıştır. Kaneda'ya göre anterior enstrümantasyonun idiopatik skolyozda kullanımının yeri ancak torakolomber ve lomber eğriliklerdir. 1990 ile 1993 yılları arasında 39 idiopatik skolyozlu hastaya Kaneda enstrümantasyonu uygulamışlar ve sonuçlarını 1995 yılında yayınlamışlardır. Torakolomber ve lomber eğriliklerde postoperatif sırasıyla ortalama % 83 ve % 79 korreksiyon elde ettiklerini rapor etmişlerdir. Kompenzatuvar torakal eğriliklerde % 47 spontan korreksiyon olduğunu da bildirmişlerdir (Şekil-40). Kaneda'ya göre sistemin en önemli komplikasyonları, plevra yırtıkları, iç organ yaralanmaları, lumbosakral pleksusun ve genitofemoral sinirin zedelenmesi, spinal kord hasarı, vida kırıkları, vidaların karşı kortekse penetrasyonu ve pulmoner komplikasyonlardır [103-104].

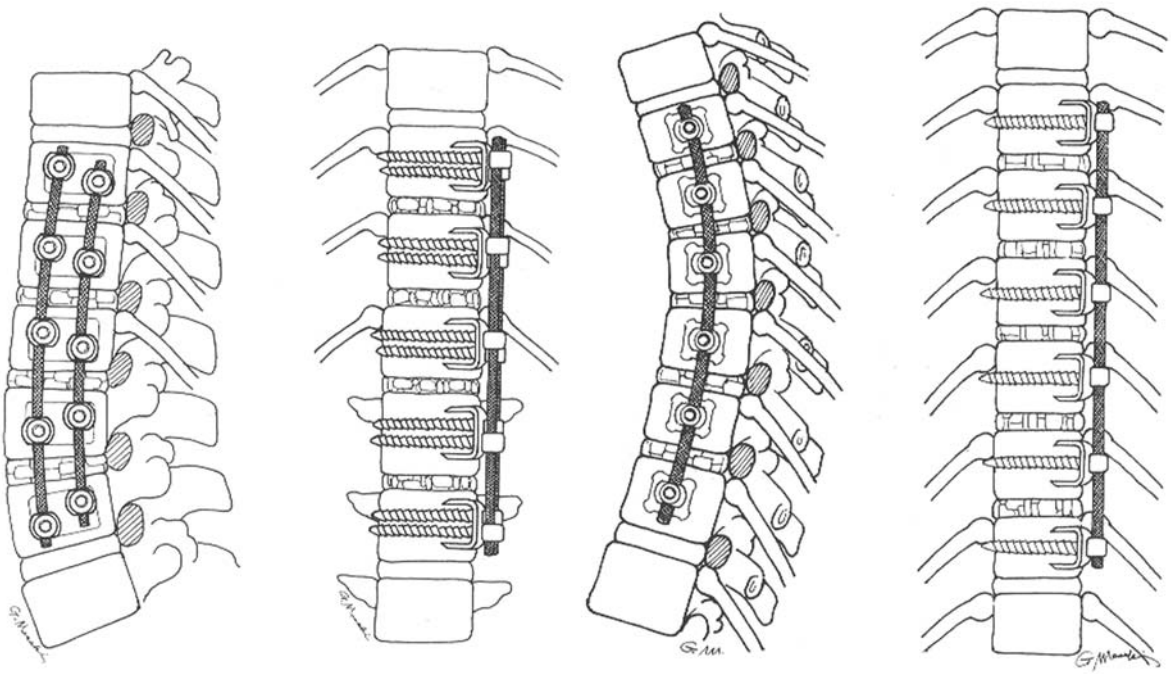

Şekil 40. Tip IV eğriliklerde anterior Kaneda enstrümantasyonu uygulaması

Hee ve arkadaşları, 2007 yılında torakolomber ve lomber eğriliğe sahip 36 hastanın sonuçlarını değerlendirdikleri çalışmada, posterior vida enstrümantasyonu ile anterior enstrümantasyon sonuçlarını karşılaştırmışlardır. Postoperatif ve son kontrolde her iki grupta da istatistiki olarak benzer korreksiyon oranları sağlandığı, torakolomber bileşke kifoz insidansının posterior grupta daha fazla olduğunu saptamışlardır [91].

Posterior cerrahi grubunda hastanede kalış ve operasyon sürelerinin daha kısa olduğunu, buna karşın anterior enstrümantasyon ile daha kısa bir segmentin füzyone edilme avantajının olduğunu rapor etmişlerdir [91].

1995 yılında Hopf ve arkadaşları, vidalar, vertebral implantlar ve çift rodtan oluşan yeni bir anterior sistem geliştirmişlerdir. Sistemin adı Cotrel – Dubousset – Hopf anterior enstrümantasyonu (CDH)'dur. Sistemle ilgili Hopf ve arkadaşlarının çalışmalarında, tüm idiopatik skolyotik eğrilikte sistemin kullanılabilecği ileri sürülmüştür [95].

Hopf ve arkadaşları, 1997 yılında yayınladıkları çalışmada 16 idiopatik skolyozlu hastada ortalama % 54 korreksiyon elde ettiklerini rapor etmişlerdir [96].

Sistem diğer sistemlerde görülen özellikle osteoporotik hastalarda vidaların cisimden kurtulması problemini çift vida ve özel anatomik kilitli plakların kullanımı ile ortadan kaldırmaktadır. Hopf' ve arkadaşları, implant yetmezliğini % 1 oranında saptamışlardır [95-96].

CDH Türkiye'de ilk kez idiopatik skolyozlu bir hastada Dr. Benli ve Dr. Tüzüner tarafından uygulanmıştır. Sistem temel olarak torakolomber ve lomber fleksibl eğriliklerde yüksek düzeltici etkisini anterior gevşetmeyi takiben yapılan derotasyon manevrasıyla sağlamaktadır [29].

Enstrümantasyon sahasındaki omurlar arası diskler ince bir osteotomla son plakların çıkartılmasıyla çıkartılır. Vertebral cisimler üzerine vertebral implantlar yerleştirilip, vidalar korpusa tespit edilir. Önce 6 mm'lik rod normal sagittal kontura göre prebent edilip, implanttaki oyuklara yerleştirilip, implantların kapakları kapatılır. Takiben roda verilen sagittal konturlar, sagittal plana gelene kadar derotasyon uygulanır. Kapak kilit vidaları sıkılarak rod tespit edilir daha sonra 4 mm'lik ikinci bir rod implantların diğer oluğuna yerleştirilip kapakları geçirilip kitlenir [29].

Benli ve arkadaşları, Cotrel – Dubousset – Hopf (CDH) sistemiyle opere edilen 26 idiopatik skolyozlu hastanın ortalama 32.8 aylık takip sonuçlarını 2000 yılında yayınlamışlardır. Bu çalışmada cerrahi endikasyon, torakolomber ve lomber fleksibl eğriliklerin varlığı oluşturmuştur. Torakolomber ve lomber eğriliklerde sırasıyla % 79.4 ve % 68 korreksiyon elde edildiği saptanmıştır. Korreksiyon kaybı 6° olup, final korreksiyon oranı tüm hastalar dahil edildiğinde % 52.6 olduğu belirlenmiştir. Sistemin diğer sitemlerde kompresyon uygulamasıyla ortaya çıkan lomber ve torakolomber bölgedeki kifotik etkinin çift rod uygulamasıyla daha az geliştiği saptanmıştır. Bu sonuçlar, Bullman ve arkadaşlarının Halm tekniği ile çift rod uygulamasının idiopatik skolyozda diğer anterior enstrümantasyon sistemlerinde görülen torakolomber ve lomber kifotik etkiyi elimine ettiği görüşlerini desteklediği saptanmıştır [48]. Hastaların tamamında gövde dengesinin tam veya klinik olarak rekonstrükte edildiği ve dekompanzasyon problemiyle karşılaşılmadığı belirlenmiştir. Torakal bölgedeki sekonder eğriliklerde % 50 civarında spontan korreksiyon olduğu, sistemin torakolomber ve lomber fleksibl eğriliklerde yüksek korreksiyon oranları ile iyi bir tercih olabileceği ileri sürülmüştür [29].

İDİOPATİK SKOLYOZ CERRAHİ TEDAVİSİNDE GÜÇLENDİRİLMİŞ KORREKSİYON TEKNİKLERİ:

Son yıllarda idiopatik skolyozun üç düzlemli patolojisinin anlaşılması, üçüncü nesil modern segmenter spinal sistemlerin kullanılmasına karşın, skolyotik eğrilikte % 60 civarında korreksiyon oranları elde edilmesi, daha fazla korreksiyon elde etme çabalarını artırmıştır. Derotasyon manevrasıyla ortaya çıkan denge problemleri, translasyon uygulamalarıyla elimine edilmeye çalışılmıştır. Hasta memnuniyet anketleri, bu sistemlerle yüksek skorlar ortaya çıkarsa da, hastalığın aynı zamanda kozmetik bir problem olması nedeniyle giderek cerrahi endikasyon sınırlarının arttığı gözlemlenmektedir.

Modern sistemlerdeki stabilitenin artırılması, böylelikle çengel çıkması gibi sorunların azaltılması için ilk olarak lomber bölgede pediküler vidalar kullanılmaya başlanmıştır [70]. Kim ve arkadaşları, pediküler vida – çengel kombinasyonu ile sadece çengellerle yapılan enstrümantasyon uyguladıkları hastalarda sırasıyla % 76 ve % 50 korreksiyon elde ettiklerini bildirmişler ve vidaların korreksiyon üzerinde daha etkili olduğunu ileri sürmüşlerdir [105]. Suk ve arkadaşlarının yaptıkları benzer çalışmada, torakal bölgede çengeller ile vida uygulaması karşılaştırılmış, vidalarla yapılan enstrümantasyon ile % 72 korreksiyon elde edilirken sadece çengellerle yapılan enstrümantasyonla ise % 55 korreksiyon elde edildiği rapor edilmiştir [167].

Lomber bölgede vida kullanımı kısa zamanda tüm Dünya'da yaygınlaşmış ancak torakal bölgede vida uygulamasının potansiyel nörolojik defisit riski nedeniyle kullanımı kısıtlı oranda kalmıştır [21,60]. Liljenqvist ve arkadaşları 120 torasik pedikül vidası uygulamasını bilgisayarlı tomografi ile incelemişler, vidaların % 25'nin pedikül dışında veya vertebral dışında olduğu tespit edilmiştir. Bu grupta nörolojik defisit görülmemiştir ancak vidaların yakın komşuluktaki aortaya hasar verme şansı açısından önemli bir tehlike oluşturabileceğine dikkat çekilmiştir (Şekil-41). Vidaların orta hatta doğru hatalı yerleşimi, torakal bölgede medulla spinalisin kanal içinde işgal ettiği alanın daha fazla olması ve köklerin pediküllere yakın komşuluğu nörolojik defisit oluşturabilmektedir [123].

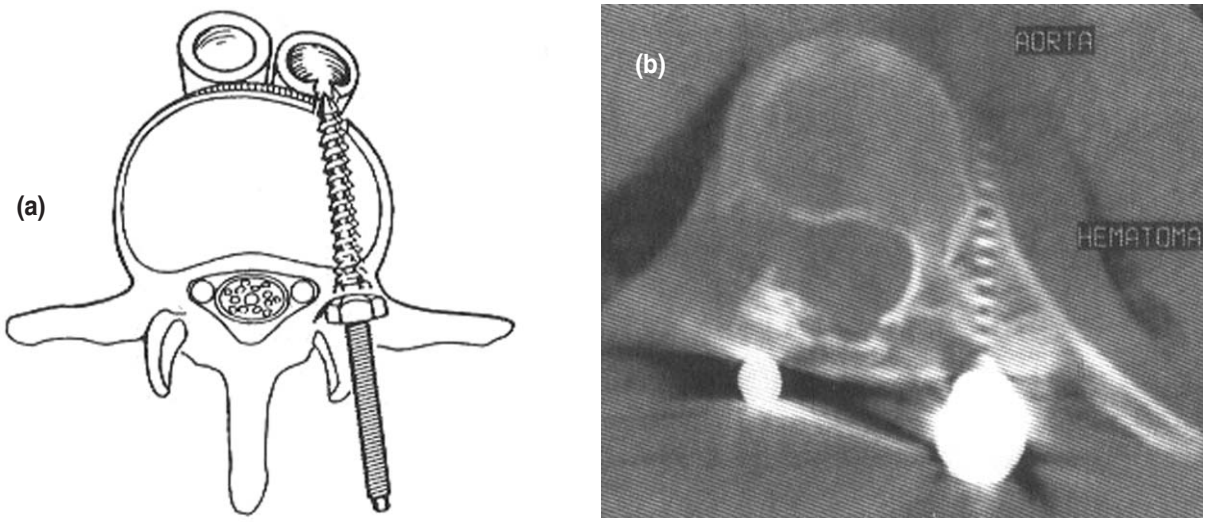

Şekil 41. Pediküler vida uygulaması **(a)** önde aorta penetresyon gibi risklere sahiptir. **(b)** bu penetrasyon izlenen bir hastanın bilgisayarlı tomografi görüntüsü

Suk ve arkadaşları, bunun % 3 oranında olduğunu bildirmişlerdir. Suk, bu nedenle torakal vida yerleştirilmesi esnasında floroskopiden mutlaka yararlanmak gerektiğini ileri sürmüştür. Pediküler vida yerleştirilirken pedikül anatomisinin çok iyi bilinmesi gereklidir. Literatürde nörolojik defisit oranları % 0.26 ile - % 17 arasında değişmektedir [53]. Ancak teorik bilgi bazen pratik uygulamalardaki hataları yine de engellememektedir [167].

Diab ve arkadaşlarının 2007 yılında yayınladıkları 1301 enstrümantasyon uygulanan idiopatik skolyozlu hastayı içeren çalışmalarında, vida uygulamasına bağlı nörolojik defisit oranının % 0.69 olduğu saptanmıştır [60].

Son yıllarda torasik pedikül vidalarının yerleştirilmesi için kullanılabilen sterotaktik teknoloji bu konuda önemli bir gelişme olarak görülmektedir. Proplar yardımıyla vertebral rehber noktalar belirlenip, uygun açıda vidaların gönderilmesi için bilgisayar destekli cihazlar kullanıma geçmiştir [94].

Harms ve arkadaşları, torakal bölgede de çengeller yerine pedikül vidalarının kullanılması durumunda korreksiyon oranlarının belirgin olarak artabileceğini rapor etmiştir. Harms ve arkadaşları, eğriliğe katılan tüm omur seviyelerinde, bilateral perikül vidaları kullanarak, torakal eğriliklerde % 90 korreksiyon oranları elde ettiklerini bildirmişlerdir. Harms ve arkadaşları, rijit eğriliklerin mutlaka anterior gevşetme ve diskektomi ile fleksibl eğrilik haline dönüştürülmesi gerektiği, tüm sevilyere vida uygulamasıyla Tip II eğriliklerde % 80 üzerinde korreksiyon elde edilebileceğini ileri sürmüşlerdir [73,94].

Liljenqvist ve arkadaşları, 99 hastalık idiopatik skolyoz serilerinde, torakal bölgede, pediküler vida uygulamasıyla, çengellerle yapılan enstrümantasyonla elde edilen korreksiyon oranlarıyla benzer korreksiyon oranları sağlandığını ancak bu oranların daha kısa segmentin enstrümante edilmesiyle sağlanabildiğini rapor etmişlerdir. Bu çalışmada çengellerle yapılan enstrümantasyon ile % 51.7, vidalarla yapılan enstrümantasyon ile % 55.8 korreksiyon sağlandığı belirlenmiştir [121].

Dobbs ve arkadaşları, rijid eğriliklerde, anterior gevşetmeyi takiben daha fazla korreksiyon elde etmek üzere hem anterior hem de posterior enstrümantasyonu ardışık olarak uygulanması ile sadece posteriordan pedikül vida fiksasyonu uygulamasının sonuçları arasında bir fark olmadığını saptamadıklarını rapor etmişlerdir. Bu nedenle morbidite ve ameliyat süresinin kısaltılması açısından anterior gevşetme uygulamaksızın sadece posterior pediküler vida uygulamasının bu tip eğriliklerde yeterli olacağını ileri sürmüşlerdir [63].

Buna karşın Bullman ve arkadaşları, anterior gevşetme ve anterior enstrümantasyon ile kombine edilen posterior enstrümantasyonun özellikle ciddi ve rijid eğriliklerde etkili bir metod olduğunu bildirmişlerdir [47].

Coe ve arkadaşları, SRS morbidite ve mortalite komitesinin çok merkezli çalışma sonuçlarını, 2006 yılında yayınlamışlardır. Bu

çalışmada 58.197 cerrahi girişim gözden geçirilmiştir. Bu girişimlerin % 10'u 2001-2003 arası uygulanmıştır. Sadece anterior enstrümantasyon ve anterior füzyon veya sadece posterior enstrümantasyon ve posterior füzyon yapılan hastalarda komplikasyon oranları, anterior ve posterior kombine enstrümantasyon ve füzyon yapılan hastalara göre daha düşük, buna karşın kombine cerrahi yapılanlarda füzyon oranlarının daha yüksek olduğu saptanmıştır [53].

Girardi ve arkadaşları, sublaminar tellerle güçlendirilen CD enstrümantasyonu ile daha yüksek düzeltme elde edilebileceğini ve denge sorunlarının elimine edilebileceğini bildirmiştir [77]. Bridwell ve arkadaşları, CD-Horizon enstrümantasyonu ile birlikte kullanılan Wisconsin tellerinin korreksiyon oranlarını arttırdığını belirlemişlerdir [45]. Us ve arkadaşları transvers çıkıntılara takılan tellerle [177], Yazar ve arkadaşları ise sublaminar tellerle enstrümantasyon sistemlerini güçlendirmişler ve başarılı sonuçlar yayınlamışlardır [190].

2005 yılında Cheng ve arkadaşları, aynı yaş ve eğriliğe sahip 50 hastada yaptıkları çalışmada apikal sublaminar tellemenin, her omur seviyesine pediküler vida kullanımıyla benzer korreksiyon oranlarına sahip olduğunu, iki grupta da nörolojik defisit görülmediğini rapor etmişlerdir [51]. Bu çalışmanın aksine Watanabe ve arkadaşları, çeşitli enstrümantasyon tekniklerini karşılaştırdıkları çalışmalarının sonuçlarına göre, apikal bilateral pediküler vida yerleştirilmesinin, çengellere ve sublaminar tellere nazaran en iyi koronal düzeltmeyi sağladığını ileri sürmüşlerdir [180].

Mac-Thiong ve arkadaşları, intraoperatif traksiyon uygulamasının korreksiyon oranlarını artırdığını rapor etmişlerdir [131]. Hamzaoğlu ve arkadaşları 100° üzerindeki rijid eğriliğe sahip hastalarda, majör torasik eğrilikte sadece pediküler vida fiksasyonu ve intraoperatif halofemoral traksiyon uygulaması ile anterior gevşetme uygulamaksızın % 51 korreksiyon sağladıklarını bildirmişlerdir [88].

Benli ve arkadaşları, 2004 yılında güvenli bir şekilde korreksiyon oranlarının artırılması için diğer güçlendirme sistemlerinden önemli farklar içeren yeni bir tekniğin sonuçlarını yayınladılar [33]. Benli, bu korreksiyon yöntemini, İsola uygulamaları sırasında karşılaştığı bir sorun nedeniyle geliştirmiştir. Benli, İsola enstrümantasyonunda, Apikal bölgedeki teller sıkılırken rodun konveks tarafa doğru döndüğü ve ilk verilen sagittal konturlarda kayıp olduğunu gözlemlemiştir. Böylesi vakalarda rodun konveks tarafa döndüğü miktarda, aksi yönde derote ederek bu sorunu çözdüğünü fark etmiştir. Bunun üzerine idiopatik skolyoz vakalarında önce translasyon ve sonra derotasyon manevrasını kombine kullanmaya başlamıştır [33].

Bu yeni korreksiyon metodunda fleksibl torakal eğriliklerde, üst uç vertebraya ve Apikal bölge üzerinde ara omurlara pediküler çengeller yerleştirilir, alt uç omurlara ve bir nötral vertebraya pediküler vidalar konulur. Daha sonra Apikal bölgede 3 veya 4 omur seviyesine multiflaman titanyum çift adet kablo konulur. Normal fizyolojik konturlara göre prebend edilen rod üst çengel ve alt

vidalara yerleştirilip eğriliğe uyacak şekilde yatırılır. Apikal bölgedeki her seviye konulan kablo çiftlerinden biri rodtan geçirilip gerdirici ile sıkılır, böylece sagittal konturlara uyacak şekilde eğrilik roda yaklaşır ve translasyon gerçekleştirilmiş olur. Daha sonra vertebraya çok sıkı bir şekilde fikse edilmiş rod vertebra ile birlikte 90° derote edilerek, roda verilen eğrilikler sagittal plana getirilmiş olur. Daha sonra ikinci tellerde, diğer tellere çapraz olacak şekilde rodtan geçirilip sıkılır ve ikinci bir translasyon gerçekleştirilmiş olur. Daha sonra konveks rod yerleştirilip, çapraz bağlantılar konulduktan sonra işlem bitirilir [33].

Rijid eğriliklerde (60° üzeri) mutlaka yeterli anterior gevşetme yapılmalıdır. Anterior girişim sırasında kaburga hörgücünün düzelmesi için Apikal bölgedeki 3 veya 4 kaburganın vertebral ucundan 2 cm'lik kısımları eksize edilmelidir. Bu eğriliğin korreksiyonuna da yardımcı olacaktır. Çift majör eğriliklerde, torakal bölge stratejisi benzer olarak uygulanırken lomber böldeki tüm statejik omurlara pediküler vida konularak işlem gerçekleştirilir [33].

Benli ve arkadaşlarının önerdiği bir güçlendirilmiş korreksiyon tekniği basamaklı olarak uygulanan bir düzeltme manevrasını içermektedir. İlk aşama translasyon, ikinci aşama tek başına rodun değil vertebraya sıkıca bağlanmış halde rodun yani vertebranın derotasyonu ve son aşama ise translasyon manevrasıdır. Bu yönüyle teknik hem diğer güçlendirme tekniklerinden hem de İsola enstrümantasyonundan farklıdır [33].

Benli ve arkadaşlarının 2004 yılında yayınladıkları, 1996 ile 2002 yılları arasında bu tekniği kullanarak opere ettikleri 45 idiopatik skolyozlu hastanın minimum iki yıllık takip sonuçlarını değerlendirdikleri çalışmada, tüm eğrilikler dahil edildiğinde % 79.9 ± 13.5 korreksiyon elde edildiği, korreksiyon kaybının ortalama 2.9° olduğu final korreksiyon oranının ise ortalama % 74.3 ± 14.3 olduğu bildirilmiştir. Fleksibl tek torakal eğriliklerde elde edilen korreksiyon oranı % 89.1 ± 6.3, Tip IV eğriliklerde bu oran % 83.2 ± 12.6'dır. Hastaların torakal bölgede % 97.8'inde, lomber bölgede % 80.7'sinde fizyolojik sagittal konturların oluşturulduğu saptanmıştır (Şekil-42). Tip IV ve Tip II eğriliklerde diğer derotasyon sitemlerinde görülen torakolomber bileşke kifozu sorunu ile karşılaşılmamıştır (Şekil-43). Hastaların tamamında tam veya klinik olarak gövde dengesinin oluşturulduğu, erken veya geç bir komplikasyona rastlanmamıştır. Tüm hastalarda solid füzyon kitlesi elde edildiği belirlenmiş, hiçbir hastada nörolojik defisit görülmemiştir. Bu verilerin ışığı altında Benli ve arkadaşları, sublaminar tellerle güçlendirilmiş üçüncü nesil enstrümantasyon sistemi kullanılanarak yapılan translasyon – derotasyon kombine korreksiyon yönteminin idiopatik skolyozda daha hem frontal hem de sagittal planda fazla korreksiyon elde edilmesi konusunda güvenli ve etkili bir yöntem olduğunu ileri sürmüşlerdir [33].

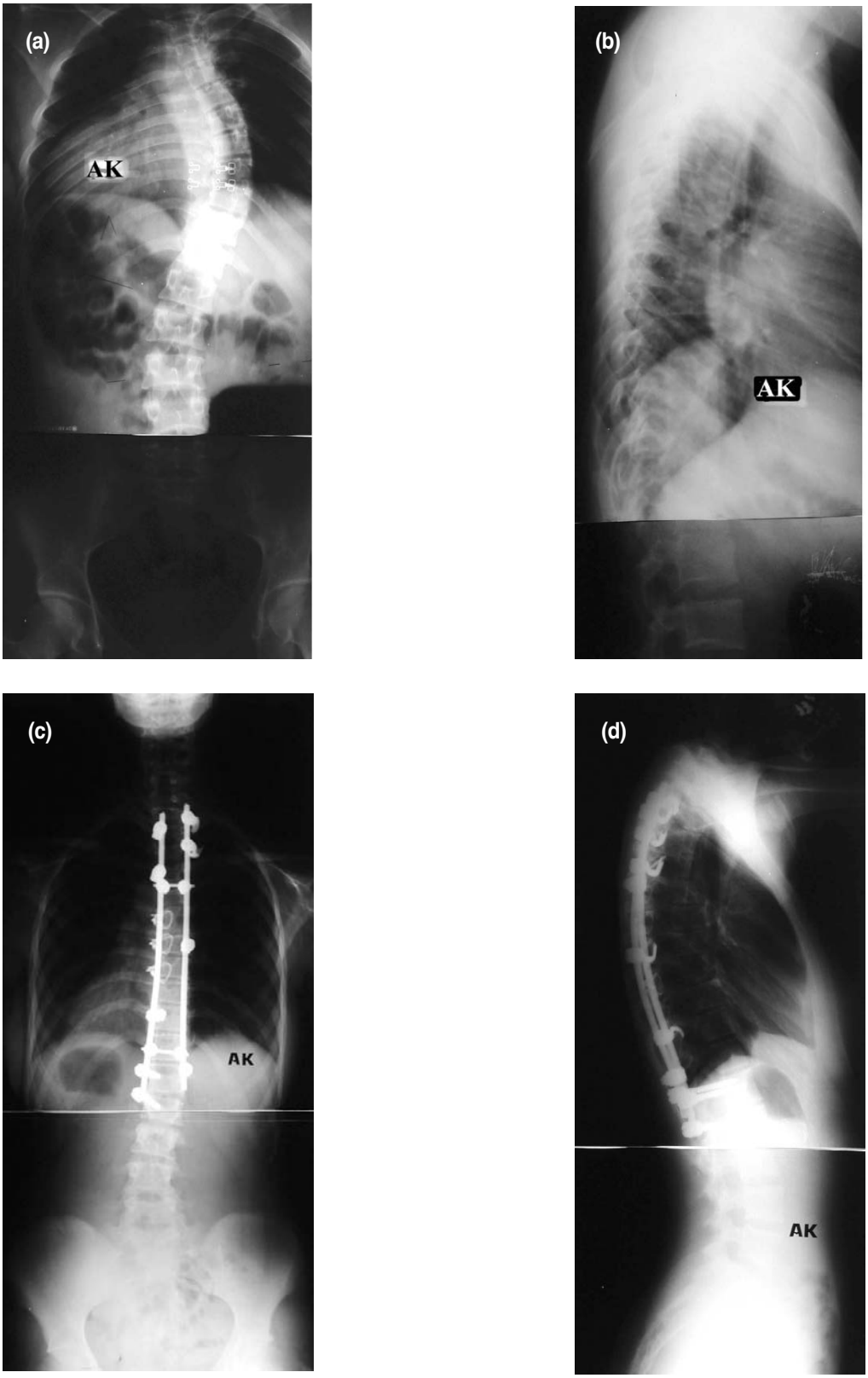

Şekil 42. Sublaminar tellerle güçlendirilmiş 3. nesil enstrümantasyonu ile tedavi edilen Tip III eğriliğe sahip 16 yaşındaki kız hasta (A.K.)'nın preoperatif (a) ön-arka, (b) yan ve postopratif 72 ay sonraki kontrol (c) ön-arka ve (d) yan grafileri. %91 düzelme edilmiş olup, korreksiyon kaybı saptanmamıştır.

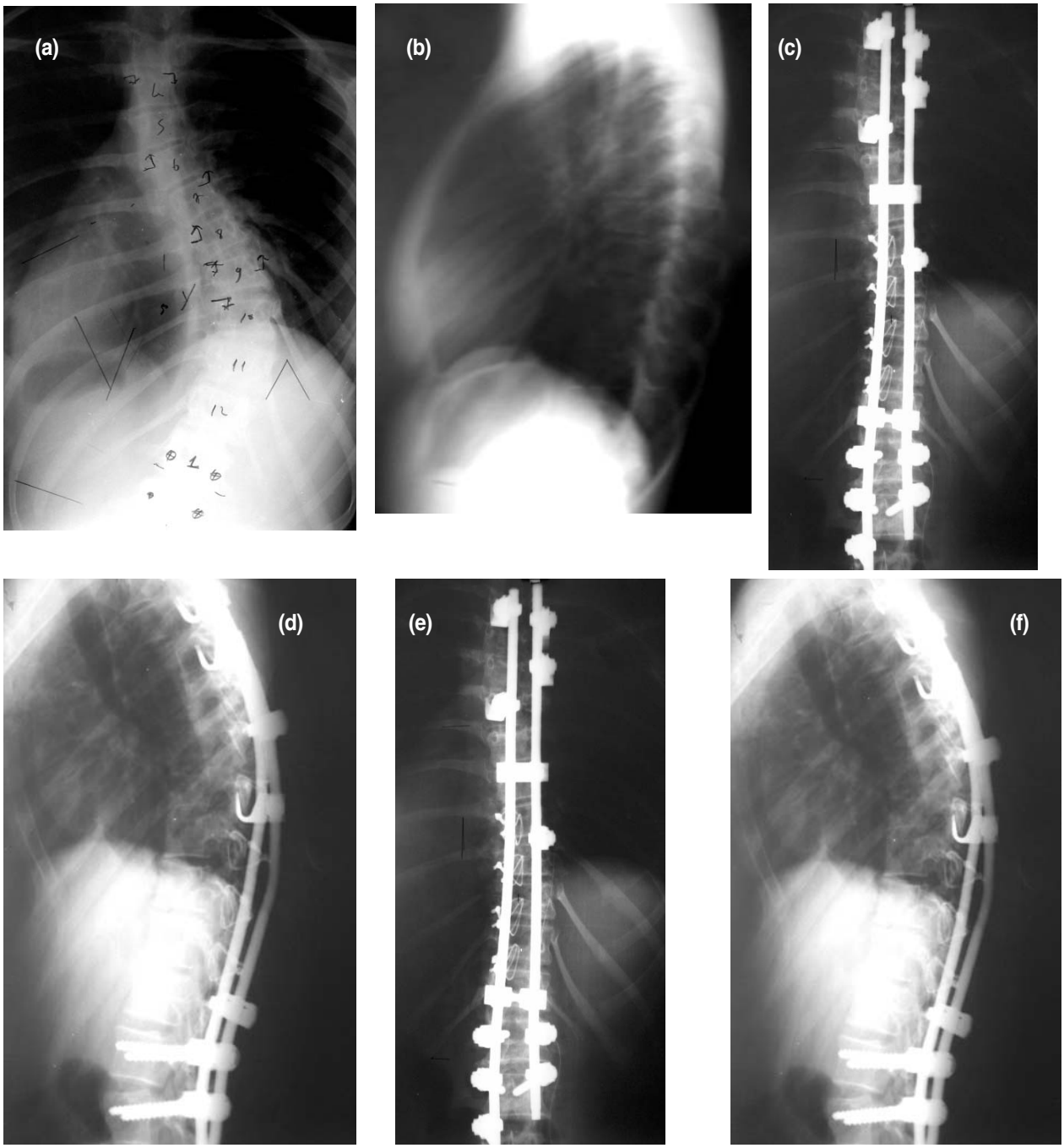

Şekil 43. Sublaminar tellerle güçlendirilmiş 3. nesil enstrümantasyonu ile tedavi edilen Tip IV eğriliğe sahip 16 yaşındaki kız hasta (U.S.)'nın preoperatif **(a)** ön-arka, **(b)** yan ve postopratif **(c)** ön-arka ve **(d)** yan ve ;obko;enakif 60. ay kontrol **(e)** ön-arka ve **(f)** yan grafileri. % 90 düzelme edilmiş olup, 4˚ korreksiyon kaybı saptanmıştır.

SONUÇ:

Son 20 yıldır idiopatik skolyozun tedavisinde büyük gelişmeler yaşanan yıllar olmuştur. Öncelikle hastalığın üç boyutlu patolojisi ve doğal seyri çok iyi anlaşılmış ve hasta merkezli tedavi yaklaşımları benimsenmeye başlanmıştır. Majdouline ve arkadaşlarının yaptıkları çok merkezli çalışmada, omurga cerrahlarının

idiopatik skolyozun tedavisinde temel amaçlarının frontal ve sagittal dengenin sağlanması olduğunu göstermektedir [132]. Wright ve arkadaşlarının 2007 yılında yaptıkları çalışma, omurga cerrahlarının, idiopatik skolyozun cerrahi tedavisinde, hastaların klinik sonuçlara bakarak kullanacakları enstrümantasyon sistemini seçmediklerini göstermektedir [189]. Klinik sonuçlar değerlendirilirken hasta memnuniyeti, fonksiyonel kapasitesi ve kozmetik görünümü ön planda tutulmaya başlanmıştır. Üçüncü nesil enstrümantasyon sistemleri, tüm dünyada yaygın olarak kullanılmakta üç düzlemde de yüksek korreksiyon oranları eldildiğini bildiren bir çok yayın yapılmıştır. Günümüzde eskiden uygulanan korreksiyon yöntemleri terk edilmiş, bir çok enstrümantasyon sisteminin üretimi ve kullanımı durmuş ve tarihe karışmıştır.

Bu gün için translasyon ve derotasyon manevraları idiopatik skolyozda düzeltici manevralar olarak kullanılmaktadır. Son yıllarda güçlendirilmiş korreksiyon teknikleri ile eğriliğin güvenli bir şekilde daha fazla düzeltme çabaları, hastaların kozmetik yakınmalarını ortadan kaldırmaya yöneliktir. 2000'li yıllardan itibaren Suk'un başlattığı ve Avrupa'da Harms'ın popülarize ettiği torakal omurlar dahil tüm seviyelere transpediküler segmenter vida uygulaması, en yaygın kullanılan yöntemdir. Sisteme ait sonuçlar, önceki 3. nesil sistemlerle elde edilen düzelme oranlarının çok üstündedir. Kullanımın fazlalaşması ve deneyimlerin artışı ile birlikte nörolojik defisit oranları da oldukça düşük olarak bildirilmektedir. Buna karşın bu yöntemin en önemli olumsuz tarafı, bir hasta için çok sayıda vida kullanımı ile maliyetlerin belirgin olarak artmış olmasıdır. Bu sistemle birlikte en çok tercih edilen düzeltici manevra ise traslasyondur.

Bu gün için ideal metalurjik, biyomekanik özelliklere sahip bir enstrümantasyon sistemi olmadığı gibi, herkezin uzlaşacağı ve kabul edeceği ideal bir korreksiyon metodu da yok gibi görünmektedir. Önümüzdeki yıllar bu konuda önemli ve büyük gelişmelere gebedir.

KAYNAKLAR:

1- Aaro S, Dahlborn M. Estimation of vertebral and the spinal and rib cage deformity in scoliosis by computer tomography. *Spine* 1981; 6: 460-467.

2- Aaro S. The role of Harrington instrumentation on the longitudinal axis rotation of the apical vertebrae and on the spinal and rib cage deformity in idiopathic scoliosis studied by computerized tomography. *Spine* 1982; 7: 456-462.

3- Akbarnia BA, Scheid KD, Merenda JT, Graviss E. The three dimensional correction of CD instrumentation in idiopathic scoliosis. *In: 5th International Congress on Cotrel Dubousset Instrumentation.* Sauramps Medical, Montpellier, 1988; pp: 39-43.

4- Akbarnia BA. Selection of methodology in surgical treatment of adolescent idiopathic scoliosis. *Orthop Clin North Am* 1988; 2: 319 – 329.

5- Akçali O, Alici E, Koşay C. Apical instrumentation alters the rotational correction in adolescent idiopathic scoliosis. *Eur Spine J* 2003; 12 (2): 124 – 129.

6- Asher MA, Strippgen WE, Heinig CF, Carson WL. Isola spinal implant system. *Semin Spine Surg* 1992; 4: 1751-81

7- Asher MA, Cook LT. The transverse plane evaluation of the most common adolescent idiopathic scoliosis deformities. A cross-sectional study of 181 patient *Spine* 1995; 20: 1386-1391.

8- Asher MA. Isola spinal instrumentaion system for idiopathic scoliosis. In: Bridwell KH, DeWald RL (Eds.), *The Textbook of Spinal Surgery.* Second Edition, Lippincott – Raven Publishers, Philedelphia, 1997; pp: 569-609.

9- Asher MA. Practice audit. In: 5th European Isola Meeting, Amsterdam, Netherlands, February 20-21, 1998.

10-Asher M, Min Lai S, Burton D, Manna B. Spine deformity corraletes beter than trunk deformity with idiopathic scoliosis patients' quality of life questionnaire responses. *Stud Health Technol Inform* 2002; 91: 462-464.

11-Asher M, Min Lai S, Burton D, Manna B. Discrimination validity of the scoliosis research society – 22 patient questionnaire : relationship to idiopathic scoliosis curve pattern and curve size. *Spine* 2003; 28 (1): 74-78.

12- Asher M, Min Lai S, Burton D, Manna B. Scoliosis research society – 22 patient questionnaire: responsiveness to change associated with surgical treatment. *Spine* 2003; 28 (1): 70-73.

13- Asher M, Min Lai S, Burton D, Manna B. The reliability and concurrent of the scoliosis research society – 22 patient questionnaire for idiopathic scoliosis. *Spine* 2003; 28 (1) : 36-69.

14- Asher M, Lai SM, Burton D, Mana B, Cooper A. Safety and efficacy of Isola instrumentation and arthrodesis for adolescent idiopathic scoliosis: two – to 12-year follow-up. *Spine* 2004; 29 (18): 2013 – 2023.

15- Asher M, Min Lai S, Burton D, Manna B. The influence of spine and trunk deformity on preoperative idiopathic scoliosis patients' health-related quality of life questionnaire responses. *Spine* 2004; 29 (8) : 861-868.

16- Ashman RB, Birch JG et al. Mechanical testing of spinal instrumentation . *Clin Orthop* 1988; 227: 113 – 125.

17- Ashman RB, Herring JA, Johnston CE II, Lowery GL, Sutterlin CE III. *TSRH Universal Spinal Instrumentation.* Hundley and Associates Publishing, Dallas, 1993.

18- Ashman RB, Herring JA, Johnston CE. Texas Scottish Rite Hospital (TSRH) Instrumentation System. In: Bridwell KH, DeWald RL (eds.). *The Textbook of Spinal Surgery.* 2nd ed. Lippincott-Raven, Philadelphia, 1992; pp 219-248.

19- Bago J, Climent JM, Ey A, Perez-Grueso FJ, Izquierdo E. The spanish version of the SRS-22 patient questionnaire for idiopatic scoliosis: transcultural adaptation and reliability analysis. *Spine* 2004; 29 (15): 1676-1680.

20- Bago J, Ramirez M, Pellise F, Villanueva C. Survivorship analysis of Cotrel – Dubousset instrumentation in idipathic scoliosis. *Eur Spine J* 2003; 12 (4): 435–439.

21- Barr SJ, Schuettke AM, Emans JB. Lumbar pedicle screws versus hooks. Results in double curves in adolescent idiopathic scoliosis. *Spine* 1997; 22:1369-1379.

22- Behensky H, Cole AA, Freeman BJ, Grevitt MP, Mehdian HS, Webb JK. Fixed lumbar apikal vertebral rotation predicts spinal decompansation in Lenke type 3C adolescent idiopathic scoliosis after selective thoracic correction and fusion. *Eur Spin J* 2007; 16 (10): 1570-1578.

23- Benli İT, Çeliker Ö, Tüzüner M, Özgün G. The effect of induced hypotension and tissue trauma on renal function in scoliosis surgery with Cotrel - Dubousset Instrumentation. *JTSS* 1990; 1 (4): 33-36.

24- Benli İT, Akalın S, Çıtak M, Tüzüner M, Kış M, Mumcu EF. Sagittal and transverse plane analysis of idiopathic scoliosis patients whom Cotrel - Dubousset instrumentation is used. *JTSS* 1992; 2 (1): 37-44.

25- Benli İT, Çıtak M, Akalın S, Tandoğan NR, Mumcu EF, Kış M. Late onset idiopatik skolyoz cerrahi tedavisinde Cotrel-Dubousset instrumentasyonu sonuçları. *Hacettepe J Orthop Surg* 1992; 2 (1): 13-21.

26- Benli İT, Tüzüner MM, Kış M, Akalın S, Çıtak M, Mumcu EF. Cotrel – Dubousset tekniğinin derotasyonel etkisinin kompüterize tomografi ile değerlendirilmesi. *Acta Orthop Traumatol Turc* 1993; 27: 28-32.

27- Benli IT, Akalin S, Tuzuner MM, Tandogan NR, Citak M, Mumcu EF. Three-dimensional analysis treated with Cotrel-Dubousset Instrumentation. *GICD'93*. Sauramps Medical, Montpellier, 1994; pp: 26-35.

28- Benli IT, Tuzuner M, Akalin S, Kis M, Aydin E, Tandogan R. Spinal imbalance and decompensation problems in patients treated with Cotrel-Dubousset instrumentation. *Eur Spine J* 1996; 5: 380-386.

29- Benli IT, Akalın S, Kis M, Citak M, Kurtulus B, Duman E. The results of anterior fusion and Cotrel – Dubousset – Hopf instrumentation in idiopathic scoliosis. *Eur Spine J* 2000; 9 (6): 505–515.

30- Benli IT, Akalın S, Aydın E, Baz A, Citak M, Kiş M, Duman E. Isola spinal instrumentation system for idiopathic scoliosis. *Arch Orthop Trauma Surg* 2001; 121 (1 – 2): 17–25.

31- Benli IT, Akalın S, Kis M, Citak M, Aydın E, Duman E. Frontal and sagittal balance analysis of late onset idiopathic scoliosis treated with third generation instrumentation. *Kobe J Med Sci* 2001; 47 (6): 231 – 253.

32- Benli İT, Kış M, Çıtak M, Akalın S. Trunk balance analysis of late onset idiopathic scoliosis patients treated with TSRH instrumentation. 6TH International Congress on Spinal Surgery, Ankara, 4-7 October, 2002 (Abstract). *Eur Spine J* 2002; 11 (4): 412.

33- Benli IT, Büyukgullu O, Altug T, Akalın S, Kurtuluş B, Aydın E. Augmentation of third generation instrumentation with sublaminar titanium wiring in late onset idiopathic scoliosis: the surgical results and analysis of trunk balance. *Kobe J Med Sci* 2004; 50 (3 – 4): 83 – 100.

34- Benli IT, Ates B, Akalın S, Citak M, Kaya A, Alanay A. Minimum 10 years follow-up surgical results of adolescent idiopathic scoliosis patients treated with TSRH instrumentation. *Eur Spine J* 2007; 16 (3):381 – 391.

35- Benson DR. The effect of Harrington rod distraction on vertebral rotation and thoracic compresion. *Clin Orthop Rel Res* 1977; 125: 40-44.

36- Bernard TN, Jonston CE et al. Late complication of wire brekage in segmental spinal intrumentation *J Bone Joint Surg* 1982; 65 – A: 1339 – 1342.

37- Bernhard M. Normal spinal anatomy: normal sagittal plane alignment. In: Bridwell, KH, DeWald, RL (Eds.). *The Textbook of Spinal Surgery.* Lippincott - Raven Publishers, Philadelphia, 1997; pp: 188-189.

38- Bergoin M, Bollini G, Hornung H, Tallet JM, Gennari JM. Is the Cotrel – Dubousset really universal in the surgical treatment of idiopatric scoliosis? *J Pediatr Orthop* 1988; 8 (1): 45–48.

39- Betz RR, Harms J, Clements DH, Lenke LG, Lowe TG, Shufflebarger HL, Jeszenszky D, Bele B. Comparison of anterior and posterior instrumentation for correction of adolescent thoracic idiopathic scoliosis. *Spine* 1999; 24 (3): 225–239.

40- Bialik V, Piggott H. Pseudartrosis following treatment of idiopathic scoliosis by Harrington instrumentation and fusion without added bone. *J Pediatr Orthop* 1987; 7 (2): 152–154.

41- Bridwell KH, Betz R, Capelli AM, Hum G, Harvey C. Sagittal plane analysis in idiopathic scoliosis patients treated with Cotrel Dubousset instrumentation. In: *6th International Congress on Cotrel Dubousset Instrumentation. Sauramps Medical, Montpellier,* 1989; pp: 65-71.

42- Bridwell KH, McAllister JW, Betz RR, Huss G, Clancy M, Schoenecker PL. Coronal decompensation produced by Cotrel – Dubousset derotation maneuvers for idiopathic right thoracic scoliosis. *Spine* 1991; 16: 769-777.

43- Bridwell KH. Spine update. Surgical treatment of adolescent idiopathic scoliosis: the basics and the controversies. *Spine* 1994; 19:1095-1100.

44- Bridwell KH. Spinal instrumentation in management of adolescent idiopathic scoliosis. *Clin Orthop Rel Res* 1997; 335: 64-72.

45- Bridwell KH, Hanson DS, Rhee JM, Lenke LG, Baldus C, Blanke K. Correction of thoracic adolescent idiopathic scoliosis with segmental hooks, rods, and Wisconsin wires posteriorly: it's bad and absolute, correct? *Spine* 2002; 27 (18): 2059-2066.

46- Brown JC. Cotrel-Dubousset instromentation in the treatment of adolescent idiopathic scoliosis. In: Bridwell, KH, DeWald, RL (Eds.). T*he Textbook of Spinal Surgery.* Lippincott - Raven Publishers, Philadelphia, 1997; pp: 489-534.

47- Bullmann V, Halm HF, Schulte T, Lerner T, Weber TP, Liljenqvist UR. Combined anterior and posterior instrumentation in severe and rigid idiopathic scoliosis. *Eur Spine J* 2006; 15 (4): 440-448.

48- Bullman V, Halm HF, Niemeyer T, Hackenberg L, Liljenqvist U. Dual-rod correction and instumentation of idiopathic scoliosis with the Halm-Zielke instrumentation. *Spine* 2003; 28 (12): 1306 – 1313.

49- Burton DC, Asher MA, Lai SM. The selection of fusion levels using torsional correction techniques in the surgical treatment of idiopathic scoliosis. *Spine* 1999; 24 (16): 1728 – 1739.

50- Burton DC, Sama AA, Asher MA, Burke SW, Boachie – Adjei O, Huang RC, Green DW, Rawlins BA. The treatment of large (>70 degress) thoracic idiopathic scoliosis curves with posterior instrumentation and artrodesis: when is anterior release indicated? *Spine* 2005; 30 (17): 1979 – 1984.

51- Chengh I, Kim Y, Gupta MC, Bridwell KH, Hurford RK, Lee SS, Theerajunyaporn T, Lenke LG. Apical sublaminar wires versus pedicle screws – which provides better results for surgical correction of adolescent idiopathic scoliosis? *Spine* 2005; 30 (18): 2104-2112.

52- Chopin D, Morin C. Cotrel-Dubousset instrumentation (CDI) for adolescent and pediatric scoliosis. In: Bridwell KH, DeWald RL (Eds), *The Textbook of Spinal Surgery.* JB Lippincott Company, Philadelphia, 1992; pp: 183-217.

53- Coe JD, Arlet V, Donaldson W, Berven S, Hanson DS, Mudiyam R, Perra JH, Shaffrey CI. Complications in spinal fusion for adolescent idiopathic scoliosis in the new millennium. A report of the Scoliosis research Society Morbidity and Mortality Committee. *Spine* 2006; 31 (3): 345 – 349.

54- Cotrel Y, Dubousset J. *C-D Instrumentation in Spine Surgery: Principles, Technicals, Mistakes and Traps.* Sauramps Medical, Montpellier, 1992.

55- Çeliker Ö, Tüzüner M, Benli İT. The results of CD instrumentation in idiopathic scoliosis. JTSS 1990; 1 (1): 14-18.

56- De Maio F, Dolan LA, De Luna V, Weinstein SL. Posterior spine fusion with Moss- Miami instumentation for adolescent idiopathic scoliosis: radiographic, clinical and patient – centered outcomes. *Iowa Orthop J* 2007; 27:28 – 39.

57- Delorme S, Labelle H, Poitras B, Rivard CH, Coillard C, Dansereau J. Pre-, intra-, and postoperative three-dimensional evaluation of adolescent idiopathic scoliosis. *J Spinal Disord* 2000; 13 (2): 93-101

58- Delorme S, Labelle H, Aubin CE, DeGuise JA, Puitran B, Cuilland C, Demosereas J. Intra-operative comparison of two instrumentation techniques for the correction of adolescent idiopathic scoliosis. Rod rotation and translation. *Spine* 1999; 24 (19): 2012-2017.

59- Denis F. Cotrel – Dubousset instrumentation in the treatment of idiopathic scoliosis. *Orthop Clin North Am* 1988; 2: 291-311.

60- Diab M, Smith AR, Kuklo TR. Neural complications in the surgical treatment of adolescent idiopathic scoliosis. *Spine* 2007; 32 (24): 2759-2763.

61- Dick JC, Brodke DS, Zdeblick TA, Bartel BD, Kunz DN, Rapoff AJ. Anterior instrumentation of the thoracolumbar spine. A biomechanical comparison. *Spine* 1997; 22 (7): 744-750.

62- Dickson JH, Erwin W, Rossi D. Harrington instrumentation and arthrodesis for idiopathic scoliosis a twenty – one year follow-up. *J Bone Joint Surg* 1990; 72: 678-682.

63- Dobbs MB, Lenke LG, Kim YJ, Luhmann SJ, Bridwell KH. Anterior / posterior spinal instrumentation versus posterior instrumentation alone for the treatment of adolescent idiopathic scoliotic curves more than 90 degrees. *Spine* 2006; 31 (20): 2386 – 2391.

64- Dove J. Luque segmental spinal intrumentation The use of the Hartshill rectangle. *Orthopaedics* 1987; 10: 955 – 961.

65- Dove J. British Scoliosis Society: Morbidity Study. SRS, San Diego, 1985.

66- Drummond D. Harrington instrumentation with spinous process wiring for idiopathic scoliosis. *Clin Orthop Rel Res* 1988; 229: 281-289.

67- Dubousset J, Cotrel Y. Application technique of Cotrel-Dubousset Instrumentation for scoliosis deformities. *Clin Orthop Rel Res* 1991; 264: 103-110.

68- Dwyer AF, Newton NC, Sherwood AA. An anterior approach to scoliosis: a preliminary report. *Clin Orthop* 1969; 62: 191-202.

69- Dwyer AF. Experiences of anterior correction of scoliosis. *Clin Orthop* 1973; 93: 191-214.

70- Dwyer AF, Schafer MF. Anterior approach to scoliosis. Results of treatment in 51 cases. *J Bone Joint Surg* 1974; 56-B: 218-224.

71- Edwards CC, Lenke LG, Peelle M, Sides B, Peinella A, Bridwell KH. Selective thoracic fusion for adolescent idiopathic scoliosis with C modifier lumbar courses. Two to 16 year radiographic and clinical results. *Spine* 2004; 29 (1): 536-546.

72- Erwin WD, Dickson JH, Harrington PR. Clinical review of patients with broken Harrington rods. *J Bone Joint Surg* 1980; 62-A: 1302-1308.

73- Freeman BL III. Scoliosis and kyphosis. In: Canale ST. Campbell's Operative Orthopedics. 10th edition, Mosby Company, Philadelphia, 2003; pp: 1793-1933.

74- Gando H, Asher MA. The evaluation of the derotational decompensation utilizing Isola in ALS (KM Type III) and mid-term effect. In: 5. IMAST, Sorrento, Italy, May 1-3, 1998.

75- Giehl JP, Zielke KB. Anterior Zielke instrumentation in thoracolumbar and lumbar curves. In: Bridwell KH, DeWald RL (Eds.), *The Textbook of Spinal Surgery*. Second Edition, Lippincott – Raven Publishers, Philadelphia, 1997; pp: 627-639.

76- Girardi FP, Boachie-Adjei O, Burke S, Rawlins BA. Treatment of adolescent idiopathic scoliosis 3-dimention correction using torsional translational Isola and derotational CD corrective maneuver A comparison of system. In: 5th International Meeting on Advanced Spine Techniques (IMAST), Sorento, Italy, May 1-3, 1998.

77- Girardi FP, Boachie-Adjei O, Burke SW. Surgical treatment of adolescent idiopathic scoliosis: a comparative study of two segmental instrumentation systems. *J Spinal Disorder* 2001; 14 (1): 46-53.

78- Girardi FP, Boachie-Adjei O, Rawlins BA. Safety of sublaminar wires with Isola instrumentation for the treatment of idiopathic scoliosis. *Spine* 2000; 25 (6): 691-695.

79- Gotze C, Liljenqvist UR, Slomka A, Gotze HG, Steinbeck J. Quality of life and back pain : outcome 16.7 years after Harrington instrumentation. *Spine* 2002; 27 (13): 1456-1463.

80- Gray JM, Smith BW, Ashley RK, et al. Derotational analysis of Cotrel-Dubousset instrumentation in idiopathic scoliosis. *Spine* 1991; 16 (Suppl.): 303-391.

81- Green NE. The role of Harrington rods and Wisconsin wires in idiopathic scoliosis. In: Bridwell KH, DeWald RL (Eds.), The Textbook of Spinal Surgery. *Second Edition, Lippincott – Raven Publishers, Philadelphia,* 1997; pp: 469 – 488.

82- Gürbüz A, Kış M, Benli IT, Akalın S, Tandoğan R, Mumcu EF. Result and complications of segmenter sublaminar wiring (SSI) method. *JTSS* 1991; 2(4): 35- 40.

83- Haher TR, Gourup JM, Shin TM, Homel P, Merola AA, Grogan DP, Pugh L, Lowe TG, Murray M. Results of the Scoliosis Research Society instrument for evaluation of surgical outcome in adolescent idiopathic scoliosis. A multicenter study of 244 patients. *Spine* 1999; 24 (14): 1435-1440.

84- Haher TR, Merola A, Zipnick RI, Gorup J, Mannor D, Orchowski J. Meta-analysis of surgical outcome in adolescent idiopathic scoliosis. A 35-year English literature review of 11,000 patients. *Spine* 1995; 20 (14): 1575-1584.

85- Haher TR, Valdevit A. The use of outcomes instruments in the assessment of patients with idiopathic scoliosis. *Instr Course Lect* 2005; 54: 543-550.

86- Halm H, Niemeyer T, Link T, Liljenqvist U. Segmental pedicle screw instumentation in idiopathic thoracolumbar and lumbar scoliosis. *Eur Spine J* 2000; 9 (3): 191-197.

87- Hammerberg KW, Rodts MF, DeWald RL. Zielke instrumentation. *Orthopaedics* 1988; 11: 1365-1371.

88- Hamzaoğlu A, Öztürk C, Aydoğan M, Tezer M, Aksu N, Bruno MB. Posterior only pedicle screw instrumentation with intraoperative halofemoral traction in the surgical treatment of severe scoliosis (> 100 degrees). *Spine* 2008; 33 (9): 979-983.

89- Harms J, Jeszensky D, Beele B. Ventral correction of thoracic scoliosis. In: Bridwell KH, DeWaldRL (Eds.), *The Textbook of Spinal Surgery.* Second Edition, Lippincott – Raven Publishers, Philedelphia, 1997; pp: 611-626.

90- Harrington PR, Dickson JH. An eleven year clinical investigation of Harrington instrumentation: a preliminary report on 578 cases. *Clin Orthop* 1973; 93: 113-130.

91- Hee HT, Yu ZR, Wong HK. Comparison of segmental pedicle screw instrumentation versus anterior instrumentation in adolescent idiopathic thoracolumbar and lumbar scoliosis. *Spine* 2007; 32 (14): 1533 – 1542.

92- Helenius I, Remes V, Yrjonen T, Ylikoski M, Schlenka D, Helenius M, Poussa M. Comparison of long-term functional and radiologic outcomes after Harrington instrumentation and spondylodesis in adolescent idiopathic scoliosis: a review of 78 patients. *Spine* 2002; 27 (2): 176-180.

93- Herring JA, Wenger DR. Early complications of segmental spinal insrumentation. *Orthop Trans* 1982; 6: 361 – 374.

94- Herring JA. (Ed.), 2002. *Tachdjian's Pediatric Orthopedics from Texas Scottish Rite Hospital for Children.* 3rd Ed., W.B. Saunders Company, Philadelphia, pp: 213-260.

95- Hopf CG, Eysel P, Dubousset J. Preliminary report on new anterior spinal instrumentation. *Eur Spin J* 1995; 4: 194-199.

96- Hopf CG, Eysel P, Dubousset J. Operative treatment of scoliosis with Cotrel – Dubousset – Popf instrumentation. *Spine* 1997; 22 (6): 618-628.

97- Ibrahim K, Benson L, Goldberg B. Cotrel - Dubousset instrumentation for right thoracic type curves; compensation versus decompensation. In: *6th International Congress on CDI,* Sauramps Medical, Montpellier, 1989; pp: 59-63.

98- Jeng CL, Sponseller PD, Tolo VT. Outcomes of Wisconsin instrumentation in idiopathic scoliosis. Minimum 5-year follow-up. *Spine* 1993; 18 (12): 1584-1590.

99- Johnston CE II, Ashman RB, Corin JD. Mechanical effects of crosslinking rods in Cotrel - Dubousset instrumentation. *Orthop Trans* 1987; 11: 96-101

100- Johnston CE, Ashman RB et al. Mechanical concequences of rod contouring and residual scoliosis in sublaminar segmental instrumentation. *J Orthop Res* 1987; 5: 206 – 213.

101- Johnston CE, Ashman RB, Richards BS, Herring JA. TSRH universal spine instrumentation. In: Bridwell KH, DeWald RL (Eds.), *The Textbook of Spinal Surgery.* Second Edition, Lippincott – Raven Publishers, Philedelphia, 1997, pp: 535-567.

102- Kaneda K, Fujiya N, Satch S. Results of Zielke instrumentation for idiopathic thoracolumbar and lumbar scoliosis. *Clin Orthop* 1986; 205: 195-203.

103- Kaneda K, Shono Y, Satch S, Abumi K. Anterior correction of tho racic scoliosis with Kaneda anterior spinal system. A preliminary report. *Spine* 1997; 22 (12): 1358-1368.

104- Kaneda K, Shono Y. Kaneda anterior multi-segmental instrumentation – two rod system for the treatment of thoracolumbar and lumbar scoliotic curves. In: Bridwell KH,

DeWald RL (Eds.), *The Textbook of Spinal Surgery.* Second Edition, Lippincott-Raven Publishers, Philedelphia, 1997; pp: 641-663.

105- Kim YJ, Lenke LG, Cho SK, Bridwell KH, Sides B, Blanke K. Comparative analysis of pedicle screw versus hook instrumentation in posterior spinal fusion of adolescent idiopathic scoliosis. *Spine* 2004; 29 (18): 2040-2048.

106- King HA. Selection of fusion levels for posterior instrumentation and fusion in idiopathic scoliosis. *Orthop Clin North Am* 1988; 19 : 247-55.

107- Kış M, Benli İT, Çıtak M, Tüzüner M, Aydın E. The result of late onset idiopathic scoliosis treated with TSRH instrumentation. *JTSS* 1994; 5 (4) : 147-153.

108- Kohler R, Gallland OD, Mechin H, Michel CR, Onimus M. The Dwyer procedure in the treatment of idiopathic scoliosis. A 10-year follow-up review of 21 patients. *Spine* 1990; 15: 75-80.

109- Kostuik JP, Carl A, Ferron S. Anterior Zielke instrumentation for spinal deformity in adults. *J Bone Joint Surg Am* 1989; 71 (6): 898 – 912.

110- Labella H, Dansereau J, Bellefleur C, Guise J, Rivard CH, Poitras B. Preoperative three-dimensional correction of idiopathic scoliosis with the Cotrel -Dubousset procedure. *Spine* 1995; 20: 1406-1409.

111- Labelle H, Dansereau J, Bellefleur C, Poitras B, Rivard CH, Stokes IA, DeGuise J. Comparison between preoperative and postoperative three–dimensional reconstructions of idiopathic scoliosis with the Cotrel-Dubousset procedure. *Spine* 1995; 20 (23): 2487-2492.

112- LaGrone MO, King HA. Idiopathic adolescent scoliosis: indications and expectations. In: Bridwell KH, Dewald RL. *The Textbook of Spinal Surgery.* Lippincott – Roven Publishers, Philadelphia, 1997; pp: 425-450.

113- Lafage V, Dubousset J, Lavaste F, Skalli W. 3D finite element simulation of Contrel – Dubousset correction. *Comput Aided Surg* 2004; 9 (1-2): 17-25.

114- Large DF, Doig WG, Dickens DV, Torode IP, Cole WG. Surgical treatment of double major scoliosis. Improvement of the lumbar curve after fusion of the thoracic curve. *J Bone Joint Surg* 1991; 73-B: 121-124

115- Laxer E. A further development in spinal instrumentation. Technical commission for spinal surgery of the ASIF. *Eur Spine J* 1994; 3: 347-352

116- Lenke LG, Bridwell KH. Preventing decompensation in King type-2 curves treated with Cotrel-Dubousset instrumentation: strict guidelines for selective thoracic fusion. *Spine* 1992; 17 (suppl.): 274.

117- Lenke LG, Bridwell KH, et al. Cotrel-Dubousset instrumentation for adolescent idiopathic scoliosis. *J Bone Joint Surg* 1992; 74-A: 1056.

118- Lenke LG, Bridwell KH, O'Brien MF, Baldus C, Blanke K. Recognition and treatment of the proximal thoracic curve in adolescent idiopathic scoliosis treated with Cotrel-Dubousset instrumentation. *Spine* 1994; 19: 1589-1597.

119- Lenke LG, Edward CC, Bridwell KH. The Lenke classification of adolescent idiopathic Scoliosis: How it organizes curve patterns as a template to perform selective fusion of the spine. *Spine* 2003; 15: 28 (20): 5199-5207.

120- Lepsien U, Bullmann V, Hackenberg L, Liljenqvist U. Long-term results of posterior correction and fusion of scoliosis using the Cotrel-Dubousset instrumentation. *Z Orthop Ihre Grenzgeb* 2002; 140 (1): 77-82 (Abstract).

121- Liljenqvist U, Lepsien U, Hackenberg L, Niemeyer T, Halm H. Comparative analysis of pedicle screw and hook instrumentation in posterior correction and fusion of idiopathic thoracic scoliosis. *Eur Spine J* 2002; 11 (4): 336 –343.

122- Liljenqvist UR, Bullmann V, Schulte TL, Hackenberg L, Halm HF. Anterior dual rod instumentation in idiopathic thoracic scoliosis. *Eur Spine J* 2006; 15 (7):1118-1127.

123- Liljenqvist UR, Halm HF, Link TM. Pedicle screw instrumentation of the thoracic spine in idiopathic scoliosis. *Spine* 1997; 22 (19): 2239 – 2245.

124- Lonstein J. Decompensation with Cotrel – Dubousset instrumentation: a multicenter study. Presented in Annual Meeting SRS, Miniapolis, 1991.

125- Lonstein JE. Cast techniques. In: Bradford DS, Lonstein JE, Moe JH, Ogilvie JW, Winter RB (Eds.), *Moe's Textbook of Scoliosis and Other Spinal Deformities.* 2nd Edition, WB Saunders Company, Philadelphia, 1987; pp: 119-133.

126- Lovallo JL, Banta JV, Rensbow TS. Adolescent idiopathic scoliosis treatted by Harrington rod disraction and fusion. *J Bone Joint Surg* 1986; 68-A: 1326-1330.

127- Lowe TG. Morbidity and mortality report of the SRS, Vancouver, Canada, 1987.

128- Luque ER. Segmental spinal instrumantation for correction of scoliosis. *Clin Orthop* 1982; 163: 192 – 198.

129- Luque ER. *Segmental Spinal Instrumantation.* Thorofore Slack, New Jersey, 1984.

130- Luk KD, Leong JC, Reyes L, Hsu LC. The comperative results of treatment in idiohpathic thoracolumbar and lumbar scoliosis usung Harrington, Dwyer and Zielke instrumentation. *Spine* 1989; 14: 275-280.

131- Mac – Thiong JM, Labelle H, Poitras B, Rivard CH, Joncas J. The effect of intraoperative traction during posterior spinal instumentation and fusion for adolescent idiopathic scoliosis. *Spine* 2004; 29 (14): 1549 – 1554.

132- Majdouline Y, Aubin CE, Robitaile M, Sarwark JF, Labelle H. Scoliosis correction objectives in adolescent idiopathic scoliosis. *J Pediatr Orthop* 2007; 27 (7): 775-781.

133- Mason DE, Carango P. Spinal decompensation in Cotrel-Dubousset Instrumentation. *Spine* 1991; 16: S394-403.

134- Merola AA, Haher TR, Brkariç M, Panagopoulos G, Mothur S, Kohani U, Lowe TG, Lenke LG, Wenger DR, Newton PO, Clements DH, Betz RR. A multicenter study of the outcomes of the surgical treatment of adolescent idiopathic scoliosis using the Scoliosis Research Society (SRS) outcome instrument. *Spine* 2002; 27 (18): 2046-2051.

135- Moe JH. Methods of correction and surgical techniques in scoliosis. *Orthop Clin Nort Am* 1972; 3: 17 – 21.

136- Moe JH, Purcell GA, Bradford DS. Zielke instrumentation (VDS) for the correction of spinal curvature. Analysis of results in 66 patients. *Clin Orthop* 1983; 180: 133-153.

137- Moe JH, Byrd JA, III. Idiopathic Scoliosis. In: Bradford DS, Lonstein JE, Moe JH, Ogilvie JW, Winter RB (Eds.), *Moe's Textbook of Scoliosis and Other Spinal Deformities.* 2nd Edition, WB Saunders Company, Philadelphia, 1987; pp: 191-232.

138- Money G, Maclin AJ. Short posterior fusion for patients with thoracolumbar idiopathic scoliosis. *Clin Orthop* 1999; 364: 32-39.

139- Moore SU, Eilert RE. Segmental spinal instrumentation, complications correction and indications. *Orthop Trans* 1983; 7: 413-421.

140- Muschik M, Schlenzka D, Robinson PN. Dorsal instrumentation for idiopathic adolescent thoracic scoliosis rod rotation versus translation. *Eur Spine J* 1999; 8: 93-99.

141- Muschik MT, Kimmich H, Demmel T. Comparison of the anterior and posterior double – rod instrumentation for thoracic idiopathic scoliosis: results of 141 patients. *Eur Spine J* 2006; 15 (7): 1128 – 1138.

142- Nagata H, Onomura T, Watanabe H et al. Study on derotational effect of CD instrumentation. In: *4th Proceeding of International Congress on Cotrel - Dubousset Instrumentation.* Sauramps Medical, Montpellier, 1987; pp: 75-86.

143- Ogiela DM, Chan DP. Ventral derotation spondylodesis: a review of 22 cases. *Spine* 1986; 11: 18-22.

144- Ogilvie JW. Anterior spine fusion with Zielke instrumantation for idiopathic scoliosis in

adolescents. *Orthop Clin North Am* 1988; 2: 313-317.

145- Otani K, Saito M, Sibasaki K. Anterior instrumentation in idiopathic scoliosis: a minimum follow-up of 10 years. *Int Orthop* 1997; 21: 4-8.

146- Padua R, Padua S, Aulisa S, Ceccarelli E, Padua L, Romanini E, Zanoli G, Campi A. Patient outcomes after Harrington instrumentation for idiopathic scoliosis : a 15- to 28- year evaluation. *Spine* 2001; 26 (11): 1268-1273.

147- Perez-Grueso FS, Fernandez-Baillo N, Arauz de Robles S, Garcia Fernandez A. The low lumbar spine below Cotrel – Dubousset instrumentation: long – term findings. *Spine* 2000; 25 (18): 2333-2341.

148- Petit Y, Aubin CE, Labelle H. Spinal shape changes resulting from scoliotic spine surgical instrumentation expressed as intervartebral rotations and centers of rotation. *J Biomech* 2004; 37 (2): 173-180.

149- Potter BK, Kuklo TR, Lenke LG. Radiographic outcomes of anterior spinal fusion versus posterior spinal fusion with thoracic pedicle screws for treatment of Lenke Type I adolescent idiopathic scoliosis curves. *Spine* 2005; 30 (16): 1859-1866.

150- Puno RM, Johnson JR, Osterman PAW, Holt RT. Analysis of the primary and compensatory curvatures following Zielke instrumentation for idiopathic scoliosis. *Spine* 1989; 14: 738-743.

151- Puno RM, Grussfeld SL, Johnson JR, et al. Cotrel - Dubousset instrumentation in idiopathic scoliosis. *Spine* 1992; 17: S258-262.

152- Remes V, Helenius I, Schlenzka D,Yrjonen T, Ylikoski M, Poussa M. Cotrel–Dubousset (CD) or Universal Spine System (USS) instrumentation in adolescent idiopathic scoliosis (AIS): comparison of midterm clinical, functional, and radiologic outcomes. *Spine* 2004; 29 (18) : 2024-2030

153- Renshaw TS. The role of Harrington instrumentation and posterior spine fusion in the management of adolescent idiopathic scoliosis. *Orthop Clin North Am* 1988; 19 (2): 257-267.

154- Rhee JM, Bridwell KH, Won DS, Lenke LG, Chotigavanichaya C, Hanson DS. Sagittal plane analysis of adolescent idiopathic scoliosis: the effect of anterior versus posterior instrumentation. *Spine* 2002; 27 (21): 2350 – 2356.

155- Richard BS. Lumbar curve response in Type II idiopathic scoliosis after posterior instrumentation of the thoracic curve. *Spine* 1992; 17: 282-286.

156- Richard BS, Herring JA, Johnston CE, Birch JG, Roach JW. Treatment of adolescent idiopathic scoliosis using Texas Scottish Rite Hospital instrumentation. *Spine* 1994; 19: 1598-1608.

157- Richards BS, Birch JG, Herring JA, Johnston CE, Roach JW. Frontal plane and sagittal plane balance following Cotrel-Dubousset instrumentation for idiopathic scoliosis. *Spine* 1989; 14: 733-737.

158- Rinella A, Lenke L, Peelle M, Edwards C, Bridwell KH, Sides B. Comparison of SRS questionnaire results submitted by both parents and patients in the operative treatment of idiopathic scoliosis. *Spine* 2004; 29 (3): 303-310

159- Sanders AE, Baumann R, Brown H, Johnston CE, Lenke LG, Sink E. Selective anterior fusion of thoracolumbar/lumbar curves in adolescents: when can the associated thoracic curve be left unfused. *Spine* 2003; 28 (7): 706 – 713.

160- Sawatzky BJ, Tredwell SJ, Jang SB, Black AH. Effect of three -dimensional assessment on surgical correction and hook strategies in multi - hook instrumentation for adolescent idiopathic scoliosis. *Spine* 1998; 23:201-5

161- Shufflebarger HL. Cotrel Dubousset spinal instrumentation. In: Weinstein SL (Ed.). *The Pediatric Spine: Principles and Practice.* Raven Press, New York, 1994

162- Shufflebarger JL, Crawford AH. Is Cotrel - Dubousset instrumentation the treatment of choice for idiopathic scoliosis in the adolescent who has an operative thoracic curve? *Orthopaedics* 1988; 11: 1579-1588

163- Silverman BJ, Greenbarg PE. Idiopathic scoliosis posterior spine fusion with Harrington rod and sublaminar wiring. *Orthop Clin North Am* 1988; 2: 268 – 279.

164- Stagnara P. *Spinal Deformity.* Vol.1, Buttworth Publishers, Somerset, 1988.

165- Stasikelis PJ, Pugh LI, Allen BL. Surgical corrections in scoliosis: a meta-analysis. *J Pediatr Orthop* 1998; 7 (2): 111-116.

166- Suk SI, Lee CK, Chung SS. Comparison of Zielke ventral derotation system and Cotrel – Dubousset instrumentation in the treatment of idiopathic lumbar and thoracolumbar scoliosis. *Spine* 1994; 19 (4): 419-429.

167- Suk SI, Lee CK. Segmental ppedicle screw fixation in the treatment of thoracic idiopathic scoliosis. *Spine* 1995; 20: 1399-1407.

168- Swank S, Lonstein JE, Moe JH, Winter RB, Bradford DS. Surgical treatment of adult scoliosis. A review of two hundred and twenty – two cases. *J Bone Joint Surg* 1981; 63-A (2): 268-287.

169- Sweet FA, Lenke LG, Bridwell KH, Balanke KM, Whorton J. Prospective radiographic and clinical outcomes and complications of single solid rod instrumented anterior spinal fusion in adolescent idiopathic scoliosis. *Spine* 2001; 26 (18): 1956-1965.

170- Takahashi S, Delecrin J, Passuti N. Changes in the unfused lumbar spine in patients with idiopathic scoliosis. A 5- to 9-year assessment after Cotrel-Dubousset instrumentation. *Spine* 1997; 22 (5): 517-523

171- Thompson GH, Willbur RE, Shaffer JW, et al. Segmental spinal instrumentation in idiopathic scoliosis: a preliminary report. *Spine* 1985; 10: 623-630

172- Thompson JP, Transfeldt EE, Bradford DS, Ogilvie JW, Boachie-Adjei O. Decompensation after Cotrel Dubousset instrumentation of idiopathic scoliosis. *Spine* 1990; 15: 927-931.

173- Tolo VT. Surgical treatment of adolescent idiopathic scoliosis. Instr Course Lect. 1989; 38: 143 – 156.

174- Transfeldt E, Thompson J, Bradford D. Three dimensional changes in the spine following CDI for adolescent idiopathic scoliosis. In: *6th International Congress on Cotrel-Dubousset Instrumentation,* Sauramps Medical, Montpellier, 1989; pp: 73-80.

175- Transfeldt E, Thompson J, Bradford D. The three dimensional deformity in adolescent idiopathic scoliosis with special reference to rotation and coupling. In: *6th Proceeding of the International Congress on Cotrel-Dubousset Instrumentation,* Sauramps Medical, Montpellier, 1989; pp: 81-88.

176- Turi M, Johnston CE, Richards BS. Anterior correction of idiopathic scoliosis using TSRH instrumentation. *Spine* 1993; 18: 417-422.

177- Us K, Yilmaz C, Altan M, Yavuz OY, Sinan B. Subtransverse process wiring; a new technique of segmental of adolescent idiopathic scoliosis. *Spine* 2001; 26 (21): 2392-2396.

178- Van Lackum HL, Smith AF. Removal of vertebral bodies in the treatment of scoliosis. *Surg Gynecol Obstet* 1933, 57: 250.

179- Wang ST, Ma HL, Lin CF, Liu CL, Yu Wk, Lo Wh. Surgical treatment of adult idiopathic scoliaosis – comparison of two instrumentations. *Int Orthop* 2002; 26 (4): 207-210.

180- Watanabe K, Lenle LG, Bridwell KH, Kim YJ, Watanabe K, Kim YW, Kim YB, Hensley M, Stobbs G. Comparison of radiographic outcomes fort he treatment of scoliotic curves greater than 100 degrees: wires versus hooks versus screws. *Spine* 2008; 33 (10): 1084-1092.,

181- Webb JK, Burwell RG, Cole AA, Lieberman I. Posterior instrumentation in scoliosis. *Eur Spine J* 1995; 4: 2-5.

182- White SF, Asher MA, Lai SM, Burton DC. Patients' perceptions of overall function, pain, and appearanca after primary posterior instrumentation and fusion for idiopathic scoliosis. *Spine* 1999; 24 (16): 1693-1699.

183- White SF, Asher MA, Lai SM, Burton DC. Patients' perception of overall function, pain, and appearance after primary posterior instrumentation and fusion for idiopathic scoliosis. Discussion. *Spine* 1999; 24 (16): 1699-1700.

184- Willber RG, Thompson GH et al. Postoperative neurological deficit in segmental spinal instrumentation. *J Bone Joint Surg* 1984; 66 – A: 1178 – 1187.

185- Willers U, Hedlund R, Aaro S, Normelli H, Westman L. Long-term results of Harrington instrumentation in idiopathic scoliosis. *Spine* 1993; 18 (6): 713-717.

186- Winter RB, Lonstein JE, Vander Brink K. Harrington rod with sublaminar wires in the treatment of idiopathic thoracic scoliosis, a study of sagittal plane correction. *Orthop Trans* 1987; 11: 89 – 95.

187- Wood KB, Obewski JM, Schendel MS, Boachie-Adjei O, Gupta M. Rotational changes of the vertebral pelvis axis after sublaminar instrumentation in adolescent idiopathic scoliosis. *Spine* 1997; 22: 51-57.

188- Wood KB, Transfeldt EE, Ogilvie SW, et al. Rotational changes of the vertebral-pelvis axis following Cotrel-Dubousset Instrumentation. *Spine* 1991; 16: 404-408.

189- Wright JC, Donaldson S, Howard A, Stephens D, Alman B, Hedden D. Are surgeons preferences for instrumentation related to patient outcomes? A randomized clinical trial of two implants for idiopathic scoliosis. *J Bone Joint Surg* 2007; 89-A (12): 2684-2693.

190- Yazar T, Gürkan I, Yilmaz C. A new approach to scoliosis. *Eur Spine J* 1999; 8(2): 86-92.

191- Zielke K, Stunkat R, Beaujean F. Ventrale derotations – spondylodesis. *Arch Orthop Unfallchir* 1976; 85 (3): 257-277.

192- Zielke K. Ventral derotation spondylodesis. Results of treatment of cases or idiopathic scoliosis. *Z Orthop* 1982; 120 (3): 320-329.

The Journal of Turkish Spinal Surgery 2008; 19 (3): 295-312

DERLEME / *REVIEW ARTICLE*

KONJENİTAL SKOLYOZ

CONGENITAL SCOLIOSIS

R. Özgür ÖZER *, Oğuz KARAEMİNOĞULLARI *

ÖZET:

Konjenital skolyoza neden olabilecek omurga anomalileri, formasyon, segmentasyon ve veya mikst tip defektler olarak sınıflandırılabilir. Doğal seyir, deformitenin tipine ve lokalizasyonuna ve hastanın yaşına bağlıdır. Hastanın değerlendirilmesinde, öykü, fizik muayene ile birlikte uygun görüntüleme yöntemlerine başvurulmalıdır.

Konjenital skolyoz saptanan tüm hastalara, spinal patolojiler açısından manyetik rezonans görüntüleme yapılmalı, sıklıkla eşlik eden genitoüriner ve kardiak anomaliler açısından titizlikle taranmalıdır.

Konjenital skolyoz tedavisinde, ileri derecede eğrilikler gelişmeden, erken tanı ve uygun cerrahi tedavi seçeneğinin belirlenmesi gerekmektedir. Doğal seyrinde ilerleme riski bulunan deformiteler, agresif bir şekilde tedavi edilmelidir.

Konjenital omurga deformitesinin cerrahi olarak düzeltilmesi, nörolojik hasar açısından yüksek risklidir. Bu nedenle erken ve daha basit tedaviler tercih edilmelidir. Ameliyat sırasında nöromonitorizasyon kullanımına önem verilmelidir.

Deformitenin olmadığı yada az olduğu ilerleyici eğriliklerde cerrahi tedavi yöntemi olarak insitu füzyon yada hemiepifizyodez ilk olarak düşünülmelidir. Orta derecedeki deformiteler enstrümantasyon ve artodez ile kısmi olarak düzeltilebilirken, ileri derecedeki deformitelerde vertebrektomi veya osteotomiler gerekebilecektir.

Normal anatomik yapıya sahip vertebraları da içeren, uzun ve ileri derecede eğriliği bulunan küçük çocuklarda, füzyonsuz enstrümantasyon başarıyla uygulanabilmektedir. Eşlik eden kot füzyonlarının bulunduğu torasik yetmezlikli konjenital skolyoz hastalarında da torakoplasti ve vertikal genişletici kot implantları kullanımı akılda tutulması gereken bir seçenektir.

Anahtar kelimeler: *Konjenital skolyoz, sınıflandırma, doğal seyir, cerrahi tedavi*

Kanıt düzeyi : *Düzey V*

(*) Bayındır Hastanesi Ortopedi ve Travmatoloji Bölümü, ANKARA

SUMMARY:

Vertebral anomalies causing congenital scoliosis are classified as formation, segmentation and mixt defects. The natural history depends on type and localisation of deformity and patient's age. The patient has to be evaluated with history, physical examination and appropriate imaging modalities.

All patients with congenital scoliosis have to be evaluated with magnetic resonance imaging for spinal pathologies and also genitourinary and cardiac anomalies have to be detected.

Early diagnosis and intervention before the development of large curves is important. Deformities with progression risk have to be treated aggresively.

Because of the high risk of neurological injury, early and simple surgical procedures are more prefferable and also using neoromonitorisation during surgery is adviced.

Insitu posterior fusion and hemiepiphysiodesis may be selected in patients with minimal or no deformity. Moderate deformities may be partially corrected with instrumentation and arthrodesis. More severe deformities may be managed by vertebrectomies or osteotomies.

Growing rods may be used in younger patients with severe and long curves. If the thoracic insufficiency syndrome associated with congenital scoliosis and rib fusions may be treated with expansion thoracoplasty and VEPTR devices.

Key words: *Congenital scoliosis, classification, natural history, surgical treatment*

Level of evidence : *Level V*

GİRİŞ:

Konjenital skolyoz, omurganın longitüdinal gelişiminde dengesizliğe yol açan doğumsal anormalliklerine bağlı olarak yana doğru açılanma göstermesidir. Bir başka ifadeyle omurganın embriyonel gelişimi sırasında meydana gelen anomalilere bağlı olarak gelişen bir deformitedir. Embriyolojik olarak omurganın gelişimindeki kritik zaman segmentasyon işleminin olduğu 5-6. haftalardır. Bu nedenle omurganın konjenital anomalileri intrauterin hayatın ilk 6 haftasında gelişir. Prenatal olarak yaklaşık 13. hafta civarında ultrasonografik olarak tanı konabilir.

Konjenital skolyoz prevelansının yaklaşık olarak 1000 canlı doğumda 0.5-1 olduğu düşünülmektedir [20,49]. Cinsiyete göre dağılımına bakıldığında kızlarda erkeklere oranla 1.6-2.4 kat daha fazla olduğu bildirilmiştir [13,19,48,66]. Etiyolojisinde halen bilinen bir neden yoktur. Ancak gebelik sırasında annenin karbonmonoksit gibi toksinlere maruz kalması, annede diabet varlığı ve gebelik sırasında anti-epileptik ilaç kullanımı gibi bazı nedenler araştırılmıştır [1,19,31,57]. Genetik geçişle ilgili çalışmalar da yapılmış ancak kesin bir şekilde ortaya konamamıştır [18,20,35]. Wynne-Davies'in çalışmasında izole hemivertebra gibi defektlerin sporadik olup genetik bir geçiş riskinin olmadığı ileri sürülmüştür [66]. Multipl anomalilerle birlikte olan konjenital skolyozların genetik geçişli olabileceği ve bu hastaların kardeşlerinde veya birinci derece akrabalarında % 5-10 oranında risk olduğu bildirilmiştir [2,11,59].

SINIFLANDIRMA:

Konjenital skolyoza yol açabilecek vertebral anomaliler embriyogenezdeki bozukluğa bağlı olarak Winter ve Moe tarafından 3 gruba ayrılacak şekilde sınıflandırılmıştır [58].

1) Formasyon defekti (Tip 1)
2) Segmentasyon defekti (Tip 2)
3) Kombine, mikst defekt (Tip 3)

- Formasyon defektleri :

Normal bir vertebranın gelişimindeki embriyonik materyallerin oluşumundaki defekt sonucu ortaya çıkar (Şekil-1). Formasyonun tam olmayan defektinde yüksekliği asimetrik, bir tarafı hipoplastik olan ancak 2 tane pedikülü bulunan kama vertebra oluşur. Tam formasyon defektinde ise tek pediküllü ve bir kısmı gelişmemiş vertebra cismi ortaya çıkar ve bu defekte hemivertebra adı verilir (Şekil-2). Hemivertebranın değişik formları vardır. İnkarsere hemivertebra; eğriliğin ve vertebral kolonun sınırları içinde düzgün bir yerleşim gösteren hemivertebradır. Hemivertebranın üzerindeki ve altındaki vertebralar hemivertebranın şeklini kompanze eder, pediküllerin dizilimi düzdür. İnkarsere olmamış hemivertebra ise eğriliğin ve vertebral kolonun sınırları dışındadır ve ilerleyici eğriliğe yol açar. Hemivertebra üstündeki ve/veya altındaki vertebra cismine füzyon yapıp yapmamasına bağlı olarak da sınıflandırılır [37]. Segmente olmamış hemivertebra; hemivertebranın altında ve üstünde disk ve büyüme plağının bulunmamasıdır. Semi-segmente hemivertebra; hemivertebranın altında veya üstünde, tek tarafta büyüme plağı ve disk bulunmasıdır. Tam segmente hemivertebrada ise hemivertebranın hem altında hem de üstünde büyüme plağı ve disk vardır. Hemivertebra omurganın aynı tarafında birden fazla olabilir yada arada 1 ve daha fazla sağlam vertebra olacak şekilde karşı taraftaki bir başka hemivertebra ile dengelenmeye çalışılabilir. Bu durum hemimetamerik şift olarak adlandırılır [50].

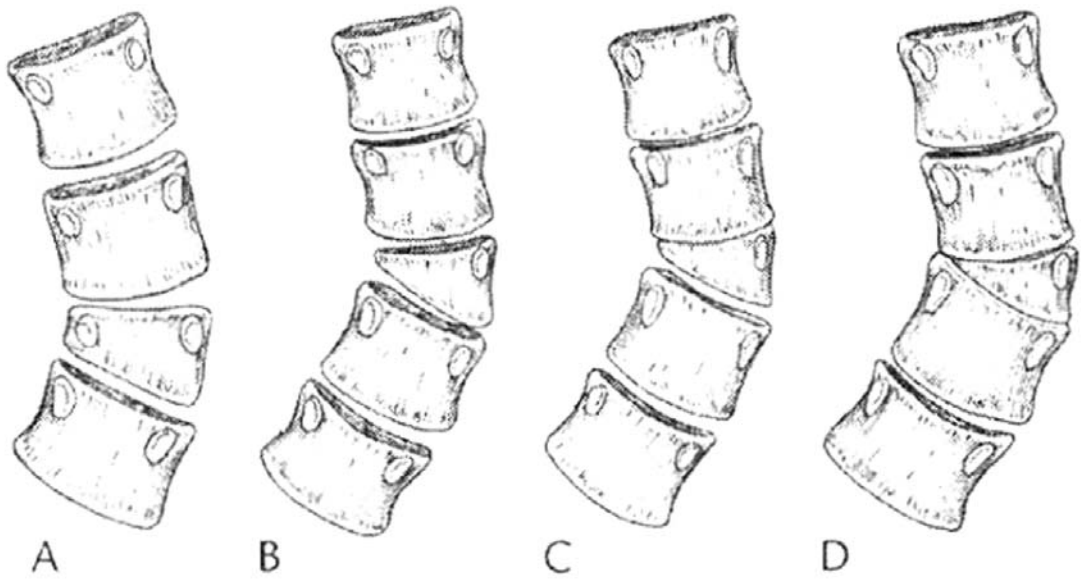

Şekil 1. Formasyon defektleri. A: Kama vertebra. B: Tam segmente olmuş vertebra. C: Semi-segmente hemivertebra. D: Segmente olmamış hemivertebra.

Şekil 2. L1-2 arasında yer alan hemivertebra olgusu

- Segmentasyon defekti :

Omurgalar arasındaki anormal kemiksel bağlantılar ile karakterizedir. Kemik bağlantılar bilateral ve simetrik olduğunda blok vertebra oluşur. Unilateral kemik bağlantılara bar adı verilir ve bar bir veya daha fazla vertebra arasında uzanır (Şekil-3).

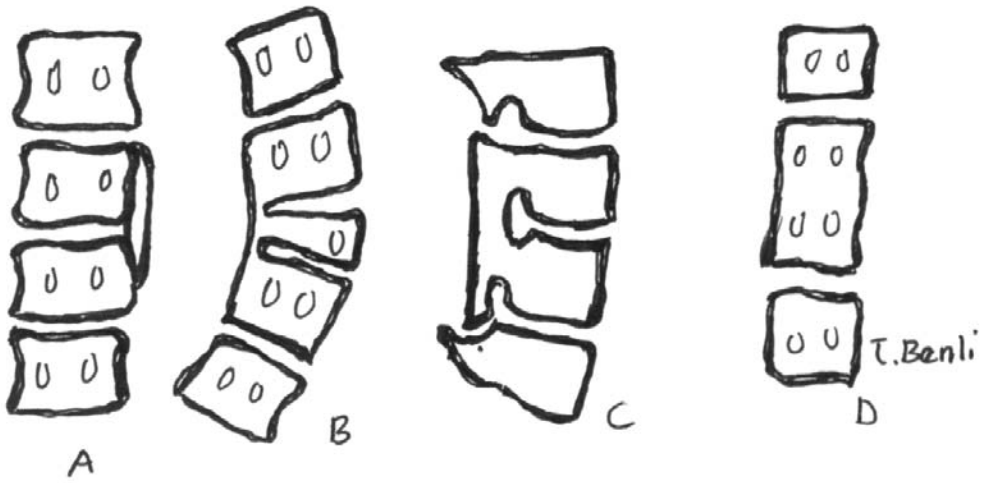

Şekil 3. Segmentasyon defektleri. A. Unsegmente bar, B. Bar + hemivertebra, C. Posterior bar, D. Blok vertebra (T.Benli'nin izniyle)

- Kombine, mikst defekt:

Her 2 tip defektin bir arada bulunmasıdır (Şekil-4). Anormal anatomisi nedeniyle tanımı zor olabilir ve genellikle ciddi deformiteye yol açar.

Şekil 4. Mikst tip deformitesi olan bir olgu (T.Benli'nin izniyle).

KONJENİTAL SKOLYOZDAKİ FORMASYON DEFEKTLERİNİN 3-BOYUTLU ANALİZİ [41]

- Kawakami sınıflaması:

Winter ve Moe tarafından 1968 yılında tanımlanan ve ön-arka ve yan röntgenografiler kullanılarak yapılan morfolojik sınıflama ile sadece deformitenin tipinin yanında; seviyesi, disk aralıklarını ve bunlara bağlı olarak da doğal seyir ve tedavi seçeneği hakkında da yorumlar yapılabilmektedir. Ancak, bu sınıflandırmada, vertebranın sadece cismi ve pedikülleri değerlendirilmektedir. Kawakami sınıflamasında, posterior elemanlar da değerlendirilmektedir. Ayrıca skolyoza eşlik eden kifozun bulunması durumunda veya çok sayıda patolojik vertebra olması halinde tek başına röntgenografi ile tiplendirme yapmak zordur. Bu yeni sınıflandırmada, formasyon defektine bağlı konjenital skolyozu bulunan hastalar 3-boyutlu BT ile değerlendirilmişlerdir. Malformasyonlu vertebralar ve bunlara komşu vertebralar değerlendirmeye alınmış, anterior bölüm (vertebra cismi), posterior kısım (pedikül, vertebral ark, transvers çıkıntılar, kot) ve bunlar arasındaki ilişki incelenmiştir. Anterior ve posterior kısımlardaki eksik yapılar, sağlam vertebralar ile malforme vertebra ilişkilerinin varlığı araştırılmış ve sonuç olarak malforme vertebranın morfolojik değerlendirmesini basitleştirmek için 2 ayrı grup oluşturulmuştur.

1) Soliter malformasyon: Tüm omurgada tek bir malforme vertebra vardır.

2) Multipl malformasyon: Birden çok malforme vertebra vardır.

Bu genel ayırımdan sonra her bir malforme vertebra laminadaki veya pedikuldeki defektin varlığına göre sınıflandırılmıştır. Buna göre;

A) Bilateral pedikül - bilateral lamina: (bilateral lamina tipi): Malforme vertebranın 2 adet pedikülü vardır. Bilateral lamina da mevcut ancak sağ ve sol taraflar arasında artiküler, transvers çıkıntılarla, kot başlarının boyutları farklıdır.

B) 1. Hemilateral pedikül – hemilateral lamina: (hemilamina tipi): Malforme vertebranın 1 pedikülünde defekt mevcut ve karşı tarafında lamina vardır. Bu tip kendi içinde 3 alt gruba ayrılmıştır.

a) Tam segmente olmuş hemilamina: Lamina malforme vertebra korpusuna bağlanır ama komşu laminadan bağımsızdır. Karşı taraftaki lamina defekti nedeniyle küçük bir dikensi çıkıntı meydana gelmiştir.

b) Yarı segmente olmuş hemilamina: Lamina malforme vertebra korpusuna bağlanır ve üstteki veya alttaki komşu laminalar ile arasında füzyonla büyük bir dikensi çıkıntı meydana gelmiştir. Bu tip yarı segmente olmuş hemivertebrayı andırır.

c) Spina bifida: Lamina malforme vertebranın korpusuna bağlanır ancak spina bfidadaki gibi ayrılmış bir şekildedir ve bir dikensi çıkıntı yoktur.

2. Hemilateral pedikül – inkomplet bilateral lamina: (inkomplet hemilamina tipi): Malforme vertebranın 1 pedikülünde defekt mevcut ancak her 2 taraftaki laminalar gelişmemiş. Bu tip de kendi içinde 2'ye ayrılmıştır.

a) Tam segmente olmuş inkomplet hemilamina : Komşu lamina ile arasında füzyon yoktur.

b) Yarı segmente olmuş inkomplet hemilamina : Komşu lamina ile arasında füzyon vardır.

DOĞAL SEYİR:

Konjenital skolyozun progresyonu defektin tipine, deformitenin lokalizasyonuna ve hastanın yaşına bağlıdır. Defekt tipine göre en

kötü prognoz unilateral unsegmente bar ile birlikte olan kontralateral hemivertebradır. Tek taraflı segmentasyon defektine bağlı olarak gelişen patolojiler de ciddi ve ilerleyici konjenital skolyoz tiplerindendir. Unilateral barın uzunluğu ile birlikte konveks taraftaki büyümenin kalitesi de ilerlemeyi etkiler. Konveks taraftaki büyüme ne kadar normal olursa problem de o kadar ciddi olur. Unilateral bar en sık torakal bölgede ve torakolomber bileşkede görülür. Prognozu kötü olan diğer tipler tam segmente olmuş unilateral çift hemivertebra ve tam segmente olmuş hemivertebradır. Kama vertebranın prognozu nispeten daha iyi olup, en az ilerleme gösteren konjenital skolyoz grubu ise blok vertebradır [36].

Torakal bölgedeki deformitelerin ilerleme olasılığı daha fazladır. Prognoz açısından kötüden iyiye doğru torakolomber bileşke, alt torasik, üst torasik, lomber ve lumbosakral bölge olarak sıralama yapılabilir [38].

Eğriliğin ilerlemesi ilk 5 yaşta ve pubertal büyüme atağı sırasında daha hızlı olur. Tanı anında hastanın yaşı ne kadar küçükse prognoz da o kadar kötüdür [14].

Genel olarak konjenital skolyozların yaklaşık % 25'i ilerleme göstermez. Yine yaklaşık % 25'i yılda 5 dereceden daha az ilerleme gösterir. Ancak % 50'ye yakını puberteye kadar stabil bir ilerleme gösterir ve pubertal büyüme atağı sırasında hızlı bir ilerleme gösterir [38,58, 63,65]. McMaster, konjenital skolyoz nedeniyle takip ettiği hastalarının yaklaşık olarak % 50'sinde 10 yaşına kadar cerrahi tedavi gerektirecek ölçüde ilerleme olduğunu bildirmiştir [38].

KLİNİK DEĞERLENDİRME:

Konjenital skolyozlu hastanın değerlendirilmesi fizik muayene, eşlik edebilecek diğer deformitelerin araştırılması ve radyolojik değerlendirme üzerine kurulmalıdır.

Hastanın öyküsünde doğum, gelişim ve büyümenin yanında aile öyküsü de sorgulanmalıdır. Ayrıca, daha sonra bahsedilecek olan konjenital skolyoza eşlik edebilecek kas-iskelet sistemi, genitoüriner sistem ve kardiyak patolojiler açısından da bu aşamada sorgulama yapılmalıdır.

Fizik muayenede, çocuk tamamen soyulmalı ve baştan aşağı incelenmelidir. Baş-boyun anomalileri, saç çizgisi, boyun hareketleri, anormal pigmentasyon, yama tarzı kıllanmalar, hemanjiom, nevüs, omurga üzerinde olabilecek sinüsler ve lipomlar araştırılmalıdır. Bu cilt bulguları altta yatan bir intraspinal patolojinin bulgusu olabilir (Şekil-5). Ayrıntılı bir nörolojik muayeneyle birlikte alt ekstremitede atrofi, çarpık ayak ve pençe ayak gibi ayak deformiteleri de araştırılmalıdır.

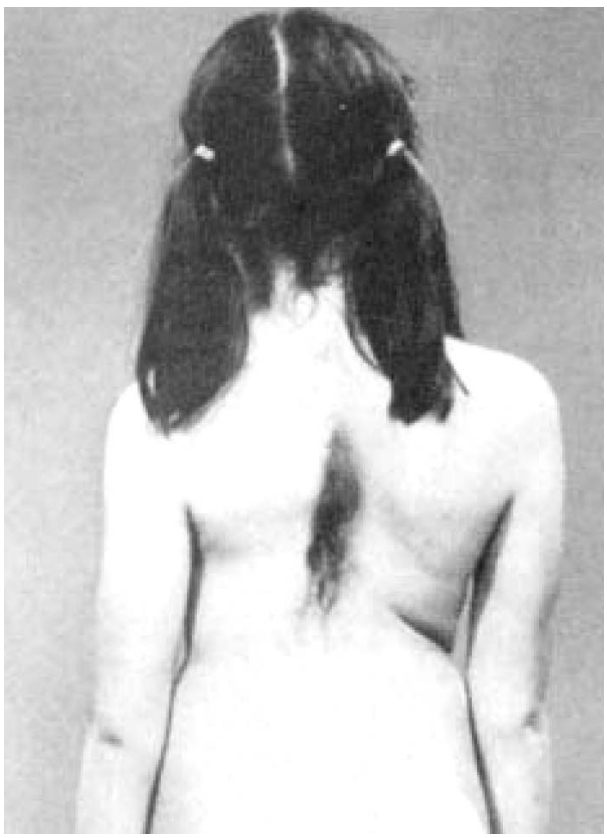

Şekil 5. İntraspinal patolojiye ait cilt bulguları olan bir olgu.

- Eşlik edebilecek diğer sistem anomalileri:

Konjenital skolyoza neden olan defekt hamileliğin 6. haftasından önce meydana gelir. Bu durum, aynı dönemde gelişim gösteren diğer sistemlerde de anomalilere yol açabilir. Hastaların % 35'ine yakınında nöral aks anomalileri bulunur. Bunlar arasında diastematomyeli, tethered cord, Chiari malformasyonu, intradural lipom, hidromyelia, syringomyelia en sık karşılaşılanlardır [43,48]. Nörolojik muayenenin normal olması veya cilt bulgularına rastlanmaması intraspinal patolojiyi ekarte ettirmez.

Konjenital kalp hastalığı bulunma sıklığı, % 7-12 arasında değişmekle birlikte bu hastalıklar VSD ve ASD gibi defektlerin yanında Fallot tetralojisi ve büyük damarların transpozisyonu gibi ciddi problemler de olabilmektedir [5]. Ameliyat planlanan hastalara kardiyoloji konsültasyonu rutin olarak uygulanmalı ve ekokardiyografi yaptırılmalıdır.

Böbrek agenezisi, hipospadias, at nalı böbrek, üreter duplikasyonu gibi genitoüriner anomaliler % 20'lere varan oranlarda saptanmıştır (5,33,44). Bu nedenle renal ultrason taraması standart olarak yaptırılmalıdır.

Çarpık ayak, Springel deformitesi, Klippel-Feil deformitesi, gelişimsel kalça displazisi gibi kas-iskelet sistemi problemleri de konjenital skolyoza eşlik edebilmektedir.

- Radyolojik değerlendirme:

Direkt grafiler deformitenin tanımlanmasının yanında ilerlemenin değerlendirilmesinde de güvenilir, standart yöntemdir. Eğriliğin fleksibilitesinin belirlenmesi için eğilme ve traksiyon grafileri de çekilmelidir.

Vertebra anomalisinin patoanatomisini detaylı olarak araştırmada bilgisayarlı tomografi (BT) çok yardımcıdır. Radyasyona maruziyetin fazla olması nedeniyle preoperatif değerlendirme dışında rutin takipte kullanılması önerilmemektedir [22]. Spinal kanal anatomisi ve diastematomyeli gibi intraspinal kemik patolojilerin ortaya konmasında oldukça değerlidir (Şekil-6.a) [42]. Hedequist ve Emans yaptıkları bir retrospektif çalışmada ameliyat bulgularıyla preoperatif röntgenografi ve BT görüntülerini karşılaştırmışlar ve BT'nin anatomiyi ve röntgenografide tespit edilemeyen anomalileri saptamada % 100 başarılı olduğunu belirtmişlerdir [22].

İntraspinal patolojilerin ortaya konmasında manyetik rezonans görüntüleme (MRG) myelografinin yerini almıştır. MRG ile nöral dokular, spinal anatomi ve çevre yumuşak dokular çok iyi değerlendirilebilir (Şekil-6.b). Tek dezavantaj inceleme sırasında hastanın hareketsiz kalması gerekliliğidir ve çok zaman sedasyon uygulamak gerekir.

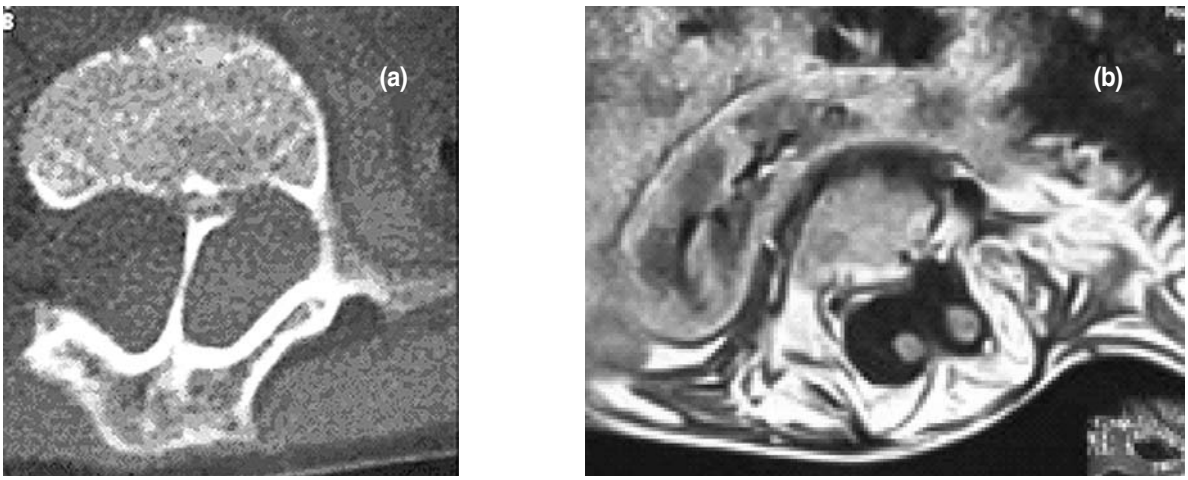

Şekil 6. (a) Bilgisayarlı tomografide tespit edilen kanal içi patoloji, (b) MRG ile tespit edilen spinal patoloji.

TEDAVİ:

- Konservatif tedavi:

Konjenital skolyozda konservatif tedavi genel olarak tercih edilen bir yöntem değildir. Prognozunu tahmin etmenin zor olduğu multipl anomalili hastalarda gözlem gerekir. İlerleme göstermeyen eğriliklerin düzenli olarak 6 ayda bir takibi yapılmalıdır.

Kısa, keskin ve rijit eğrilikler korse tedavisine cevap vermez. Winter, Milwaukee korsesi ile tedavi ettiği konjenital skolyozlu 63 hastada uzun ve esnek eğriliklerin, traksiyon veya eğilme ile düzelen eğriliklerin ve anormal ve normal vertebraların karışımıyla ortaya çıkan eğriliklerin korse tedavisine cevap verdiğini tespit etmiştir [(59)] . Korse deformite dışında kalan vertebralar üzerinde etkili olduğundan kompansatuar ikincil eğrilikler korse ile tedavi edilebilir.

- Cerrahi tedavi:

Konjenital skolyozun yaklaşık olarak % 75 oranında ilerleyici olması ve sadece % 5-10'unun konservatif tedaviye cevap vermesi nedeniyle genellikle cerrahi tedavisi zorunludur. Ancak, cerrahi tedavide ideal bir yöntem yoktur. Hastanın yaşı, deformitenin tipi, lokalizasyonu ve doğal seyri, eğriliğin şekli ve eşlik eden diğer anomaliler seçilecek cerrahi yöntemin tespitinde etkilidir.

Konjenital omurga deformitesi olan hastaların cerrahi tedavisi, idiopatik deformiteli hastalarınkine oranla daha fazla nörolojik yaralanma riski taşır [(34)]. Ameliyat sırasında nörolojik hasar yaratabilme riskinin en aza indirilmesinde çeşitli yöntemler olmakla birlikte, bunlar arasında en başta ameliyat öncesinde spinal kordun MRG ile rutin olarak değerlendirilmesi gelir. Ameliyat sırasında deformitenin düzeltilmesi sırasında yapılan cerrahi manüplasyonlar sırasında eşlik eden spinal kord anomalisi nedeniyle oluşabilecek nörolojik hasarlar, bu anomalilerin daha önceden teşhis ve tedavisiyle en aza indirilebilir. Ameliyat sırasında bazı durumlarda beyin cerrahisi ekibinin de yardımı gerekebilir.

Deformitelerin çok şiddetli hale gelmesinden önce erken ve agresif şekilde tedavisi bu çeşit nörolojik riskleri azaltabilir. Ameliyat sırasında distraksiyonu olabildiğince sınırlı tutup olası spinal kord gerilmelerinin önüne geçilebilir. Kanamayı azaltmak için tercih edilen hipotansif ortam, kordda iskemi yaratmayacak ölçüde yakından takip edilip, kontrol altında tutulmalıdır.

Ameliyat sırasında motor ve duysal uyarılmış potansiyel monitorizasyonu mümkünse yapılmalıdır [(54)]. Gerektiğinde ameliyat sırasında uyandırma (wake-up) testi ile nörolojik durum değerlendirilebilir [(7,40)]. Ameliyat sonrasında da nörolojik durum yakın izlenmeli, özellikle deformite cerrahisinden sonraki ilk 72 saat süresince nörolojik problemlerin gelişebilme riski unutulmamalıdır [(40)].

Değişik cerrahi teknikler şu şekilde sınıflandırılabilir:

- Enstrümantasyonsuz in-situ posterior füzyon
- Enstrümantasyonla posterior füzyon
- Kombine anterior ve posterior füzyon
- Kombine anterior ve posterior konveks hemiepifizyodez
- Hemivertebra eksizyonu - Vertebrektomi
- Füzyonsuz enstrümantasyon
- Genişletici torakoplasti ve VEPTR

- İn situ posterior füzyon:

Özellikle omurgada kısa seviyeleri etkileyen, küçük ama ilerleyici deformitelerin veya yapısı gereği ilerlemesi kaçınılmaz olan rijit eğriliklerin tedavisinde iyi bir tedavi seçeneğidir [60]. Örneğin, tamamen segmente olmuş hemivertebra gibi ilerleme oranı yüksek olan yada anterior füzyon yapmanın zor olduğu servikotorasik bileşkeyi etkileyen eğriliklerin tedavisinde önerilebilir [37]. Sonuçları oldukça yüz güldürücü olan bu yaklaşım, göreceli olarak basit ve güvenilir bir yöntemdir [30,58,61-62]. Başarılı bir cerrahi uygulama için faset rezeksiyonu, dekortikasyon ve greftlerin uygun bir şekilde yerleştirilmesi gerekir. Yeterli füzyon elde edebilmek için otojen kemik grefti yada hastanın yaşı nedeniyle yeterince otogreftin elde edilememesi durumunda allogreft kullanılır. Allogreft kullanımıyla da yeterli füzyonun sağlanabildiği gösterilmiştir [23]. Cerrahi sonrasında % 7-20 psödoartroz riski vardır. Omurganın kısa bir segmentinde sağlanan füzyon, omurga uzunluğunda az da olsa kısalığa yol açmakla birlikte, çok küçük çocuklarda bile uzun dönemde başarılı sonuçlar alınmaktadır [61]. Büyüme potansiyeli olan hasta grubunda, sadece in-situ posterior füzyon cerrahisi yapılması durumunda % 15'e varan oranlarda "crankshaft fenomeni" gözlenebilir [39]. Özellikle, erken yaşta cerrahi tedavi uygulanmış ve eğriliği 50 derecenin üstünde olan hastalar bu problem açısından risk altındadır [27,52]. Bu nedenle, Risser evresi 0 olan, triradiyat kıkırdağı kapanmamış çocuklarda eğriliği kontrol edebilmek için posterior insitu füzyona ek olarak anterior füzyon da önerilir [15]. Cerrahi sonrasında radyolojik olarak füzyon elde edildiği görülene kadar hastalara alçı veya korse desteği gerekir.

- Posterior füzyon ve enstrümentasyon:

Çocuk hastaların omurga problemlerinin tedavisinde enstrümantasyon kullanımı uzun zamanlar problem olarak görülse de, bu yaş grubu için pediatrik boyutlardaki implantların tasarlanması ve hastaların takibi sırasında gerekebilecek manyetik rezonans görüntüleme yöntemiyle uyumlu titanyum implantların üretimi bu problemi büyük oranda ortadan kaldırmıştır. Ortalama yaşı 3.3 yıl olan konjenital omurga deformitesi olan çocuklara uygulanan enstrümantasyonun sonuçlarının değerlendirildiği bir çalışmada nörolojik komplikasyon yaşanmadığı ve uzun süreli takipte yeterli düzeltmenin ve füzyonun sağlandığı, psödoartroza rastlanmadığı bildirilmiş ve bu yaş grubunda enstrüman kullanımının güvenli olduğu belirtilmiştir [24]. Başka bir çalışmada da Ruf ve Harms, 2 yaş altındaki çocuklarda pedikül vidası uygulamasının güvenli ve etkili olduğunu ve çalışmaya aldıkları hiçbir hastada pedikül dışına çıkan vida saptanmadığını belirtmişlerdir [46].

Enstrümantasyonun daha fazla düzeltme elde edilebilmesi, psödoartroz riskinin daha az olması ve ameliyat sonrasında alçılama veya korse kullanımına daha az ihtiyaç duyulması gibi avantajlarının yanında paralizi ve enfeksiyon riski gibi dezavantajları da vardır [24]. Eğriliğin 70 derece ve üzerinde olduğu, intraspinal patolojinin bulunmadığı hastalar için uygun bir yöntemdir. Vücut dengesinin ileri derecede bozuk olduğu eğriliklerde de enstrümantasyon yapmak gerekebilir. Kaynama problemi yaşanabilecek ileri yaştaki hastalarda, erken yaşta tedavisi ihmal edilmiş ileri derecede eğriliklerde veya geçirilmiş başarısız insitu füzyon cerrahisi sonrasında eğriliğin düzeltilmesi amacıyla, in-situ füzyon yapılıp hala küçük derecelerde eğriliği bulunan

hastalarda ise stabilizasyon ve fiksasyon amacıyla uygulanabilir.

Enstrümantasyon yapılması planlanan hastalarda ameliyat öncesinde myelografi veya MRG ile spinal kanal intraspinal patolojiler açısından mutlaka değerlendirilmeli, ameliyat sırasında spinal kord monitorizasyonu veya "wake-up" testi ile kontrollü olarak enstrümantasyon yapılmalıdır. Enstrümantasyonun amacı daha fazla düzeltme elde etmek değil, daha sağlam internal fiksasyon ile füzyon oranını arttırmak ve stabilizasyon sağlamaktır.

- Anterior-Posterior füzyon, enstrümentasyon:

Son yıllarda sık tercih edilen bu yöntem ile sagital plan deformiteleri tedavi edilir, diskektomiler ile skolyozun esnekliği arttırıldığından daha iyi düzeltme yapılabilir ve crankshaft fenomeni gelişimi engellenir. Anterior girişimle disk, kıkırdak ve kemik yüzeyler uzaklaştırıldıktan sonra füzyon için kemik greftleri disk aralığına yerleştirilir. Anterior enstrümantasyona gerek yoktur. Hem anterior hem de posterior füzyon yapıldığı için psödoartroz riski daha azdır. Ancak anterior girişimin riskleri nedeniyle yaklaşımın avantajları ve dezavantajları (torakotominin riskleri, pnömotoraks, hemotoraks) iyi değerlendirilmelidir. Belirgin olarak ilerleme potansiyeli bulunan eğriliklerin tedavisinde aynı seansta anterior ve posterior füzyon yapmak gereklidir.

- Traksiyon:

Daha büyük eğriliklerde düzeltmeyi yavaş ve aşamalı olarak yapmak için tercih edilir. Böylece nöral dokuların ani gerilmesi önlenmiş olur. Genellikle halo-gravity traksiyon tercih edilir. Ağırlık miktarı kontrollü olarak giderek arttırılır. Eğrilikteki düzelme takip edilir, hastanın hissizlik ve güçsüzlük gibi nörolojik şikayetleri olursa traksiyon bırakılır. Traksiyon uygulaması anterior diskektomi öncesinde veya sonrasında uygulanabir (39,45). Düzeltme yapıldıktan sonra posterior füzyon ve enstrümentasyon ile stabilizasyon sağlanır.

- Anterior-Posterior konveks füzyon ve epifizyodez:

Kısmi olarak büyümenin durdurulmasıdır. Bu prosedürün başarılı olabilmesi için konveks füzyondan sonra konkav büyüme şansı olmalıdır. Bu nedenle segmentasyon defektleri bu yöntemle başarılı olarak tedavi edilemez. En yaygın endikasyon unilateral formasyon defektinin olduğu hemivertebradır. Anterior grişim ile disk ve end plate'in dış 1/3'ü çıkarılarak çıkarılan kot ile füzyon uygulanabilir. (Şekil-7). Posterior girişim ile sadece konveks taraf açılır ve füzyon uygulanır. Cerrahi sonrası maksimum korreksiyonda alçı uygulanır. Ameliyat sırasında hastanın yaşı ne kadar küçükse zaman içinde eğriliğin daha da düzelme şansı vardır. Bu şansı arttırmak için epifizyodez ve artrodezin hemivertebranın 2 alt ve 2 üst seviyesini içine alması gerekebilir. Genel olarak bu prosedür 5 yaş altında, 50 dereceden küçük eğriliklerde ve eğriliğin 5 veya daha az omurgayı içerdiği deformitelerde önerilmektedir (Şekil-8.a-b) [(4)]. Anormal kifozun olduğu vakalarda ise kontrendikedir. Konveks epifizyodez ile elde edilen total düzeltme miktarı değişkendir ve önceden tahmin etmek her zaman mümkün değildir [(12,15, 28,53,64)].

Şekil 7. Anterior disk ve son plakların dış 1/3'ü çıkarıldıktan sonrasında greftle füzyon uygulaması.

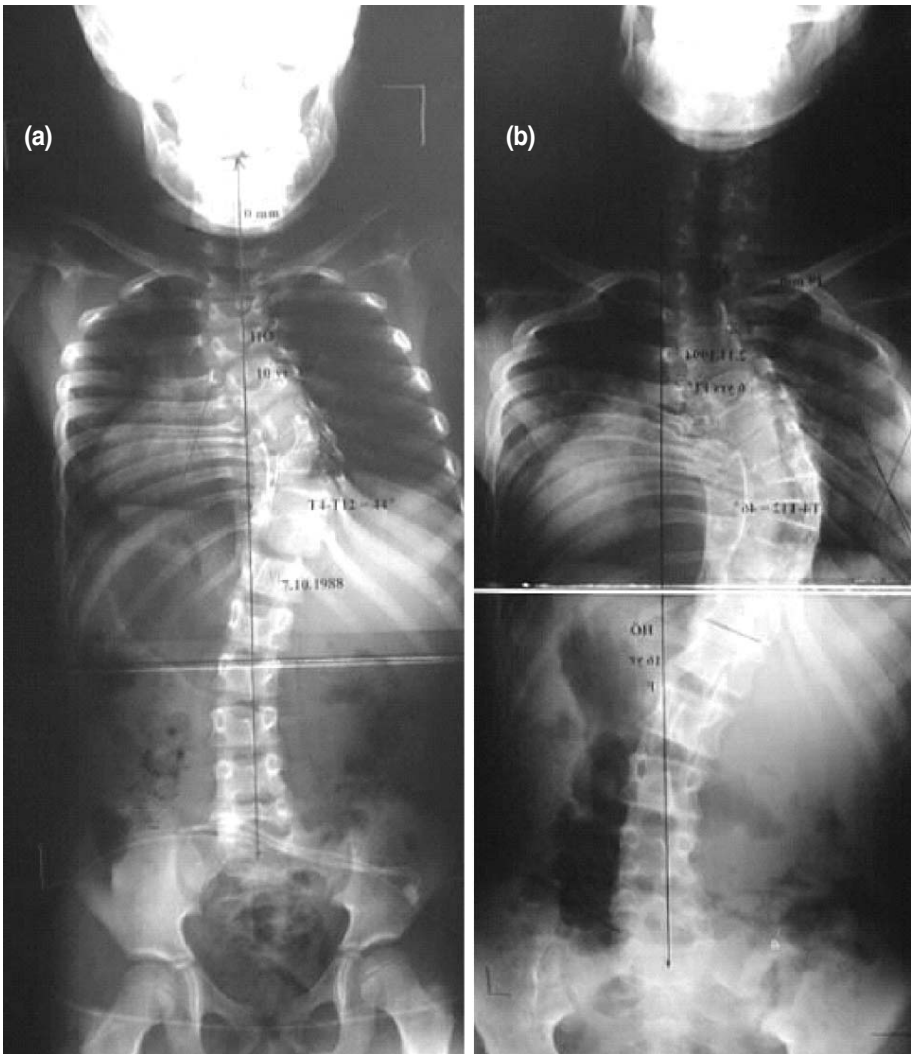

Şekil 8. (a) Konveks posterior füzyon ve anterior hemiepifizyodez yapılan hastanın preoperatif ve (b) kontrol ön-arka grafileri (T.Benli'nin izniyle)

- Hemivertebra eksizyonu ve füzyon:

Özellikle ilerleyici eğriliğe neden olan ve vücutta dengesizlik yaratan hemivertebranın yol açtığı deformitenin tedavisinde güvenilir ve etkili bir tedavi yöntemidir. İn-situ füzyon ve hemiepifizyodez ile her ne kadar eğriliğin ilerlemesi durdurulabilse de deformitenin düzeltilmesinde ve vücut dengesini sağlanmasında hemivertebra eksizyonu kadar etkili değillerdir [53,64]. Hemivertebra eksizyonu sadece posterior girişimle hemivertebranın boşaltılması (egg-shell) yada anterior ve posterior kombine girişimlerle hemivertebranın çıkartılması şeklinde uygulanabilir [29,47]. Kombine girişimle omurganın çepeçevre açılımı yapılıp hemivertebranın üstündeki ve altındaki disklerin tamamen eksizyonu sağlanır. Ancak uzun cerrahi süre yöntemin dezavantajıdır. Bu yöntemle opere edilen hastalara ameliyat sonrasında korse veya alçı uygulanır. Yeterli kemik stoğu olup enstrüman kullanılan hastaların alçılama yerine korse kullanabilme gibi avantajları olur. Kombine açılımla hemivertebra eksizyonu ve enstrümantasyon ile tedavi edilen, ortalama yaşı 3 yıl olan 18 hastada ortalama % 70 oranında düzelme sağlandığı, nörolojik komplikasyon yaşanmadığı ve hepsinde füzyon elde edildiği bildirilmiştir [25].

Literatürde, kombine cerrahi sonrası anterior enstrümantasyon uygulamasına ait ve kombine cerrahinin farklı sıra ile uygulanmasını karşılaştıran bir çalışma bulanmaktadır. Benli ve arkadaşları tarafından yapılan bu çalışma, tam olarak ayrılmış ve kilitlenmemiş hemivertebrası olan 26 konjenital skolyozlu hastaya yapılan anterior-posterior komplet hemivertebrektomi uygulamasının ortalama 47.8 ± 21.9 aylık sonuçlarını içermekte olup, 2006 yılında yayınlanmıştır [6]. Bu çalışmada, hastaların 12'sine önce posterior sonra anterior hemivertebrektomi ve takiben anterior enstrümantasyon, 14'üne ise önce anterior sonra posterior hemivertebrektomi ve takiben posterior enstrümantasyon uygulanmıştır. Preoperatif ortalama 45.5° ± 11.4° olan Cobb açısının postoperatif ortalama % 64.4 ± 13.9 oranında düzeltildiği, son kontrolde 2.5° ± 1.9° korreksiyon kaybı olduğu saptanmıştır. Tüm hastalar dahil edildiğinde preoperatif 39.6 ± 18.4 mm olan gövde kaymasının postoperatif 15.6 ± 9.5 mm'e geldiği, postoperatif hastaların % 76.9'da tam ve klinik olarak gövde dengesinin sağlandığı belirlenmiştir. Bu çalışmada, Benli ve arkadaşları, ayrıca hemivertebrektomi için cerrahi girişimin sırası ve uygulanan enstrümantasyon tipini de karşılaştırmış, her iki grubun klinik sonuçlarının istatistiki olarak benzer olduğunu saptanmışlardır ve bu çalışmanın verilerine dayanarak preadölesan ve adölesan dönemde, tam hemivertebrektomi, anterior / posterior enstrümantasyonla korreksiyonun etkili ve güvenli bir yöntem olduğunu ileri sürmüşlerdir [6] (Şekil-9.a-d).

Amacı hemivertebranın büyüme potansiyelini engellemek olan egg-shell yönteminde transpediküler yolla küret yardımıyla hemivertebranın dekanselizasyonu sağlanır. Tek aşamalı ve tek açılımla yapılması bu tekniğin bir avantajıdır. Eksizyon sonrasında konveks posterior entrumantasyon ile bir miktar daha düzeltme sağlanır [25,32]. Bu yöntemi popüler hale getiren Heinig ve Lubicky dural tüpü korumak ve küreti daha güvenli bir şekilde kullanabilmek için dekanselizasyon işlemi tamamlanana kadar hemilaminanın yerinde bırakılmasını önermektedir [32].

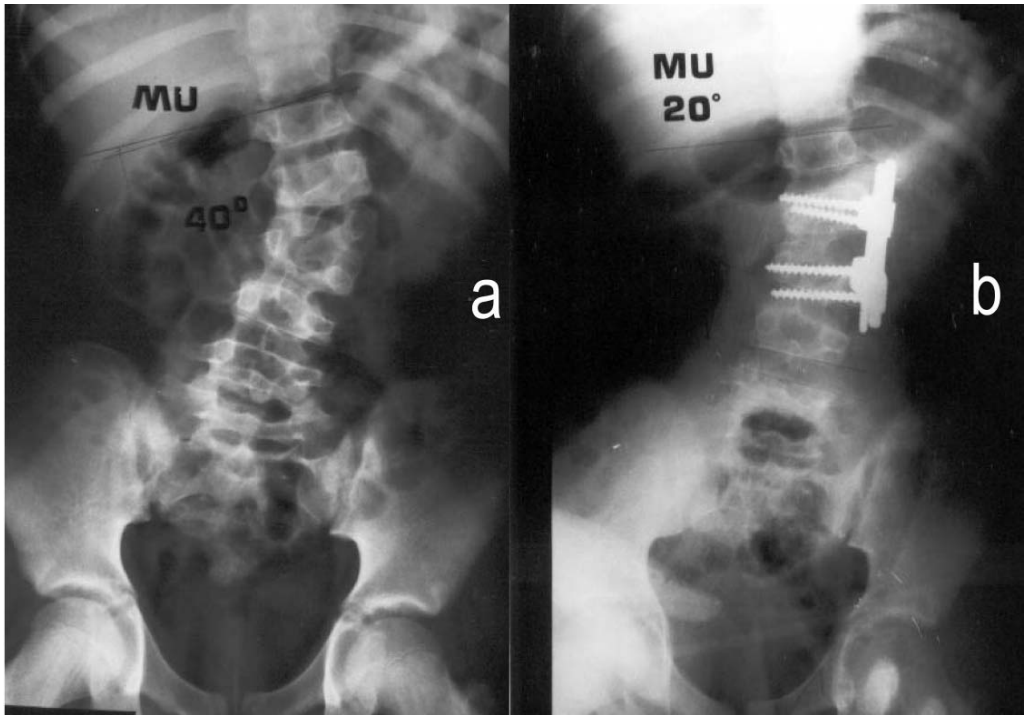

Şekil 9. Posterior ve anterior komplet hemivertebrektomiyi takiben anterior enstrümantasyonla korreksiyon yapılan hastanın (a) preoperatif ve (b) kontrol ön-arka grafileri (T.Benli'nin izniyle)

- Füzyonsuz enstrumantasyon:

Omurganın uzun segmentlerini etkileyen veya normal segmente olmuş bölgelerde geniş kompansatuar eğriliklerin bulunduğu konjenital skolyozun 5 yaşın altındaki hastalarda tedavisi büyük bir problemdir. Geçmişte omurganın erken artrodezinin faydalı olduğu ve bu yöntemin oturma ve gövde yüksekliğinin sağlanmasında tolere edilebilecek oranda etkili olduğu düşünülmüştür [61]. Ancak son zamanlarda yapılan çalışmalarda torakal bölgede uygulanan erken artrodezin pulmoner fonksiyonlarda belirgin bir azalmaya yol açtığı görülmüştür [16].

Omurganın büyümesi hayatın ilk 5 yılında en hızlıdır ve 5 yıl sonunda erişkin dönemdeki oturma yüksekliğinin 2/3'üne ulaşılırken, toraks büyüklüğü erişkin dönemdekinin çok daha altında kalır. Küçük çocuklarda uygulanan uzun seviyeli füzyonlar gövde boyu ve toraks hacmi üzerinde olumsuz sonuçlara yol açıp torasik yetmezliğe neden olur. Konjenital kot füzyonlarının bulunmadığı durumlarda erken ilerleyici deformitesi bulunan çocuklar en iyi rot ilerletme tekniği ile tedavi edilebilir.

İlk kez 1960'lı yıllarda Harrington tarafından 10 yaşından küçük hastalarda füzyon yapılmaması gerektiği ve bu hastalarda füzyonsuz enstrumantasyon uygulamasının daha uygun olacağı belirtilmiştir [21]. Zaman içinde bu uygulamalar modifiye edilmiş, Moe tarafından implantasyon yerleştirilmesi sırasında sınırlı bir açılım yapılması sonucunda enstrumante edilen seviyelerde

büyümenin devam ettiği görülmüştür [39]. Tek rod uygulaması ile yapılan işlemler sırasında karşılaşılan rod kırılması ve kancaların çıkması gibi problemler nedeniyle ikili rod uygulamasına geçilmiş, subkutan yerleştirilen iki rod tandem konnektörlerle bağlanıp bu seviyelerden belli aralıklarla uzatma yapılmıştır [3]. Genel olarak konjenital anomalinin olduğu seviyenin altında veya üstünde normal olarak segmente olmuş kompenzatuvar eğrilikleri de bulunan küçük yaştaki hastaların tedavisinde normal omurların büyümesine de olanak sağladığından bu tip hastalarda en uygun tedavi yöntemlerinden biri olduğu düşünülmektedir [26].

- Genişletici torakoplasti ve VEPTR:

Kot füzyonlarının da olduğu konjenital omurga deformiteleri toraksta sıkışmaya yol açıp toraksın ve akciğer parankiminin büyümesini olumsuz yönde etkileyip, torasik yetmezliğe yol açmaktadır. Konjenital kot füzyonlarının tetikleyici etkisi, omurganın skolyotik etkisinin yanına uzunluk ve fonksiyon bozukluğu olan konkav ve sıkışık bir hemitoraks eklemektedir [55]. Akciğerlerin ve alveollerin gelişimi en fazla hayatın ilk 8 yılında olur ve torasik hacmin % 50'sine 10 yaşında ulaşılır. Bu nedenle erken füzyonların torasik gelişim üzerine de etkileri vardır ve konjenital skolyoza ve kot füzyonlarına bağlı olan torasik yetmezlik bu durumda daha da ilerleyebilir [8,14].

Omurga ve göğüs duvarı arasındaki bu ilişki göğüs duvarı anomalilerinin eşlik ettiği konjenital omurga deformitelerinin tedavisinde genişletici torakoplasti ve VEPTR (vertical expansion prosthetic titanium rib) yerleştirilmesi uygulamasının geliştirilmesine yol açmıştır [9-10]. Bu teknikte kotlar arasındaki füzyon osteotomize edilir ve adezyonlar ayrılarak göğüs kafesi genişletilir ve kotlar arasına, kot ile omurga arasına veya kot ile pelvis arasına yerleştirilen prostetik cihaz ile göğüs kafesinin genişletilmesi ve kotların ayrılması sağlanır (Şekil-10.a-d).

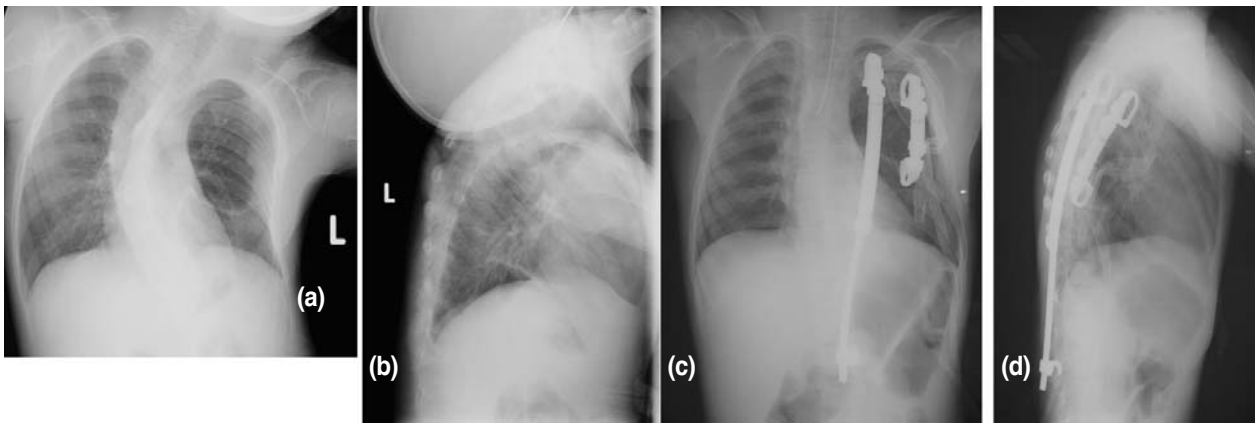

Şekil 10. Göğüs ekspansiyonu ve VPTR uygulanan hastanın (a) preoperatif ön-arka, (b) yan, (c) kontrol ön-arka ve (d) kontrol yan grafileri (T.Benli'nin izniyle)

Konjenital skolyoz ve göğüs duvarı anomalilerinin bir arada bulunduğu hastalarda hem 2 deformitenin de kontrol altına alınmasını hem de büyümeye izin vermesi nedeniyle başarıyla uygulanabilmektedir. Campbell ve arkadaşları tarafından yapılan bir çalışmada bu tekniğin uygulandığı ortalama yaşı 3.3 yıl olan 21 hasta ortalama olarak 4.2 yıl takip edilmiş ve Cobb açısında 74 dereceden 49 dereceye gerileyen bir düzelme sağlandığı ve hastaların vital kapasitelerinin arttığı ve torasik omurganın boyunda yıllık olarak ortalama 8 mm uzama olduğu belirtilmiştir [9]. Benzer başka çalışmalarda da torakal omurga büyümesinin ve total akciğer kapasitelerinin de olumlu yönlerde etkilendiği bildirilmiştir [17,56].

KAYNAKLAR:

1. Aberg A, Westbom L, Kallen B. Congenital malformations among infants whose mothers had gestational diabetes or preexisting diabetes. *Early Hum Dev* 2001; 61: 85-95.
2. Akbarnia BA, Heydarian K, Ganjavian MS. Concordant congenital spine deformity in monozygotic twins. *J Pediatr Orthop* 1983; 3: 502-504.
3. Akbarnia BA, Marks DS, Boachie-Adjei O. Dual growing rod technique for the treatment of progressive early-onset scoliosis: a multicenter study. *Spine* 2005; 30: S46-S57.
4. Andrew T, Piggott H. Growth arrest for progressive scoliosis. Combined anterior and posterior fusion of the convexity. *J Bone Joint Surg* 1985; 67-B: 193-197.
5. Basu PS, Elsebaie H, Noordeen MH. Congenital spinal deformity: a comprehensive assessment at presentation. *Spine* 2002; 27: 2255-2259.
6. Benli İT, Aydın E, Alanay A, Üzümcügil O, Büyükgüllü O, Kış M. Results of complete hemivertebra excision followed by circumferential fusion and anterior or posterior instrumentation in patients with type-IA formation defect. *Eur Spine J* 2006; 15 (8): 1219-1229.
7. Brustowicz RM, Hall JE. In defense of the wake-up test. *Anesth Analg* 1988; 67: 1019.
8. Campbell RM Jr, Smith MD, Mayes TC. The characteristics of thoracic insufficiency syndrome associated with fused ribs and congenital scoliosis. *J Bone Joint Surg* 2003; 85-A: 399-408.
9. Campbell RM Jr, Smith MD, Mayes TC. The effect of opening wedge thoracostomy on thoracic insufficiency syndrome associated with fused ribs and congenital scoliosis. *J Bone Joint Surg* 2004; 86-A: 1659-1674.
10. Campbell RM Jr, Smith MD, Hell-Vocke AK. Expansion thoracoplasty: the surgical technique of opening-wedge thoracostomy. Surgical technique. *J Bone Joint Surg* 2004; 86-A(suppl -1): 51-64.
11. Castroviejo IP, Rodriquez-Costa T, Costillo F: Spondylothoracic dysplasia in three sisters. *Dev Med Child Neurol* 1973; 15: 348-354.
12. Chirpaz-Cerbat JM, Michel F, Berard J, Onimus M, Michel CR. Early and semiearly surgery for scoliosis caused by hemivertebra- indications and results. *Eur J Pediatr Surg* 1993; 3: 144-153.
13. Connor JM, Conner AN, Connor RA, Tolmie JL, Yeung B, Goudie D. Genetic aspects of early childhood scoliosis. *Am J Med Genet* 1987; 27 (2): 419-424.
14. Dimeglio A. Growth in pediatric orthopaedics. *J Pediatr Orthop* 2001; 21: 549-555.
15. Dubousset J, Katti E, Seringe R. Epiphysiodesis of the spine in young children for congenital spinal deformations. *J Pediatr Orthop* 1993; Part B1-292: 123–130.
16. Emans JB, Kassab F, Caubet JF. Earlier and more extensive thoracic fusion is associated with diminished pulmonary function. Outcome after spinal fusion of 4 or more thoracic spinal segments before age 5 [paper 101]. Presented at: *Scoliosis Research Society Annual Meeting, Buenos Aires, Argentina, September* 6-9, 2004.
17. Emans JB, Caubet JF, Ordonez CL. The treatment of spine and chest wall deformities with fused ribs by expansion thoracostomy and insertion of vertical expandable prosthetic titanium rib: growth of thoracic spine and improvement of lung volumes. *Spine* 2005; 30: S58-S68.

18. Erol B, Tracy MR, Dormans JP. Congenital scoliosis and vertebral malformations: characterization of segmental defects for genetic analysis. *J Pediatr Orthop* 2004; 24: 674-682.
19. Farley FA, Hall J, Goldstein SA. Characteristics of congenital scoliosis in a mouse model. *J Pediatr Orthop* 2006; 26: 341-346.
20. Giampietro PF, Blank RD, Raggio CL. Congenital and idiopathic scoliosis: clinical and genetic aspects. *Clin Med Res* 2003; 1: 125-136.
21. Harrington PR. Scoliosis in the growing spine. *Pediatr Clin North Am* 1963; 10: 225-245.
22. Hedequist DJ, Emans JB. The correlation of preoperative three-dimensional computed tomography reconstructions with operative findings in congenital scoliosis. *Spine* 2003; 28: 2531-2534.
23. Hedequist DJ, Yeon H, Emans JB. The use of allograft as a bone graft substitute in patients with congenital spine deformities. Presented at: *The 40th Annual Meeting of the Scoliosis Research Society,* Miami, Florida, 2005.
24. Hedequist DJ, Hall JE, Emans JB. The safety and efficacy of spinal instrumentation in children with congenital spine deformities. *Spine* 2004; 29: 2081-2086.
25. Hedequist DJ, Hall JE, Emans JB. Hemivertebra excision in children via simultaneous anterior and posterior exposures. *J Pediatr Orthop* 2005; 25: 60-63.
26. Hedequist D, Emans J. Congenital scoliosis. A review and update. *J Pediatr Orthop.* 2007; 27: 106-116.
27. Kesling KL, Lonstein JE, Denis F, Perra JH, Schwender JD, Transfeldt EE, Winter RB. The crankshaft phenomenon after posterior spinal arthrodesis for congenital scoliosis: a review of 54 patients. *Spine* 2003; 28 (3): 267-271.
28. Kieffer J, Dubousset J. Combined anterior and posterior convex epiphysiodesis for progressive congenital scoliosis in children aged < 5 years. *Eur Spine J* 1994; 3: 120-125.
29. Klemme WR, Polly DW Jr, Orchowski JR. Hemivertebral excision for congenital scoliosis in very young children. *J Pediatr Orthop* 2001; 21: 761-764.
30. Letts RM, Bobechko WP. Fusion of scoliotic spines in young children: Effect on progression and growth. Proceeding and reports of the Canadian Orthopaedic Assn. *J Bone Joint Surg* 1974; 56-B: 589.
31. Loder RT, Hernandez MJ, Lerner AL. The induction of congenital spinal deformities in mice by maternal carbon monoxide exposure. *J Pediatr Orthop* 2000; 20: 662-666.
32. Lubicky JP. Congenital scoliosis. Chapter 30. In: Bridwell KH, DeWald RL (Eds.), *The Textbook of Spinal Surgery*. 2nd ed, Lippincott-Raven, Philadelphia 1997; pp: 345-364.
33. MacEwen GD, Winter RB, Hardy J. Evaluation of kidney anomalies in congenital scoliosis. *J Bone Joint Surg* 1972; 54 (A): 1451.
34. MacEwen GD, Bunnell WP, Sriram K. Acute neurological complications in the treatment of scoliosis. A report of the Scoliosis Research Society. *J Bone Joint Surg* 1975; 57 (A): 404-408.
35. Maisenbacher MK, Han JS, O`Brien ML. Molecular analysis of congenital scoliosis: a candidate gene approach. *Human Genet* 2005; 116: 416-419.
36. McMaster MJ, Ohtsuka K. The natural history of congenital scoliosis. A study of two hundred and fifty-one patients. *J Bone Joint Surg* 1982; 64-A: 1128-1147.
37. McMaster MJ, David CV. Hemivertebra as a cause of scoliosis. A study of 104 patients. *J Bone Joint Surg* 1986; 68-B: 588-595.
38. McMaster MJ. Congenital scoliosis caused by a unilateral failure of vertebral segmentation with contralateral hemivertebrae. *Spine* 1998; 23: 998-1005.
39. Moe JH, Kharrat K, Winter RB. Harrington instrumentation without fusion plus external orthotic support fort he treatment of difficult curvature problems in young children. *Clin Orthop Relat Res* 1984; 104: 35-45.
40. Mooney JF, III, Bernstein R, Hennrikus WL Jr. Neurologic risk management in scoliosis surgery. *J Pediatr Orthop* 2002; 22: 683-689.
41. Nakajima A, Kawakami N, Imagama S, Tsuji T, Goto M, Ohara T. Three-dimensional analysis of formation failure in congenital scoliosis. *Spine* 2007; 32 (5): 562-567.
42. Newton PO, Hahn GW, Fricka KB. Utility of three-dimensional and multiplanar reformatted computed tomography for evaluation of pediatric

congenital spine abnormalities. *Spine* 2002; 27: 844-850.

43. Prahinski JR, Polly DW Jr, McHale KA. Occult intraspinal anomalies in congenital scoliosis. *J Pediatr Orthop* 2000; 20: 59-63.
44. Rechles LN, Peterson HA, Bianco AJ, Weedman WH.The association of scoliosis and congenital heart defects. *J Bone Joint Surg* 1975; 57 (A): 449.
45. Rinella A, Lenke L, Whitaker C. Perioperative halo-gravity traction in the treatment of severe scoliosis and kyphosis. *Spine* 2005; 30: 475-482.
46. Ruf M, Harms J. Pedicle screws in 1-and 2-year-old children: technique, complications, and effect on further growth. *Spine* 2002; 27: E460-E466.
47. Ruf M, Harms J. Posterior hemivertebra resection with transpedicular instrumentation: early correction in children aged 1 to 6 years. *Spine* 2003; 28: 2132-2138.
48. Shahcheraghi GH, Hobbi MH. Patterns and progression in congenital scoliosis. *J Pediatr Orthop* 1999; 19(6): 766-775.
49. Shands AR Jr, Bundens WD. Congenital deformities of the spine: an analysis of the roentgenograms of 700 children. *Bull Hosp Jt Dis* 1956; 17: 110-133.
50. Shawen SB, Belmont PJ Jr, Kuklo TR. Hemimetameric segmental shift: a case series and review. *Spine* 2002; 27: E539-E544.
51. Sink EL, Karol LA, Sanders J. Efficacy of perioperative halo-traction in the treatment of severe scoliosis in children. *J Pediatr Orthop* 2001; 21: 519-524.
52. Terek R, Wehner J ; Lubicky JP. The crankshaft fenomenon in congenital scoliosis. *J Pediatr Orthop* 1991; 11: 527.
53. Thompson AG, Marks DS, Sayampanathan SR, Piggott H. Long term results of combined anterior and posterior convex epiphysiodesis for congenital scoliosis due to hemivertebrae. *Spine* 1995; 20: 1380-1385.
54. Thuet ED, Padberg AM, Raynor BL. Increased risk of postoperative neurologic deficit for spinal surgery patients with unobtainable intraoperative evoked potential data. *Spine* 2005; 30: 2094-2103.
55. Tsirikos AI, McMaster MJ. Congenital anomalies of the ribs and chest wall associated with congenital deformities of the spine. *J Bone Joint Surg.* 2005 ; 87(A): 2523-2536.
56. Waldhausen JH, Redding GJ, Song KM. Vertical expandable prosthetic titanium rib for thoracic insufficiency syndrome: a new method to treat an old problem. *J Pediatr Surg.* 2007; 42(1):76-80.
57. Wide K, Winbladh B, Kallen B. Major malformations in infants exposed to antiepileptic drugs in utero, with emphasis on carbamazepine and valproic acid: a nation-wide, population-based register study. *Acta Paediatr* 2004; 93: 174-176.
58. Winter RB, Moe JH, EilersVE: Congenital scoliosis: A study of 234 patients treated and untreated. *J Bone Joint Surg* 1968; 50-A: 1-147.
59. Winter RB. Congenital scoliosis. Clin Orthop 1973; 93: 75.
60. Winter RB. Congenital spine deformity. Natural history and treatment. *Isr J Med Sci* 1973; 9: 719-727.
61. Winter RB, Moe JH. The results of spinal arthrodesis for congenital spinal deformities in patients younger than 5 years old. *J Bone Joint Surg* 1982; 64-A: 419.
62. Winter RB. Congenital deformities of the spine. Thieme-Stratton, NewYork, 1984.
63. Winter RB, Moe JH, Lonstein JE: The incidence of Klippel-Feil syndrome in patients with congenital scoliosis and kyphosis. *Spine* 1984; 9: 363.
64. Winter RB, Lonstein JE, Denis F, Sta-Ana de Rosa H. Convex growth arrest for progressive congenital scoliosis due to hemivertebrae. *J Pediatr Orthop* 1988; 8: 633-638.
65. Winter RB, Lonstein JE, Boachie –Adjei O. Congenital spine deformity. *J Bone Joint Surg* 1996; 78: 300-311.
66. Wynne Davies R: Congenital vertebral anomalies: Etiology and relationship to spina bifida cystica. *J Med Genet* 1975; 12: 280-288.

The Journal of Turkish Spinal Surgery 2008; 19 (3): 313-332

DERLEME / *REVIEW ARTICLE*

NÖROMUSKÜLER SKOLYOZ

NEUROMUSCULAR SCOLIOSIS

Yetkin SÖYÜNCÜ*

ÖZET:

Omurga deformitelerine, birçok nöromuskuler hastalıkta rastlanabilmektedir. Deformitelerin şekli, eğriliklerin doğal gidişi ve hastaların genel değerlendirme ve tedavisinde kendisine özgü farklılıklar vardır. Bu grup hastalardaki sorunlar idiopatik skolyoza göre daha karmaşıktır. Omurga deformitelerini breys ile kontrol etmek zordur ve eğriler büyümenin tamamlanmasından sonra da ilerlemeye devam eder. Hastalarda ayrıca pelvik oblisite, kalça çıkığı, oturma ve denge sağlama zorlukları, bel ağrısı ve bazen ciddi akciğer sorunları ortaya çıkabilir. Tedavileri halen Ortopedik cerrahlar için sorun oluşturmaya devam etmektedir. Bu derlemenin amacı nöromuskuler hastalıklarla birlikte görülen omurga deformitelerinin nedenlerini, deformitelerin değerlendirilmesini ve tedavisini gözden geçirmektir.

Anahtar Kelimeler: *nöromusküler skolyoz, pelvik oblisite, klinik, tedavi*

Kanıt Düzeyi : *Düzey V*

SUMMARY:

Spinal deformity is a common and important consequence of many neuromuscular disorders. Spinal deformity that results from neuromuscular disease can be characterized by shared features including deformity pattern, natural histoy, and principles of patient evaluation and management. The problems among this group are more complex than those among patients with idiopathic scoliosis. The spinal deformities are difficult to control with braces and may progress even after skeletal maturity is achieved. Patients may also have pelvic obliquity, hip dislocation, limited balance and ability to sit, back pain, and, in some instances, a significant decrease in pulmonary function. Treatment thus presents a great challenge to the orthopaedic surgeon. The purpose of this article is to review the causes, evaluation, and treatment of spinal deformities associated with neuromuscular disorder.

Key words: *neuromuscular scoliosis, pelvic obliquity, clinical features, treatment*

Level of Evidence: *Level V*

(*) Doç. Dr., Ortopedi ve Travmatoloji Uzmanı, Akdeniz Üniversitesi Tıp Fakültesi Ortopedi ve Travmatoloji ABD, ANTALYA.

GİRİŞ:

Beyin, spinal kord, periferal sinirler, nöromuskuler bileşke ve kaslar arasındaki normal iletim ilişkisinin bozulması sonucu ortaya çıkan bir grup hastalık, nöromuskuler skolyoza neden olur. Bu hastaların karakteristik özellikleri baş kontrollerinin kötü olması, boyun ve gövde dengelerinin kaybı ve koordinasyon bozukluğudur [(55)]. Hastaların tedavisinde öncelikler diğer kişilerle iletişim kurabilmek, kendi kendisine yetebilecek duruma gelebilmek ve hareketli hale gelebilmektir. Nöromuskuler spinal deformitelerin ortopedik olarak başarılı bir şekilde tedavi edilebilmesi için hastanın bir bütün olarak değerlendirilmesi, önceliklere önem verilmesi gerekir. Bu amaçla multidisipliner bir yaklaşım içinde bulunulmalıdır.

Skolyotik ve kifotik deformiteleri ortezler ile kontrol etmek zor olabilir bununla beraber ortezler hastalığın gidişini yavaşlatıp cerrahi tedavi öncesi hastanın yeterince büyümesini tamamlaması için zaman kazandırır. Özellikle segmental fiksasyon yöntemlerinin gelişmesi ve omurga implantasyon tekniklerindeki ilerlemeler neticesinde cerrahi tedavi yönünde hızlı bir artış gözlenmiştir. Bununla beraber her hasta ayrı ayrı değerlendirilip tedavi ona göre yönlendirilmelidir.

ETYOLOJİ:

Nöromuskuler spinal deformiteler, nöromuskuler tutulumun sık görüldüğü ve gidişi, değerlendirilmesi ve tedavisi benzer özellikler gösteren farklı bir hastalık grubunu oluştururlar. SRS tarafından nöropatik ve miyopatik olarak sınıflandırılmıştır (Tablo-1).

Tablo - 1. Nöromuskuler Spinal Deformitelerin SRS Sınıflaması [(7)]

- Primer nöropatiler
  - Üst motor nöron patolojileri
    - Serebral palsi (CP)
    - Spinoserebellar dejenerasyon
      - Fiedreich's ataksisi
      - Charcot-Marie-Tooth hastalığı
      - Roussy-Levy hastalığı
    - Syringomiyeli
    - Spinal kord tümörleri
    - Spinal kord travmaları
  - Alt motor nöron patolojileri
    - Poliomyelit
    - Diğer viral myelitler
    - Travma
    - Spinal musküler atrofi
      - Werdnig-Hoffmann hastalığı
      - Kugelberg-Welander hastalığı
    - Disotonomi
      - Riley- Day sendromu
  - Kombine üst ve alt patolojiler
    - Miyelomeningosel
- Primer miyopatiler
  - Musküler distrofi
    - Duchenne's musküler distrofi
    - Limb-girdle distrofi
    - Fasioskapulohumeral distrofi
  - Artrogripozis
  - Fiber-type disproporsiyon
- Konjenital hipotoni
- Miyotonia distrofika

Bahsedilen hastalıklarda, spinal deformitenin prevalansı % 25-100 arasında değişir (Tablo-2) ve bu oran idiopatik skolyozda % 2-4 kadardır. Genellikle, nöromuskuler tutulum ne kadar ciddi ise skolyoz gelişme ve eğriliğin büyük olma riski de o kadar fazladır.

Tablo - 2. Değişik nöromuskuler hastalıklarda spinal deformitelerin prevalansı[33]

Hastalık	Oran
Serebral paralizi	25
Myelodisplazi	60
Spinal muskuler atrofi	67
Friedreich ataksisi	80
Duchenne muskuler atrofi	90
Travmatik paralizi (10 yaşından önce)	100

Nöromuskuler hastalıkların sebepleri çok farklı olsa da bazı ortak özellikleri vardır. Pek çoğu genetik bir nedene bağlıdır ve birden fazla sistem etkilenir. İdiopatik skolyoz sadece omurganın bir hastalığı olmakla birlikte nöromuskuler hastalıklarda kontraktür, kalça çıkığı, epilepsi, zihinsel gerilik, deride duyarsız sahalar ve bası yaraları gibi eşlik eden pek çok durum görülebilir.

Nöromuskuler hastalıklarda spinal deformitelerin nedeni tam olarak anlaşılamamıştır [63]. Spinal deformite gelişiminde etkili faktörler asimetrik parapleji, mekanik kuvvetler, omurganın intraspinal ve konjenital anomalileri, sensoryal feedback ve santral yollardan omurga dengesinin kontrolünde bozukluk olabilir.

Asimetrik parapleji veya sağ ve sol tarafın farklı derecelerde etkilenmesi, CP ve miyelodisplazi gibi pek çok nöromuskuler sendromun karakteristik özelliğidir. Omurganın tek taraflı paraspinal kaslarının tonuslarında artışla birlikte karşı tarafta güç ve tonus azalışı zamanla omurganın koronal ve sagittal eğriliklerinin ortaya çıkmasına neden olur.

Omurga deformitelerinin ortaya çıkmasında mekanik faktörlerin rolüne en iyi örnekler fiske pelvik oblisitesi veya tek taraflı kalça çıkığı olan olgulardır. Omurgada, pelvis düzeyindeki asimetriyi kompanse edebilmek için deformite gelişebilir.

Omurganın konjenital anomalileri formasyon veya segmentasyon defektleri ya da bunların birlikteliğini içerir ve miyelodisplazi olgularında % 38 oranında görülebilir [51]. Gergin kord, syringomyeli ve diastamatomyeli gibi intraspinal anomaliler de omurgada deformite gelişmesine yol açarlar. 30º'nin altındaki eğrilerde intraspinal patolojilerin tedavisi, spinal deformitelerin kendiliğinden düzelmesine olanak verebilir.

Nöropatik spinal atrofiler, spinal deformitelerin gelişmesinde bir diğer neden olabilir. Syringomyeli, periferal sinir yaralanmaları, myelomeningosel, travmatik parapleji, diabetik nöropati, lepra, üremi gibi motor ve duyu fonksiyonlarını bozan nöromuskuler hastalıklarda omurga deformiteleri araştırılmalıdır.

Spinal aligmentın korunması kas dengesi ve simetrisi, normal omurga gelişimi, sensoryal feedback ve santral yolların çalışmasını gerektirir. Bu nöral yollardan herhangi birinde bozulma, spinal deformiteye yol açabilir.

NÖROMUSKÜLER SKOLYOZUN KARAKTERİSTİK ÖZELLİKLERİ

Nöromuskuler skolyoz ile idiopatik skolyoz karşılaştırıldığında bazı önemli farklılıkları vardır: Nöromuskuler skolyozda eğrilik, nöromuskuler hastalığın başlangıcından itibaren ilerlemeye başlar. Bu hastalıkların birçoğu prenatal dönemde başladığı için eşlik eden omurga deformiteleri, infantil ya da erken çocukluk döneminde tedavi edilmeyi gerektirecek büyüklüğe erişir. İnfantil spinal muskuler atrofi olgularında ortalama başlangıç akut formlarda 2 yaşından önce; kronik formlarda ise 3 yaşından sonradır. Duchenne muskuler distrofili hastalar ortalama 10 yaşına kadar yürüyebilir durumdayken zamanla tekerlekli sandalyeye bağlı hale gelirler ve daha sonra skolyoz, sinsi bir ilerleme göstermeye başlar. Büyümesi devam eden çocuklarda spinal kord yaralanmasından ortalama 2.3 yıl sonra deformite görülmeye başlarken adolesan dönemdeki yaralanmalarda skolyoz gelişme olasılığı oldukça düşüktür [11, 37].

Omurga esnekliğinin erkenden kaybolması artrogripozis'te olduğu gibi kas ve yumuşak dokularda kontraktür oluşması ya da CP'de

olduğu gibi asimetrik kas tonusunun sürekli olmasına bağlı olabilir.

Adolesan dönemde deformitenin ilerlemesi, kısmen omurganın hızlı büyümesine bağlıdır. Nöromuskuler eğriler adolesan dönemden sonra ve yetişkin dönemde de ilerleyebilir. CP'li yetişkin hastalarda yapılan çalışmalara göre iskelet matüritesini takiben bazı nöromuskuler skolyozlarda ilerleme devam etmektedir. 50º'nin üzerindeki eğriliklerde ortalama 1.4º / yıl ilerleme saptanmıştır [60]. CP'de eğriliğin geç dönemde ilerlemesi kemik yaşının belirgin derecede gecikmiş olmasına bağlanabilir. CP, myelodysplasia, poliomyelitis ve spinal kord yaralanması gibi statik durumlarda eğriliğin yetişkin dönemde de ilerlemesi asimetrik kas tonusuna, boy uzaması ve kilo artışına bağlı ortaya çıkabilir. Duchenne muscular dystrophy gibi zamanla nörolojik olarak kötüleşme görülen hastalıklarda, spinal deformitelerde de daha fazla ilerleme beklenir.

İdiopatik skolyozdaki eğri şekilleri iyi tanımlanmıştır ve torakal deformite lordoskolyotiktir. Nöromuskuler skolyozlardaki eğri şekilleri farklılıklar gösterir; bazıları idiopatik skolyoza benzerken diğerleri uzun "C" eğrilerdir. Nöromuskuler skolyoz, adolesan idiopatik skolyoza göre 2-4 adet daha fazla omurga segmentini içerir ve torakolomber yerleşimi nedeniyle sıklıkla pelvik oblisite görülür55. Nöromuskuler deformitenin önemli bir kısmını kifotik deformiteler oluşturur ve çok dikkatli bir şekilde değerlendirilmelidirler. Gerçek neden omurganın stabilitesi için gerekli olan dinamik kas gücünün bozulmasıdır [55]. Bu destek fonksiyonunun bozulması, omurganın büyümesi ile daha da kötüleşen ve baş-boyun kontrolünün kaybına yol açan postural bir eğriliğe neden olur. Nöromuskuler deformitelerdeki kifozun 2 olası nedeni vardır. Bir nedeni vertebranın gerçek anlamda posteriora açılanmasının neden olduğu kifozdur (collapsing kyphosis veya myelodisplazide görülen gelişimsel kifoz). Diğer neden ise vertebranın rotasyonu sonrası ortaya çıkan kifozdur ve Stagnara tarafından "Kifoskolyoz" olarak adlandırılır. Eğriliğin apeksindeki omurganın rotasyonu nedeniyle deformite, lateral deviasyondan (skolyoz) daha çok posteriora açılanma (kifoz) şeklinde görülür. Apikal omurga 90º rotasyona uğradığında laterale doğru deviye olmaya devam eder ancak rotasyon nedeniyle bu, bir bütün olarak torsiyonla ilişkili olarak kifoz gibi görülür [33].

Cerrahi açıdan bakıldığında, nöromuskuler skolyozlu hastalarda komplikasyon riskini arttıran bazı özel durumlar vardır. Cerrahi sırasında ısı kontrolü önemlidir ve muskuler distrofide malign hipertermi riski yüksektir, hipotermi miyokard fonksiyonlarını azaltır ve aritmiye neden olur. Enfeksiyon riski artmıştır. Kemikler osteoporotiktir ve bu durum implant yetmezliği ve psödoartroz oranlarını arttırır. Paraspinal kasların kemikten kolayca sıyrılamaması ve kanayan arteriyollere kadar kontrakte olamamaları sebebiyle daha fazla kanama görülür. Kan kaybını arttıran diğer nedenler uzun ameliyat süresi ile enstrümantasyon ve füzyon sahasının geniş olmasıdır. Bu hastalarda pulmoner komplikasyonlarla daha sık karşılaşılır. Diafragma ve interkostal kaslarda zayıflık nedeniyle, ameliyat sonrası ventilatuvar desteği gerekir. Spinal muskuler atrofi gibi ciddi solunum sıkıntıları olan hastalarda, cerrahi sırasında diafragmaya müdahale etmekten kaçınmak gerekir. Nöromuskuler hastalıklı pek çok hasta, ameliyat öncesi ve sonrası alçı ve breys kullanımı tolare edemez.

HASTALIĞIN DOĞAL SEYRİ:

Adolesan idiopatik skolyozda eğrinin büyüklüğü, lokalizasyonu ve iskelet matüritesi eğriliğin ilerlemesinde belirleyici rol oynar.

Nöromuskuler skolyozda ise eğrinin ilerlemesi üzerinde en etkili faktör, altta yatan nöromuskuler patolojidir. Hastanın fonksiyonel durumu ve mental retardasyonun derecesi de eğriliğin ciddiyeti ve görülme sıklığı üzerinde etkilidir. Muskuler distrofi gibi ilerleyici bir nöromuskuler hastalık CP gibi statik bir nöromuskuler hastalıktan daha fazla deformitede ilerlemeye neden olur [22]. Ayrıca nöromuskuler skolyozlu hastalarda eğrilik, yetişkin dönemde de ilerler. Thometz ve arkadaşları CP'li hastalarda iskelet matüritesinden sonra da skolyozun ilerleyebileceğini gösterdiler [60]. 50º den küçük eğriler 0.8° /yıl, 50º'den büyük eğriler ise 1.4° / yıl ilerlerler. Yatağa bağımlı quadriplejik hastalarda lomber ve torakolomber eğrilerin ilerleme olasılığı daha yüksektir. Saito ve ark 15 yaşından önce 40°'den daha büyük eğriliği olan olgularda eğriliğin artacağını ve bu nedenle bu eğriliklerin ameliyat edilmesi gerektiğini rapor etmişlerdir [50].

Ambulasyon ve skolyoz insidansı arasında ters bir ilişki vardır ancak hastalıktan etkilenme derecesi ile skolyoz insidansı arasında direkt ilişki tespit edilmiştir6,8 .

Omurga deformiteleri, tedavi edilmemiş nöromuskuler skolyozlu hastalarda adolesan idiopatik skolyozlu hastalara göre daha ciddidir. Nöromuskuler skolyozda deformitenin ilerlemesi dış görünüşte bozulma, ambulasyonda ve oturma dengesinde değişme, akciğer fonksiyonlarında kötüleşme, kor pulmonale, solunum yolu enfeksiyonlarına yatkınlık, nörolojik fonksiyonlarda kötüleşmeye neden olabilir. Majd ve ark deformitenin büyüklüğü ile fonksiyonel kapasitede azalma ve dekübit ülserleri gelişmesi arasında ilişki olduğunu göstermişlerdir [35] . Skolyoz kötüleştikçe oturma dengesinin kaybı, hastaları fonksiyonel olarak quadriplejik hale getirir. Desteksiz olarak oturan hastalar oturma yeteneklerini kaybedebilirler ve destekli oturanlar da daha fazla desteğe ihtiyaç duyabilirler. Elbise giyme, uygun oturma ve yatma pozisyonu alma ve beslenme açısından, hemşirelik ihtiyacı artar. 60° üzerindeki eğriliklerde bakım daha da zorlaşır.

Nöromuskuler hastalığın sistemik etkilerinin doğal gidiş üzerinde etkileri önemlidir. Duchenne muskuler distrofi veya spinal muskuler atrofili hastalarda akciğer fonksiyonları zamanla bozulacağından spinal cerrahi erken dönemde önerilebilir. Cerrahide gecikme pulmoner fonksiyonlarda daha fazla bozulmayla sonuçlanabilir [21]. Hsu, 40° 'den büyük eğrilikleri olan Duchenne muskuler distrofi hastalarda oturma toleransı ve vital kasitede azalma, ellerini kullanmada sınırlanma gözlemlemiştir [24]. Hastalıkların yaşam beklentisi de tedaviyi belirlemede oldukça önemlidir. Pek çok nöromuskuler hastalıkta yaşam beklentisi artmıştır ve çocukları değerlendirirken uzun dönem bakış açısı önemlidir [20]. Yaşam beklentisi sınırlı olgularda hem aile ve hem de hasta için tedavi şekline karar vermek oldukça zor olabilir.

Tek taraflı kalça çıkığı oturma imbalansı, bası ülserleri, kalça ağrısı, pelvik oblisite sorunlarına yol açabilir. Lonstein ve arkadaşları kalça çıkığı ve pelvik oblisite arasında bir ilişki bulamamışlardır [30]. Senaran ve ark tek taraflı kalça çıkığı ile skolyoz progresyonu arasında bir ilişki bulamadılar. Tek taraflı kalça çıkığında ortalama eğride ilerleme 12.9º / yıl, kontrol grubunda 12.2º / yıl idi. Ancak pelvik oblisite, kalça çıkığı grubunda önemli derecede artış göstermiştir [54] .

HASTALARIN DEĞERLENDİRİLMESİ:

Nöromuskuler skolyozda, altta yatan hastalığın doğru tanısı önemlidir. Bunun için tam

bir hikâye, fizik muayene ve radyolojik değerlendirme yapmak gerekir. Yardımcı tanı yöntemlerine başvurulmalıdır, gerekirse kas biyopsisi yapılabilir. Altta yatan patolojik neden bilinirse spinal deformitenin değerlendirilmesi daha da kolaylaşır. Perinatal bakım tekniklerindeki ilerlemeler ile birlikte nöromuskuler hastalığı olan olguların yaşam süreleri uzamaya başlamış ve omurga deformitelerin erken tanı ve tedavisi değerlendirmenin önemli bir parçası haline gelmiştir [6].

Pek çok nöromuskuler hastalık doğumda tanınabilir. Hızlı ilerleyen ya da daha hafif seyreden hastalıklarda tanı koymada gecikme olabilir ve bu durumda omurgadaki deformite nöromuskuler hastalığın ilk klinik görünümü olabilir.

Her olguda hasta ve ailesi değerlendirilmelidir. Kalıtsal özellikler, hastalığın gidişatı ve omurga deformitesi hakkında bilgi edinilmelidir. Serebellar dejenerasyon, spinal muskuler atrofi, primer nöropati gibi kalıtsal hastalıkların tanısında aile hikayesi oldukça önemlidir. Nöromuskuler skolyoz, idiopatik skolyoza göre daha erken yaş grubunda ortaya çıkar böylece hastalığın görüldüğü yaş, hikâyede önem kazanır. Konjenital skolyoz da erken yaşta görülebilir ve böbrek, kalp anomalilerinin eşlik ettiği durumlarda şüphe edilmelidir.

Özellikle beslenme durumu ve akciğer fonksiyonları açısından özel bir dikkat sarf edilmelidir. Hastanın fonksiyonel durumu belirlenmeye çalışılmalıdır. İdiopatik skolyozda, bilgiler hasta ve ailesinden alınabilir. Bununla birlikte nöromuskuler sorunlarda ek bilgilere çocuğun bakıcısından, öğretmenlerinden ya da fizik tedavi uzmanlarından ulaşılabilir. Fonksiyon düzeylerindeki değişikliği değerlendirirken bunun omurgadaki deformitedeki ilerlemeye mi yoksa alttaki nöromuskuler hastalığın ilerlemesine mi bağlı olduğundan emin olmak gerekir.

Fizik muayene 3 kısımda değerlendirilebilir: genel hasta muayenesi, ortopedik muayene ve omurga deformitesinin değerlendirilmesi.

Genel muayenede hastanın boyu, kilosu ve beslenme durumu ile meme gelişimi ve pubik kıllanma gibi puberta bulgularına bakılır ve Tanner sistemine göre derecelendirilir. Multidisipliner yaklaşım içinde hastanın zekâ düzeyi, görme ve duyma duyuları değerlendirilir.

Ortopedik muayene sırasında el fonksiyonlarına bakılır. Kas iskelet sisteminin tamamı eklemlerin kontraktürü ve hareket genişliği açısından değerlendirilir. Kalçaların durumu, bu hastalarda önemlidir. Kontraktür ya da çıkık olabileceği gibi kalçalardan birinde adduksiyon ile beraber diğer kalçada adduksiyon kontraktürleri (windswept) olabilir ve bu durumda adduksiyon olan kalça ekleminde genellikle tam ya da yarı çıkık görülür. Sakrum ve büyük trokanter bölgelerindeki bası yaraları araştırılmalıdır. Eğer hastayla kooperasyon kurabiliyorsa, her bir kas grubunun gücü ayrı ayrı test edilir.

Omurga deformitesinin değerlendirilmesi sırasında, dekompansasyon ve omuz dengesine bakılır. Gibozite, omuz asimetrisi, gövde imbalansı ve pelvik oblisite nöromuskuler skolyoz için özellikli muayene bulguları değildir. Refleks asimetrisi, intraspinal patolojinin bir bulgusu olabilir. Tekrarlayan veya ilerleyici ayak deformiteleri nöropatide görülebilir ve Charcot-Marie-Tooth veya syringomyelinin erken bulguları olabilir. Pelvik oblisite, alt ekstremite eşitsizliği, eklem kontraktürleri ve kalçada subluksasyon ve dislokasyonu nöromuskuler skolyozda spinal deformitelerin geri dönüşümlü mekanik nedenleri olarak saptanabilir. Pelvik oblisite, rotasyon ve inklinasyon pelvisin

üstündeki ve altındaki kasların kontraksiyonundan kaynaklanabilir. Pelvise çok sayıda kas yapıştığı için bu kasların deformite oluşumunda aldıkları rolü anlamak, deformiteyi düzeltme için önemlidir. Pelvik oblisitenin spino-femoral, pelvik-femoral ya da spino-pelvik kasların hangisinden kaynaklandığını anlamak için hasta muayene masasına kalçaları masanın kenarından sarkacak şekilde fleksiyonda ve prone pozisyonda yatırılır. Bacakları destekleyerek abduksiyon ve adduksiyon pozisyonuna getirirken kalça hareketi ile birlikte pelvik oblisitenin düzelip düzelmediği not edilir. Kalçaların abduksiyon veya adduksiyonu ile pelvik oblisite ortadan kalkıyorsa pelvik oblisitenin nedeni pelvik-femoral kaslardaki kontraktürdür ve bu kasların gevşetilmesi sorunu çözer. Kalçaların abduksiyon ve adduksiyonuna rağmen pelvik oblisite devam ederse fiske spinal-pelvik oblisite mevcuttur ve kontrakte kasların gevşetilmesi veya anterior diskektomi ve füzyon ile omurganın kısaltılması ile düzeltilebilir [47].

Nöromuskuler skolyozlu hastaların fonksiyonel değerlendirilmesi de önemlidir. Bağımsız yürüyebilmek için ortez ya da brace kullanan hastalarda spinal deformitenin ilerlemesi ambulatuvar durumu olumsuz yönde etkileyecektir. Tekerlekli sandalyeye bağımlı hastalarda oturma dengesi, omurga deformitesinin ilerlemesi ile bozulabilir. Oturma dengesinin bozulması durumunda hasta destek için ellerini kullanmak zorunda kalır ve böylece fonksiyonlarda bozulma ortaya çıkar. Oturma dengesinin olmaması aynı zamanda bası ülserleri ile diğer komplikasyonların ortaya çıkmasına neden olabilir.

Hastaların ambulatuar durumları değerlendirilir ve yürür, oturur ve oturamaz olarak sınıflandırılır. Daha sonra bu aktivite düzeyi (yürüme veya oturma) yardıma ihtiyaç olup olmamasına göre alt bölümlere ayrılır. Oturabilen hastalarda, dengeli bir oturma için gerekli yardım miktarı değerlendirilir.

Nöromuskuler rahatsızlıklarla birlikte görülen spinal deformitelere çok sayıda sistemik bulgu eşlik edebilir. Kalça, diz ve ayaklarda kontraktür ve deformite sıklıkla üst motor nöron hastalığı ile birliktedir. Kalça ve pelvis düzeyinde pelvik oblisitenin düzeltilmesi oturma dengesinde ciddi düzelmeye ve kompansatuvar spinal deformitelerin düzelmesine olanak verebilir.. Ürolojik fonksiyon bozukluğu, ciltte his bozuklukları, iyileşmeyen bası yaraları ciddi sorunlardır ve özel ilgi gerektirir.

Hastanın beslenme durumu iyi değerlendirilmelidir. Beslenme durumuyla birlikte yapılacak kan tetkiklerinde hemoglobin, toplam lenfosit sayısı, eritrositlerin MCV, total protein, albumin, elektrolitler, serum BUN, creatinin ve transferin düzeylerine bakılmalıdır. Hastalığa bağlı olarak bazı özellikli durumların da araştırılması gerekebilir. Gerektiğinde görme, duyma, zekâ düzeyi, iletişim ve el fonksiyonları ile epileptik ataklar incelenmelidir.

Uygun bir radyolojik değerlendirme esastır. Çok küçük hastalar ve oturamayan hastalarda, yatar pozisyonda ön-arka grafiler alınır. Diğer tüm hastalarda dik pozisyonda (ayakta veya oturarak) grafiler alınmalıdır. Ayakta durabilen hastalarda arka-ön ve oturabilen hastalarda ön-arka pozisyon verilmelidir. Bu grafiler alınırken, hastaya mümkün olan en az destek verilmelidir. Ayakta duran hastalar koltuk değnekleri ile ve oturabilen hastalar ise elleri ile kendilerine destek vermemelidirler. Böylece omurga deformitesinin gerçek boyutu, pelvik oblisite ve spinal denge konusunda daha net bilgi sahibi olunabilir. Klinik olarak spinal denge, baş ve pelvisin ilişkisidir; radyolojik olarak ise C7 spinöz çıkıntının sakrum orta hat çizgisiyle olan ilişkisidir (S1 spinöz çıkıntı).

Tüm eğriliklerin belirlenip ölçülmesi gerekir. Sol tarafa olan eğrilikler ile ciddi ve hızlı ilerleyen eğrilikler sıklıkla nöromuskuler bir nedene bağlıdır. Eğriliğin fleksibilitesini saptamak için traksiyon radyografileri çektirilir. CP'de, spastisite ve kalçalardaki fleksiyon kontraktürü nedeniyle, elle yapılan traksiyon yeterli olmaz. Bu durumda, Risser-Cotrel framinde traksiyon grafileri çektirmek daha faydalıdır.

MRG syringomyeli, diastamatomyeli ve lipom, gergin kord gibi intraspinal nedenlerin ortaya konulmasında oldukça önemlidir.

NÖROMUSKÜLER SKOLYOZ TEDAVİSİ:

Skolyozlu hastaların tedavisi için 3 temel yöntem vardır: gözlem, cihaz kullanımı ve füzyon.

KONSERVATİF TEDAVİ:

20º'nin altındaki eğriler sadece gözlemle takip edilebilirler. Eğriler 20º üzerine çıkarsa ve ilerleme gösterirse tedaviye başlamak gerekir.

Konservatif tedaviler oturma destekleri, spinal ortezler ve fonksiyonel güçlendirme egzersizlerini içerir. Tekerlekli sandalyeye oturma destekleri eklenebilir ve gövde ile baş kontrolünü arttırabilir. Pelvik oblisiteye uygun, özel yapım oturma sistemleri yapılabilir ve bu sistemler oturma sırasında ortaya çıkan kuvvetleri daha geniş bir alana yayar, ciltte bası yaralarının oluşmasını engeller.

Breys kullanımı çoğu nöromuskuler skolyozda ilerlemeyi durduramasa da, spinal füzyon ameliyatlarına kadar geçen sürede gövde dengesini koruyarak el fonksiyonlarının devam etmesine ve omurganın büyümesine olanak sağlayan bir tedavi yöntemidir. Muskuler distrofi olgularında ise breys uygulanması akciğer fonksiyonlarını olumsuz yönde etkileyeceği için daha sonra uygulanacak cerrahiyi riskli hale getirir.

İlerleyici nöromuskuler eğrilerin çoğu torakolomber özellikte olduğu için sıklıkla koltuk altı breysler kullanılabilir. Çok küçük çocuklarda yumuşak torakolomber Plastozote gövde ceketleri gerekli desteği sağlayabilir. Daha büyük çocuklar için daha sert materyallerden yapılmış breysler gerekir. İstemli gövde kontrolü bozuk olan daha ileri yaş hastalarda omurganın kontrolü, pasif temas ortezleri ile sağlanabilir. Bu breysler, düzeltme uygulanmaksızın vücut şekline uygun şekilde sarılır. Daha etkili olan dinamik torakolomber ortezler (TLSO), yeterli motor kontrolü olan çocuklarda tercih edilir. TLSO'ler sadece eğriliği düzeltmez ayrıca gövdeye fonksiyonel pozisyonda destek olur ve üst ekstremitelerin amaçlar doğrultusunda kullanılmasına olanak verir [40]. Diğer breyslere göre daha fazla cilt sorunlarına neden olmaktadır ancak genellikle tam gün kullanmak gerekmez. Fleksibil ve ortez ile kontrol edilebilen eğriliklerde, breys sadece hasta dik pozisyonda iken kullanılır [32]. Torakal bölgede, göğüs kafesini etkileyen aşırı kuvvetleri en aza indirmek için bazı yazarlar, TLSO'e benzer düzeltici kuvvetler oluşturan ancak daha yumuşak ve şekillendirilebilir maddeden yapılan breysleri önerirler.

Eğriliğin ilerlemesini engelleme üzerine breyslerin etkinliğine ait veriler tartışmalıdır. Her ne kadar nöromuskuler deformitelerin önemli kısmı breys kullanmaya rağmen ilerlese de kas hipotonili veya hafif spastisiteli kısa ve küçük eğrilerin (40º'nin altı) breys tedavisi ile ilerlemesi yavaşlatılabilir [49]. Nöromuskuler skolyoz için spinal ortezleri kullanma esnasında bası yaralarını engellemek için dikkatli breys ayarlamaları ve sık cilt kontrolleri önerilir. Flask hastalarda breys, göğüs ekspensiyonunu ciddi derecede azaltır ve akciğer fonksiyonlarını bozabilir. Spastik hastada yumuşak bir spinal ortez, akciğer fonksiyonlarında bozulmaya

neden olmamakla bereber bu hasta grubundaki etkinliği daha düşüktür [44].

Nöromuskuler hastalığı olan olgularda aktivite toleransını arttırmak ve devam ettirmek için fonksiyonel güçlendirmelerin yapılmasında fayda vardır. Fonksiyonel güçlendirmeler, kardiyovasküler fitness egzersizlerini içerir [28]. Gövde dengesi ve üst ekstremite manipülasyonlarını içeren kasları eğiten ve güçlendiren egzersizler nöromuskuler rahatsızlıkları olan bazı hastalarda fonksiyonel bağımsızlığı ve aktivite toleransını belirgin şekilde arttırır3. Bu iyileşmenin mekanizması nöral adaptasyon ve kas hipertrofisine bağlı olabilir [39]. Yardımlı ve yardımsız hasta transferler için kilo kontrolü önemlidir.

Egzersiz, manipülasyon, breys gibi konservatif tedavi yöntemleri fonksiyonları sağlama ve devam ettirmede yararlıdır ancak deformitenin ilerlemesini durduramaz ve nöromuskuler skolyozda kesin tedavi şekli değildir. Bu sebeple konservatif tedavi döneminde deformitenin ilerlemesi açısından takip ve değerlendirmelere devam edilmesi önerilir.

CERRAHİ TEDAVİ:

Nöromuskuler skolyozda cerrahi tedavi endikasyonları şu şekilde özetlenebilir:

1) İlerleyici deformite,

2) Oturma ve ayakta durma dengesinde bozulma,

3) Cilt lezyonları,

4) Hemşire bakımını kolaylaştırmak,

5) Kardiyak ve pulmoner fonksiyonlarda bozulma,

6) Konservatif tedaviye yanıt vermeyen ağrı.

Cerrahi tedavide amaç, koronal ve sagittal planlarda omurganın dengesini sağlamaktır [31]. Bu amaca ulaşmak için üst torakalden sakruma kadar solid füzyon elde edilmelidir.

Nöromuskuler skolyoz cerrahisini, adolesan idiopatik skolyoz cerrahisinden ayıran bazı temel özellikler vardır. Hastalarda, sıklıkla, beslenme koşulları kötüdür ve kemik kalitesi bozulmuştur. Akciğer fonksiyonlarındaki bozukluk ve idrar yolu enfeksiyonları, durumu daha da zorlaştırır. Hastanın omurga cerrahisini tolere edebileceğinden emin olmak için deteyalı bir ameliyat öncesi değerlendirme yapılmalıdır.

Kötü beslenme düzeyi, bu hastalarda perioperatif komplikasyonlarda artışa neden olur. Protein düşüklüğü mortalite oranlarını arttırır, yara iyileşmesinde bozulma, hücresel ve humoral immünitede bozulmayla birlikte artmış enfeksiyona zemin hazırlar [46]. Jevsevar ve Karlin, albumin düzeyinin 3.5 mg/dl altında olan hastalarda daha fazla enfeksiyon, daha fazla hastanede kalma süresi, daha uzun süreli entübasyon rapor etmişlerdir [27]. Kötü beslenme hikayesi olan hastalarda albumin ve total protein düzeyleri düşüktür. Beslenme bozuklukları, cerrahi öncesi veya cerrahi sonrası beslenme tüpleri ile düzeltilmelidir. Ameliyattan 3 ay önce yerleştirilen mide beslenme tüpleri, beslenme durumunu dramatik olarak düzeltir.

Metabolik kemik hastalıkları sıklıkla beslenme alışkanlıklarına ve uygulanan medikal tedaviye bağlıdır. Antiepileptik ilaçlar bu hastalarda osteomalaziye sebep olabileceği gibi kullanmamanın neden olduğu osteopeni de kemik kalitesinin bozulmasına sebep olabilir. Aktif metabolik kemik hastalığı mümkünse düzeltilmelidir. Cerrahi esnasında kötü kemik kalitesi kan kaybını arttırır ve segmental spinal enstrümantasyon uygulamalarını gerekli hale getirir.

İntraoperatif dönemde ve hastanın öksürememesi ve istemli olarak derin nefes alamaması sebebiyle ameliyat sonrası dönemde, solunum sıkıntısı ortaya çıkabilir. Nöromuskuler omurga deformiteli çocukların sağlık durumlarında önemli derecede iyileşmeye olanak veren evde kullanılabilir akciğer destek cihazları geliştirilmiştir. Bununla birlikte cerrahiye hazırlanan hastalarda preoperatif kardiyak ve pulmoner değerlendirme, araştırmanın önemli bir kısmını oluşturur [57]. Kooperasyon kurulamayan hastalarda, akciğer fonksiyonlarını değerlendirme testleri doğru şekilde yapılamaz. Bu durumda tekrarlayan akciğer enfeksiyonları, astım, aspirasyon gibi akciğer fonksiyonlarında bozulma göstergesi olan durumlar araştırılmalıdır. Preoperatif arteryel veya kapiller kan gazı ölçümleri istirahat durumunda CO_2 retansiyonu hakkında bazı bilgiler verir. Kooperasyon kurulabilen hastalar pulmoner fonksiyon çalışmaları ile değerlendirilebilir. FVC % 30'un altında olan olgular ameliyat sonrası ventilatör desteği ve trakeostomi ihtiyacı gösterebilirler. Duchenne muskuler distrofi gibi bazı hastalıklar, miyokard tutulumu ve fonksiyon bozukluğu ile karakterizedir [26]. Akciğerlerdeki fonksiyon bozukluğu genellikle kardiyak tutulumdan daha fazladır ve Duchenne muskuler distrofi'de rekonstrüktif spinal cerrahiye karar vermede pulmoner hastalıklar kısıtlayıcıı faktör olarak ön plana çıkar. Morris ve arkadaşları zorlu vital kapasitenin % 25'in altında ve sol ventrikül ejeksiyon fraksiyonunun % 50'nin altında olduğu olgularda elektif cerrahinin konturendike olduğunu rapor etmişlerdir [45]. Marsh ve ark ameliyat öncesi zorlu vital kapasiteden bağımsız olarak Duchenne muskuler distrofili olgularda % 30 oranında komplikasyon yayınlamışlardır [36]. Almenrader ve arkadaşları Duchenne muskuler distrofili hastaların % 40'ında ventilatör ihtiyacının olduğunu rapor etmişlerdir2. Friedreich's ataksisi ve myotonik distrofi hastaları da kardiyak tutulum açısından değerlendirilmelidir.

Nöromuskuler skolyozda, adolesan idiopatik skolyoza göre ameliyat sırasında daha fazla kanama görülür. Kanama miktarı ameliyat seviyeleri ve pelvik oblisitenin derecesi ile ilişkilidir. Kötü beslenme durumu, venöz göllenme, konnektif doku fonksiyon bozukluğu, valproik asit gibi antiepileptik ilaçların kullanılması da kanamayı arttırır. Valproik asitin trombosit sayısı ve faktör VIII'i azalttığı bilinmektedir[16]. Cell-saver kullanılması kan replasmanını azaltır. Taze donmuş plazma, trombosit ve pıhtılaşma faktörlerini içeren kan ürünleri dikkatli verilmelidir. Hemodilüsyon ve kontrollü hipotansiyon, kan kaybını azaltır. Dikkatli ve nazik cerrahi teknik oldukça önemlidir.

Alt ekstremite ile mesane ve barsak fonksiyonları korunmuş nöromuskuler skolyozlu hastalarda wake-up testi ve spinal kordun elektrofizyolojik moniterizasyonu yapılmalıdır. Ancak hastanın koordinasyonu, öğrenme düzeyi ve altta yatan kas patolojisi bu tekniklerin kullanımını kısıtlar [19]. Yakın zamanda DiCindo ve arkadaşları, transkranial motor uyarılma potansiyellerini kullanarak ayakta durabilen ya da kullanılabilir motor fonksiyonları olan hafif-orta dereceli CP hastalarında güvenilir kayıtlar yapılabileceği gösteren bir pilot çalışma yapmışlardır [18].

Nöromuskuler skolyozda uygulanan cerrahi teknikler, adolesan idiyopatik skolyozdan farklılık gösterir. Nöromuskuler skolyozda, spinal deformite pelvise kadar uzanır ve fiske pelvik oblisite eğriliğe eşlik eder. Bu nedenle füzyon, pelvise kadar uzanmalıdır. Ancak bu

durum infeksiyon, psödoartroz ve cerrahi sonrası hareketlerde azalma gibi bazı komplikasyonlara neden olur. Broom ve arkadaşları, gövde dekompanse ise (şakül hattı, sakroiliak eklemin lateraline düşüyorsa), fikse pelvik oblisite 15˚'den fazlaysa ve sakrum, eğriliğin bir parçasıysa füzyon seviyesini pelvise uzatmayı önermişlerdir [10].

Kombine anterior ve posterior cerrahi, adolesan ve yetişkinlerde deformiteyi daha fazla düzeltir ve artrodez oranlarını arttırır23. Bununla birlikte sınırlı büyüme potansiyeli olan genç adolesan hastalarda sadece posterior cerrahi uygulaması, düzeltme ve artrodez için yeterli olabilir [66]. Kombine girişimlerin tek ya da iki aşamalı yapılmasına dair farklı görüşler vardır. Mc Donnell ve ark nöromuskuler skolyozlu hastalarda tek aşamalı kombine cerrahi ile daha yüksek oranda komplikasyon rapor etmişlerdir [42]. Shufflebarger ve ark ile Powell ve ark tek aşamalı kombine cerrahi ile daha az morbidite, daha iyi düzelme ve maliyette azalma rapor ettiler [52,56]. O'Brein ve ark tek ve iki aşamalı cerrahi uygulanan gruplar arasında sonuçlar ve komplikasyonlar açısından benzer sonuçlar vermişlerdir [48]. Tsirikos ve ark tek ve iki aşamalı cerrahi sonuçlarını karşılaştırmışlar ve CP'li hastalarda iki aşamalı cerrahinin daha emniyetli ve sonuçlarının daha iyi olduğu sonucuna varmışlardır [62].

Aşamalı cerrahi sırasında uygulanacak halo traksiyon hastalar tarafından kötü tolare edilir ve uzun süre hastaneden kalmayı gerektirir. Alternatif bir yöntem, bekleme döneminde internal distraksiyon uygulama olabilir.

Nöromuskuler cerrahisi için çok sayıda tespit yöntemleri geliştirildi. En başarılıları, segmental fiksasyon prensiplerine dayanır [1,17,34]. Moe, sagittal eğriliklerin korunmasının önemine değinmiş ancak Luque tarafından geliştirilen segmental spinal enstrümantasyon sistemine kadar bu başarılamamıştır [34]. Luque tekniği, tel ve hook kullanarak posteriordan omurganın her seviyesinin tespitine olanak verir. Allen ve Ferguson, Luque rod tekniğini, anteriordan enstrümantasyonun füzyon ile birleştirilerek, psödoartroz oranını azaltmışlardır. Galveston fiksasyonunun kullanılması ile rijit pelvik oblisitelerin düzeltilmesi mümkün olabilmiştir [1].

Segmental hook-rod sistemleri de nöromuskuler skolyozda kullanılmaya başlanmıştır [17,41]. Hook-rod yapılara ilave kablo, tel veya her ikisinin eklenmesi ilave fiksasyon noktaları oluşturarak güçlenir ilave noktalara dağılmasına olanak verilerek translasyonel kuvvetler uygulayarak skolyozda düzelmeye olanak verir.

Pedikül vidalarının osteoporotik omurgada sınırlı kavrama gücüne sahip olduğu bilinmektedir. Nöromuskuler skolyozda daha büyük vidalar kullanılmalı ve tercihen tüm seviyeler enstrümante edilmelidir. Böylece daha fazla tespit noktası ve daha büyük düzeltme kuvvetlerinin uygulanmasına olanak verir. Wimmer ve ark, Luque-Galveston ve Isola instrümantasyonları ile deneyimlerini gözden geçirmişler ve benzer düzelme oranları bulmuşlardır. Luque grubunda skolyozda düzelme % 54 ve pelvik tiltte düzelme % 64, Isola grubunda ise skolyozda % 57 ve pelvik tiltte % 63 düzelme sağlamışlardır. 60º altındaki eğrilerde, 100º üzerindeki eğrilere göre her iki grupta da daha fazla düzelme elde edilmiştir68. Teli ve arkadaşları, hibrit pedikül vidası ve hook sistemleri kullandıkları hastalarında psödoartroz oranlarını % 1.8 olarak verdiler. Unit rod ve Luque-Galveston sistemleri için bu

oranlar % 1.5-10 arasında değişir. Serilerinde skolyoz, kifoz ve lordozda takip dönemindeki düzelme kayıpları % 0-6 arasındaydı. Yazarlar hibrit sistemin, koronal ve sagittal deformite ve pelvik oblisitede tatminkâr düzelme sağladığı ve hastalarda yaşam kalitesinin arttığı sonucuna vardılar [59].

Pelvisi içermeyen ve 15º altında lumbosakral eğriliklerde füzyonun lomber omurgada sonlandırılması, pelvise uzanan füzyonlarda karşılaşılan komplikasyonlardan kaçınmamıza ve lumbosakral ve sakropelvik eklemlerde fleksibilitenin devamına olanak verir67. Geriye kalan bu hareketlilik özellikle kalça eklemi çıkık ya da yarı çıkık ise hastanın daha kolay oturmasına ve dengesini sağlamasına olanak verir. Ayrıca pelvik fiksasyonun gevşeme sorunlarından kaçınmak mümkün olabilir. Stabil lumbosakral eklem varlığında L5 vertebranın fiksasyonu, sakroiliak ekleme dokunmaksızın deformitenin düzeltilmesine olanak verecektir. McCall ve arkadaşları, L5 pedikül fiksasyonu ve U-rod tespiti ile, unıt rod tespitine eşit stabilite elde edildiğini gösterdiler. Sadece L5 tespit edildiğinde, hareketli kalacak lumbosakral eklem aracılığıyla oturma ve transfer aktivitelerinin daha kolay olacağı sonucuna vardılar [38]. Anteriordan yapılacak gevşetme eğride daha fazla düzelme elde edilmesine olanak verirken füzyon için daha geniş bir yüzey alanı da sağlar. Bu özellikle ciddi osteopenili ve meningomyeloselli hastalarda önemlidir. Anterior girişimlerle, iskelet olarak immatür olgularda crankshaft fenomeni önler. Tokala ve arkadaşları, ambulatuvar ve pelvik tilti 15º nin altında olan kısa fleksibil eğriliği olan hastalar için anterior instrümantasyon uygulamasının tatminkar düzeyde klinik ve radyolojik sonuç elde ettiklerini rapor ettiler [61].

Sakropelvik tespit yöntemleri olarak, çok sayıda yöntem tanımlanmıştır: Galveston (L-rod) tekniği, Dunn-McCarthy (S-rod) tekniği, transiliak vidalar, intrasakral rodlar, iliosakral fiksasyon, iliak vidalar, L5-S1 pedikül instrümantasyon [13,40,43,50,69]. Camp ve arkadaşları biomekanik ve klinik bir çalışmada Galvesto tekniğinin CD sakral fiksasyona göre daha iyi olduğunu rapor ettiler. Sakral vidalarda klinik yetmezlik oranı % 44, iliosakral vidalarda % 28 ve Galveston tekniğinde bu oran % 0 idi [14]. Yazıcı ve arkadaşları, Isola-Galveston instrumanlarını kullanarak ortalama % 81 pelvik düzelme elde ederken Miladi ve ark CD instrümantasyonu ve iliosakral vidaları kullanarak yaklaşık % 71 düzelme elde etmişlerdir [43,69]. Peelle ve arkadaşları, iliak vidalar ile Galveston tekniğine göre pelvik oblisitenin daha iyi düzeldiğini rapor ettiler [50].

Halo-gravity traksiyon, özellikle kor pulmonale veya kooperasyon kurulamayan mental retarde hastalarda anterior&posterior girişim yapılacaksa sınırlı kullanım alanına sahiptir. Vialle ve ark ve Huang ve Lenke pelvik oblisiteyi düzeltmek için intraoperatif olarak asimetrik halo-femoral traksiyon uygulama yöntemini tanımladılar. Bu teknik ile skolyoz ve pelvik oblisitede düzelme çok iyiydi [25,64]. Takeshita ve arkadaşları, intraoperatif halo-femoral traksiyon uygulamış 2 grup hastayı karşılaştırdılar. Halo-femoral traksiyon grubunda ortalama 87º'den 37º'ye ve kontrol grubunda 67º'den 35º'ye düzeldiğini buldular. Pelvik oblisitede ortalama düzelme halo-femoral traksiyon grupta % 78 ve kontrol grupta % 52 idi [58].

Uygulanan tedavilerin sonuçlarının, hastalar açısından değerlendirilmesine olanak veren ölçüm teknikleri gelişmeye devam etmektedir [65]. Nöromuskular skolyoz cerrahisi sonucu fonksiyon, ağrı, görünüş, hastanın sosyal rolü ve mental durumu, pulmoner fonksiyon, yaşam kalitesi ve tedaviden tatmin olma gibi paremetreleri değerlendirmek gerekir [9]. Omurga artrodezi emniyetli ve etkili bir yöntemdir ve yüksek oranda hasta ve bakıcısının tatminiyle karakterizedir [69]. Deformite düzeltmeyi takiben pulmoner fonksiyon testlerinde ciddi düzelmeler görülmüştür [5]. Oturma dengesi ve pulmoner fonksiyonlarda iyileşme olsa da spinal muskuler atrofi ve myelodisplazi olgularında omurganın uzun artrodezi, proksimal kas zayıflığını kompanse eden gövde hareketlerini engelleyerek fonksiyonel bağımsızlığı olumsuz yönde etkileyebilir [12]. Muskuler distrofi ve spinal muskuler atrofide spinal deformitenin düzeltilmesi yüksek oranda hasta ve bakıcı tatmini ile sonuçlanır. Daha ciddi spastik nöromuskuler hastalıklarda fonksiyonlardaki düzelmeyi göstermek daha zor görünmektedir [15]. Bununla birlikte görünüm ve bakıcıların görünüm ve konfor açısından değerlendirmelerinde, iyileşme rapor edilmiştir [4].

KOMPLİKASYONLAR:

Adolesan idiyopatik skolyoz ile karşılaştırıldığında cerrahideki farklılıklar, daha ileri ve sert eğrilikler, respiratuvar, nörolojik ve nutrisyonel sorunlar, cilt lezyonları veya bası yaraları, osteoporoz ve deformitenin pelvisi içerecek şekilde uzaması gibi faktörler nöromuskuler skolyoz cerrahisinde komplikasyon oranlarının artmasına neden olmaktadır [29]. Sık karşılaşılan komplikasyonlar yara yeri enfeksiyonu (% 6-15), fiksasyon yetmezliği (% 15), psödoartrozdur (% 7-28) [6]. Diğer rapor edilmiş komplikasyonlar ise pnömoni (% 3.5), solunum yetmezliği (% 24.1), üriner sistem enfeksiyonları (% 5.3), nörolojik yaralanmalar, pankreatit, superior mezenter arter sendromu, ileus, tromboembolik hastalıklar ve ölümdür. Aşamalı olarak yapılacak kombine anterior ve posterior cerrahinin solunumla ilgili komplikasyonların sıklığını azaltmadığı tespit edilmiştir. Ameliyat sonrası uzun süreli yoğun bakım gerektiren çocuklarda prognoz en kötüdür.

VAKA ÖRNEKLERİ

MENİNGOMYELOSEL:

Omurga deformiteleri oldukça kompleks olabilir. Deformitenin şekli ve görülme sıklığı etkilenen düzeye bağlıdır. Torakal lezyonlarda kifoz, ciddi bir problem olarak karşımıza çıkmaktadır. Cerrahi tedavisi teknik olarak zor ve ciddi sorunlar yaratmaktadır.

1 numaralı olgu oturma dengesini ileri derecede bozan torakolomber bölgede ciddi kifoz ve skolyozu olan 3 yaşında kız çocuğudur. Şekil-1.a-d, posterior kifektomi ve sakrumu içine alan enstümantasyondan sonra bu hastanın sagittal ve koronal plandaki düzelmeyi göstermektedir.

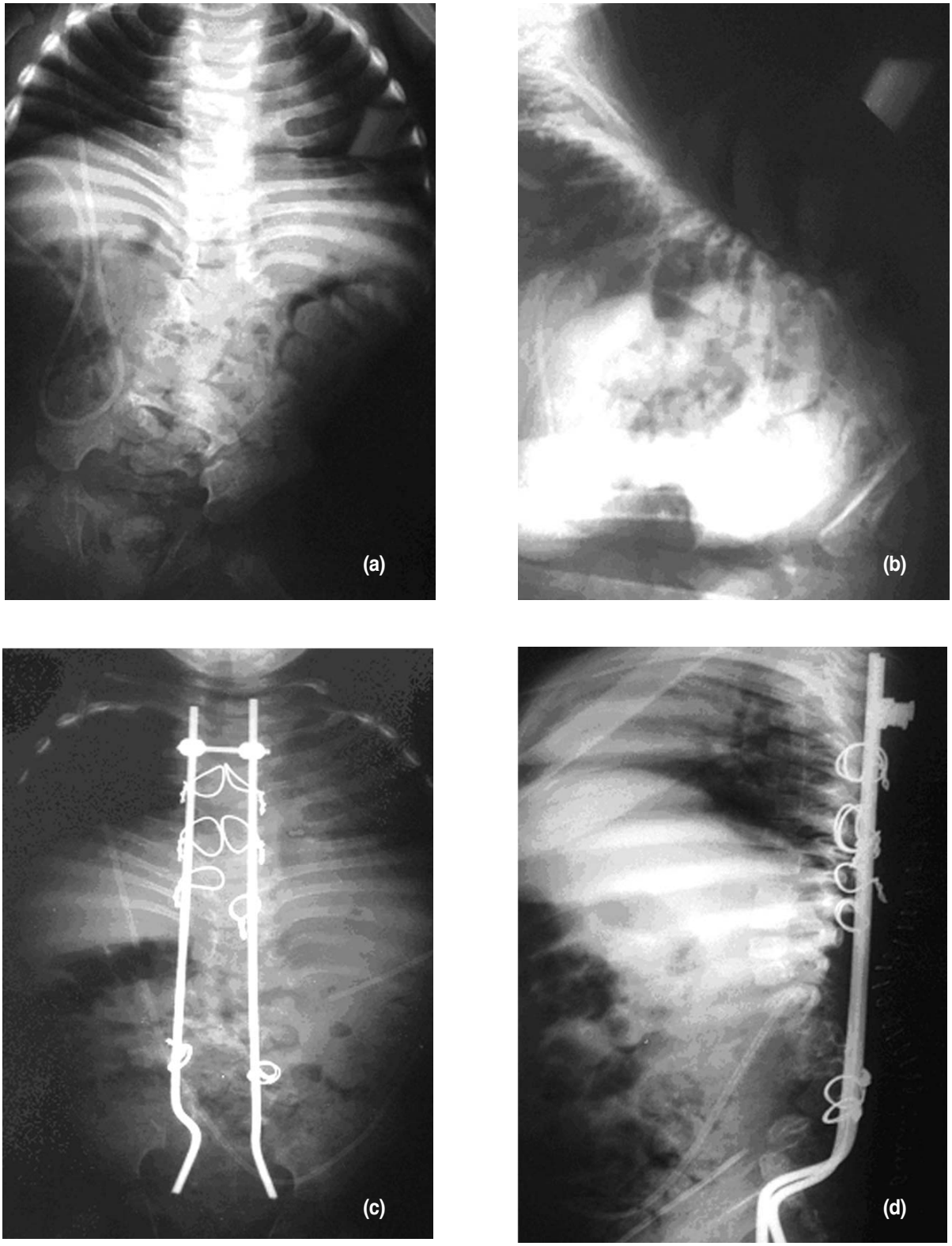

Şekil 1. 3 yaşında myelodisplazili kız çocuk hastanın (a-b) preopaeratif ön arka ile yan ve (c-d) kifoktemi ve posterior enstrümantasyon ile tedavi sonrası grafileri

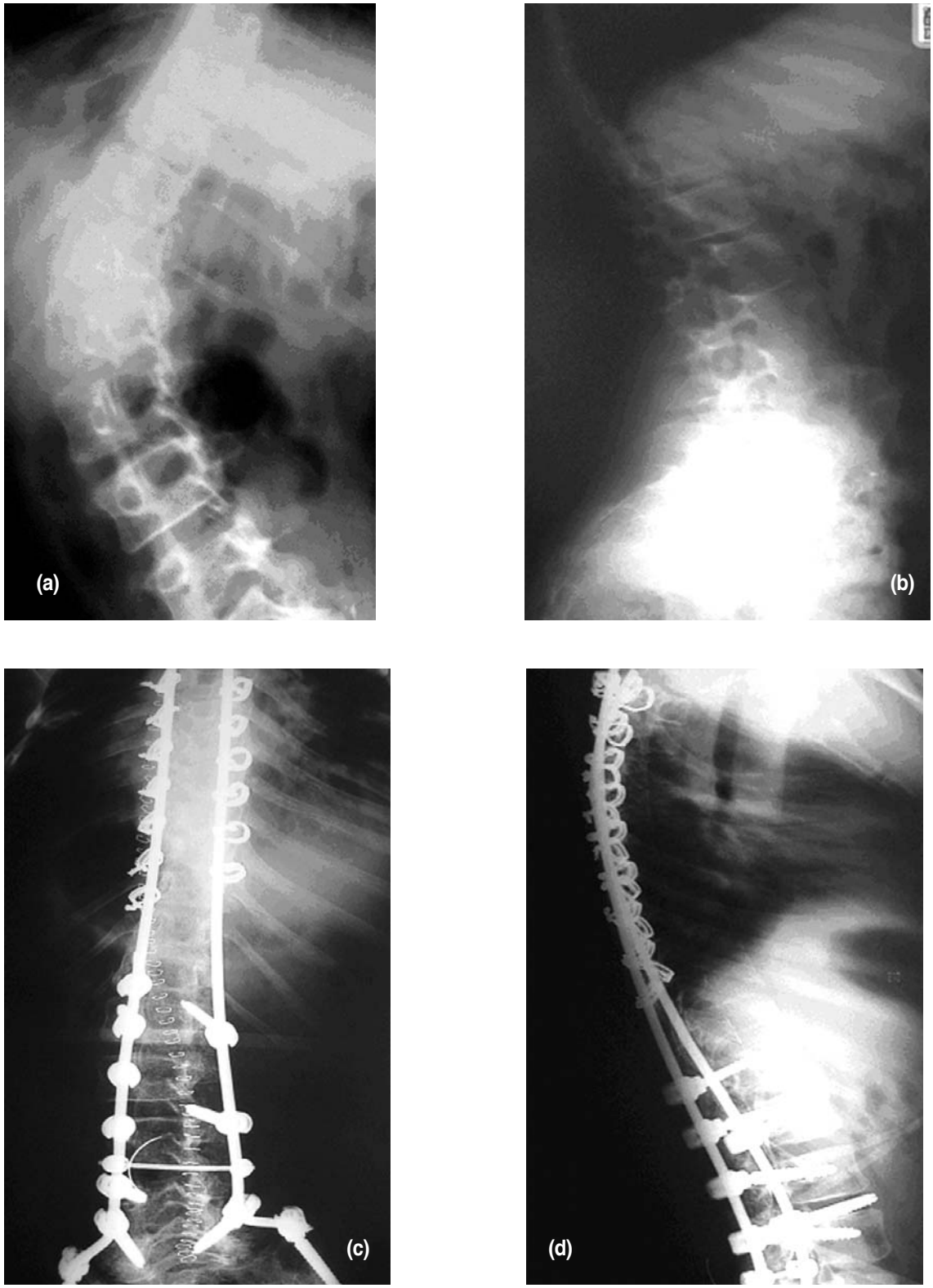

Şekil 2. 14 yaşında serebral palsi olgusunun preoperatif (a) ön-arka, (b) yan ve postoperatif (c) ön-arka ve (d) yan grafileri. Transpediküler vida ve tel yardımıyla, sadece posterior girişim uygulanarak pelvik tiltte, omurgada sagittal ve koronal planda elde edilen tatminkâr bir düzelme elde edilmiştir.

SEREBRAL PALSİ:

Henüz matüritesini tamamlamamış beynin motor korteksinin statik lezyonu ile karakterize bir sendromdur. Hastalar anatomik ve fizyolojik olarak sınıflandırılabilir. Anatomik sınıflamada etkilenen ekstremite sayısı önemlidir. Fizyolojik sınıflama, beyindeki lezyonun lokalizasyonuna bağlıdır ve mevcut motor anormalliğin tipini tanımlar. CP ile birlikte skolyoz, kifoz ve hiperlordoz görülebilir. Skolyoz, en sık görülen deformitedir (% 65). Breysin tedavideki yeri sınırlıdır. Pelvik oblisite sıklıkla skolyoza eşlik eder. Deformitenin ciddiyeti nörolojik tutulumun ciddiyeti, hastanın yaşı ve deformitenin başlangıç yaşına göre değişir. Lumbosakral bölgenin etkilendiği olgularda artrodezin pelvise uzatılması iyi olur. 2 numaralı olgu 14 yaşında C şeklinde pelvise uzanan eğriliği olan bir erkek hastadır. Bu hastaya, 2 taraflı iliak vida ile spinopelvik tespit uygulanırken posteriordan pedikül vidaları ve teller kullanılarak düzeltme yapıldı. Ameliyat sonrası oturma dengesi ve ağrısında önemli düzelme oldu. Yürüme paterninde değişiklik gözlenmedi.

SONUÇ:

Spinal deformite, nöromuskuler hastalıkların sık görülen komplikasyonlarından birisidir. Ciddi ve ilerleyici deformite ile karakterizedir ve konservatif tedaviye iyi yanıt vermez. Fonksiyonel bağımsızlık, ağrı, pulmoner fonksiyonlar, görünüm, sosyal rol ve yaşam kalitesi üzerinde önemli etkileri vardır. Segmental enstrümantasyon sistemlerindeki ilerlemeler, ameliyat öncesi hasta hazırlığının gelişmesi, beslenme ve solunum desteği ve cerrahi sonrası yoğun bakım şartlarının iyileşmesi nedeniyle son yıllarda nöromuskuler skolyoz cerrahisinde önemli ilerlemeler olmuştur. Cerrahi sonrası gövde dengesi, pulmoner fonksiyon ve yürümede yeterli düzelmeler elde edilir. Deformite cerrahisi sonrası hasta ve bakıcıların tatmin oranları yüksektir.

KAYNAKLAR:

1. Allen B, Ferguson R. L-rod instrumentation for scoliosis in cerebral palsy. *J Pediatr Orthop* 1982; 2 (1): 87-96.
2. Almenrader N, Patel D. Spinal fusion surgery in children with non-idiopathic scoliosis: Is there a need for routine posoperative ventilation? *Br J Anaest* 2006; 97 (6): 851-857.
3. Ansved T. Muscle training in muscular dystrophies. *Acta Physiol Scan* 2001; 171 (3): 359-366.
4. Aşkın GN, Hallett R, Hare N, Webb JK. The outcome of scoliosis surgery in the severely physically handicapped child: an objective and subjective assessment. *Spine* 1997; 22 (1): 44-50.
5. Banta JV, Park SM. Improvement in pulmonary function in patients having combined anterior and posterior spine fusion for myelomeningocele scoliosis. *Spine* 1983; 8 (7): 765-770.
6. Banta JV, Drummond DS, Ferguson RL. The treatment of neuromuscular scoliosis. *AAOS Inst Course Lect* 1999; 48: 551-562.
7. Berven S, Bradford DS. Neuromuscular Scoliosis: causes of deformity and principles for evaluation and management. *Semin Neurol* 2002; 22 (2): 167-178.
8. Bradford DS. Neuromuscular spinal deformity. In: Bradford DS (Ed.), *Moe's Texbook of Scoliosis and Other Spinal Deformities.* WB Saunders, Philadelphia, 1987; pp: 271-305.
9. Bridwell KH, Baldus C, Iffrig TM, Lenke LG, Blanke K. Process measures and patient/parent evaluation of surgical menagement of spinal deformities with progressive flaccid neuromuscular scoliosis (Duchenne's muscular dystrophy and spinal muscular atrophy). *Spine* 1999; 24 (13): 1300-1309.
10. Broom MJ, Banta JV, Renshaw TS. Spinal fusion augmented by Luque- rod segmental instrumentation for neuromuscular scoliosis. *J Bone Joint Surg* 1989; 71-A (1): 32-44.
11. Brown J, Swank S, Matta J, BArras DM. Late spinal deformity in quadriplegic children and adolescents. *J Pediatr Orthop* 1984; 4 (4): 456-461.
12. Brown JC, Zeller JL, Swank SM, Furumasu J,Warath SL. Surgical and functional results of spine fusion in spinal muscular atrophy. *Spine* 1989; 14 (7): 763-770.
13. Bullmann WA, Dormans JP, Ecker ML, Drummond DS. Posterior spinal fusion for scoliosis in patients with cerebral palsy: a comparison of luque rod and unit rod corretion. *J Pediatr Orthop* 1996; 16 (3): 314-323.
14. Camp JF, Caudle R, Ashman RdD, Roach J. Immidiate complications of Cortel-Dubousset instrumentation to the sacro-pelvis: a clinical and biomechanical study. *Spine* 1990;15 (9): 932-941.
15. Cassidy C, Craig C, Perry A,Karlin LI, Goldberg MJ. A reassessment of spinal stabilization in severe cerebral palsy. *J Pediatr Orthop* 1994; 14 (6): 731-739.
16. Chambers HG, Weinstein CH, Mubarek SJ, Wenger DR, Silva PD. The effect of valproik acid on blood loss in patients with cerebral palsy. *J Pediatr Orthop* 1999; 19 (6): 792-795.
17. Cotrel Y, Dubousset J, Guillaumat M. New universal instrumentation in spinal surgery. *Clin Orthop Relat Res* 1988; 227: 10-23.
18. DiCindio S, Theroux M, Shah S, Miller F, Dabney K,Brilin RP, Schwartz D Multimodality monitoring of transcranial electric motor and somatosensory-evoked potantials during surgical correction of spinal deformity in patients with cerebral palsy and other neuromuscular disorders. *Spine* 2003; 28 (16):1851-1856.
19. Ecker M, Dormans J, Schwartz D, Drummond DS, Bulman WA. Efficacy of spinal cord monitoring in scoliosis surgery in patients with cerebral palsy. *J Spinal Disord* 1996; 9 (2): 159-164.
20. Evans PM, Evans SJ, Alberman E. Cerebral palsy: why we must plan for survival. *Arch Dis Child* 1990; 65 (12): 1329-1333.
21. Galasko CS, Delaney C, Morris P. Spinal stabilization in Duchenne muscular dystrophy. *J Bone Joint Surg* 1992; 74-B (2): 210-214.
22. Hensinger RN, MacEwen GD. Spinal deformity associated with heritable neurological conditions: spinal muscular atrophy, Friedreich's ataxia, familial dysautonomia, and Charcot-Marie- Tooth disease. *J Bone Joint Surg* 1976; 58 (1): 13-24.

23. Hopf CG, Eysel P. One-stage versus two-stage spinal fusion in neuromuscular scoliosis. *J Pediatr Orthop* 2000; 9 (4): 234-243.
24. Hsu JD. The natural history of spine curvature progression in the nonambulatory Duchenne muscular dystrophy patient. *Spine* 1983; 8 (7): 771-775.
25. Huang MJ, Lenke LG. Scoliosis and severe pelvic obliquity in a patient with cerebral palsy. Surgical treatment utilizing halo-femoral traction. *Spine* 2001; 26 (19): 2168-2170.
26. Hunsacker R, Fulkerson P, Barry F, Lewis RP, Leier CV, Unverferth DV. Cardiac function in Duchenne's muscular dystrophy: Results of a 10-year follow-up study and noninvasive tests. *Am J Med* 1982; 73(2): 235-238
27. Jevsevar D, Karlin L: The relationship between preoperative nutritional status and complications after an operation for scoliosis in patients who have cerebral palsy. *J Bone Joint Surg* 1993; 75 (6): 880-884.
28. Kimler DD. The role of exercise in neuromuscular disease. *Phys Med Rehabil Clin North Am* 1998; 9 (1): 115-125.
29. Lipton GE, Miller F, Dabney KW, Altiok H, Bachrach SJ. Factors predicting postoperative complications following spinal fusions in children with cerebral palsy. *J Spinal Disord* 1999;12 (3): 197-205.
30. Lonstein JE, Beck K. Hip dislocation and subluxation in cerebral palsy. *J Pediart Orthop* 1986; 6 (5): 521-526.
31. Lonstein J, Renshaw T. Neuromuscular spine deformity. *AAOS Inst Course Lect* 1987; 36: 285-304.
32. Lonstein J. Cerebral palsy. In: Weinstein S (Ed.), *The Pediatric Spine.* Raven Pres., New York, 1994; pp: 977.
33. Lostein JE. Neuromuscular spinal deformities. In Weinstein S (Ed.), *The Pediatric Spine.* Lippincott, Williams & Wilkins, Philadelphia, 2001; pp: 789-796.
34. Luque E: Segmental spinal instrumentation for correction of scoliosis. *Clin Orthop Relat Res* 1982; 163: 192-198.
35. Majid ME, Muldowny DS, Holt RT. Natural history of scoliosis in the instituonalized adult cerebral palsy population. *Spine* 1997; 22 (13): 1461-1466.
36. Marsh A, Edge G, Lehovsky J. Spinal fusion in patients with Duchenne's muscular dystrophy and low forced vital capacity. *Eur Spine J* 2003; 12 (5): 507-512.
37. Mayfield JK, Erkkila JC, Winter RB: Spine deformty subsequent to acquired childhood spinal cord injury. *J Bone Joint Surg* 1981; 63-A (9): 1401-1411.
38. McCall RE, Hayes B. Long-term Outcome in Neuromuscular Scoliosis Fused Only to Lumbar 5. *Spine* 2005; 30 (18): 2056-2060.
39. McCartney N, Moroz D, Garner SH,McComas AJ.The effects of strenght training in patients with selected neuromuscular disorders. *Med Sci Sports Exerc* 1988; 20 (4): 362-368.
40. McCarthy RE. Management of neuromuscular scoliosis. *Orthop Clin North Am* 1999; 30 (3): 435-449.
41. McCarthy R, Bruffett W, McCullough F. S-rod fixation to the sacrum in neuromuscular spinal deformities. *Clin Orthop Relat Res* 1999; 364: 26-31.
42. McDonnell MF, Glassmann SD, Dimar JR, Puno RM, Johnson JR. Perioperative complications of anterior procedures on the spine. *J Bone Joint Surg* 1996; 78-A (6): 839-847
43. Miladi LT, Ghanem IB, Draoui MM, Zeller RD, Dubousset JF. Iliosacral screw fixation for pelvic obliquity in neuromuscular scoliosis: along-term follow-up study. *Spine* 1997; 22 (15): 1722-1729.
44. Miller A, Temple T, Miller F. Impact of orthoses on the rate of scoliosis progression in children with cerebral palsy. *J Pediatr Orthop* 1996; 16 (3): 332-335.

45. Morris P. Duchenne muscular dystrophy: a challange for the anaesthetist. *Pediatr Anaesth* 1997; 7 (1): 1-4.
46. Mullen JL, Gertner MH, Buzby GP, Goodhart GL,Rosato EF. Implications of malnutrition in the surgical patient. *Arch Surg* 1979; 114 (2): 121-125.
47. O'Brien J, Bwyer A, Hodgson A: Paralytic pelvic obliquity: Its prognosis and management and the development of a technique for full correction of the deformty. *J Bone Joint Surg* 1975; 57-A (5): 626-631.
48. O'Brien T, Akmakjian J, Ogin G, Eilert R. Comparison of one-stage versus two-stage anterior / posterior spinal fusion for neuromuscular scoliosis. *J Pediatr Orthop* 1992;12 (5): 610-615.
49. Olafsson Y, Saraste H, Al-Dabbagh Z. Brace traeatment in neuromuscular spine deformity. *J Pediatr Orthop* 1999; 19 (3): 376-379.
50. Peelle MW, Lenke LG, Bridwell KH, Sides B. Comparison of pelvic fixation techniques in neuromuscular spinal deformity correction: Galveston rod versus iliac and lumbosacral screws. *Spine* 2006; 31 (20): 2392-2398.
51. Piggott H. The natural history of scoliosis in myelodysplasia. *J Bone Joint Surg* 1980; 62-B (1): 54-58.
52. Powell ET 4th, Krengel WF 3rd, King HA, Lagrone MO. Comparison of same-day sequential anterior and posterior spinal fusion with delayed two-stage anterior and posterior spinal fusion. *Spine* 1994; 19 (11): 1256-1259.
53. Saito N, Ebara S, Ohotsuka K, Kumeta H, Takaoka K. Natural history of scoliosis in spastic cerebral palsy. *Lancet* 1998; 351 (6): 1687-1692
54. Seneran H, Shah SA, Glutting JJ, Dabney KW, Miller F. The associaated effects of untreated unilateral hip dislocation in cerebral palsy scoliosis. *J Pediatr Orthop* 2006; 26 (6): 769-772.
55. Shook J, Lubicky J. Paralytic scoliosis. In: Bridwell K, DeWald R (eds), *The Textbook of Spinal Surgery.* Lippincott-Raven, Philadelphia, 1997; pp: 839.
56. Shufflebarger HL, Grimm JO, Bui V, Thomson JD. Anterior and posterior spinal fusion: staged versus same day. *Spine* 1991;16 (8): 930-933.
57. Soudon P, Hody JL, Bellen P. Preoperative cardiopulmonary assessment in the child with neuromuscular scoliosis. *J Pediatr Orthop* 2000; 9 (4): 2229-2233.
58. Takeshita K, Lenke LG, Bridwell KH, Kim YJ, Sides B, Hensley M.Analysis of patients with nonambulatory neuromuscular scoliosis surgically treated to the pelvis with intraoperative halo-femoral traction. *Spine* 2006; 31 (20): 2381-2385.
59. Teli M, Elsebaie H, Biant L, Noordeen H. Neuromuscular scoliosis treated by segmental third-generation instrumented spinal fusion. *J Spinal Disord Tech* 2005; 18 (5) :430-438.
60. Thometz JG, Simon SR. Progression of scoliosis after skeletal maturity in instituionalized adults who have cerebral palsy. *J Bone Joint Surg* 1988; 70-A (9): 1290-1296.
61. Tokala D, Lam KS, Freeman B, Webb JK. Is there a role for selective anterior instrumentation in neuromuscular scoliosis ? *Eur Spine J* 2007; 16 (1): 91-96.
62. Tsirikos AI, Chang W, Dabney KW, Miller F. Comparison of one-stage versus two stage anteroposterior spinal fusion in pediatric patients with cerebral palsy and neuromucular scoliosis. *Spine* 2003; 28 (12): 1300-1305.
63. Veldhuizen AG, Wever DJ, Webb PJ. The aetiology of idiopathic scoliosis: bimechanical and neuromuscular factors. *Eur Spine J* 2000; 9 (3): 178-184.
64. Vialle R, Delecourt C, Morin C. Surgical treatment of scoliosis with pelvic obliquity in cerebral palsy: the influence of intraoperative traction. *Spine* 2006; 31 (13): 1461-1466.

65. Vitale MG, Levy DE, Moskowitz AJ, Gelijns AC, Spellmann M, Verdisco L, Roye DP. Capturing quality of life in pediatric orthopaedics: two recent measures compared. *J Pediatr Orthop* 2001; 21 (5): 629-635.
66. Westerlund LE, Gill SS, Jarosz TS, Abel MF, Blanco JS. Posterior only unit rod instrumentation and fusion for neuromuscular scoliosis. *Spine* 2001; 26 (18): 1984-1989.
67. Whitaker C, Burton DC, Asher M. Treatment of selected neuromuscular patients with posterior instrumentation and arthrodesis ending in with lumbar pedicle screw anchorage. *Spine* 2000; 25 (18): 2312-2318.
68. Wimmer C, Wallnöfer P, Walochnick N, Krismer M, Saraph V. Comperative evaluation of Luque and Isola instrumentation for treatment of neuromuscular scoliosis. *Clin Orthop Relat Res* 2005; 439: 181-192
69. Yazıcı M, Asher MA, Hardacker JW. The safety and efficacy of Isola-Galveston instrumentation and arthrodesis in the treatment of neuromuscular spinal deformity. *J Bone Joint Surg* 2000; 82-A (4): 524-543.

The Journal of Turkish Spinal Surgery 2008; 19 (3): 333-340

JOHN HOWARD MOE VE ROBERT WINTER

İ. Teoman BENLİ*

ÖZET:

John Howard Moe, 1905-1988 yılları arasında yaşamış ve omurga cerrahisine çok sayıda katkısı olmuş bir cerrahtır. Özellikle skolyozun modern tedavisine getirdiği yenilikler, eğitici ve açık görüşlü kişiliği onu omurga cerrahisinin öncüleri arasındaki hak ettiği yere getirmiştir. Onun en meşhur asistanı ise Robert Winter'dır.

Anahtar Kelimeler: *John Howard Moe, idiopatik skolyoz, konjenital skolyoz, King-Moe sınıflaması, Robert Winter*

Kanıt Düzeyi: *Düzey V*

ABSTRACT:

One of the surgeons who had many contribitions for spinal surgery, John Howard Moe, lived between 1905 and 1988. He is called as a frontier of spinal surgery because of his contribitions for development of modern scoliosis treatment, teachness and open-minded personality. His famous resident was Robert Winter.

Key words: *John Howard Moe, idiopathic scoliosis, congenital scoliosis, King-Moe classification, Robert Winter*

Level of evidence: *Level V*

(*) Prof. Dr., Ortopedi ve Travmatoloji Uzmanı, Ufuk Üniversitesi Tıp Fakültesi, Ortopedi ve Travmatoloji Anabilim Dalı, Ankara.

GİRİŞ:

David Corrin isimli bir hastası, Moe hakkında; "Henüz ben, 10-11 yaşında iken, o bir seksen boyunda, dev gibi bir adamdı. İlk karşılaşmamızda önümde durduğunda bu dev adama doğru bakıp hemen gözlerimi kaçırdım. Çünkü korkmuştum. Ancak, benimle konuşmaya başladıktan sonra, çocuklarla iletişim kurmakta ne denli başarılı olduğunu ve gerçekten çocukları çok sevdiğini hemen anladım. O gerçekten büyük bir doktordu" demiştir. Gillette Çocuk Hastanesinin tarihçesini anlatan kitapta bunlar yazılmaktadır (Şekil-1) [5]. John Howard Moe, gerçekten büyük bir doktordu (Şekil-2). Omurga cerrahisinde çok büyük gelişmeler sağlamış, Bradford ile birlikte yayımladığı "Skolyoz" kitabı dışında yüzlerce yayına imza atmıştır [1].

Şekil-1. Gilette Çocuk Hastanesinin öyküsünü anlatan Koop'un kitabının kapağı.

Şekil-2. John Howard Moe (1905-1988), omurga cerrahisinin en önemli öncülerindendir.

HAYAT HİKAYESİ:

John Howard Moe, 14 Ağustos 1905'te Norveçli bir göçmen ailenin en küçük 6. çocuğu olarak, Kuzey Dakota'daki Grafton şehri yakınlarında bir çiftlikte dünyaya gelmiştir (Şekil-3). Liseden sonra Kuzey Dakato Üniversitesi'nde kolej eğitimini tamamlamıştır. 1929 yılında, Northwestern Üniversitesi Tıp Fakültesinden mezun olduktan sonra, ortopedik cerrahi ile ilgilenmeye başlamıştır. Ortopedi eğitimini, Arkansas, Carolina, St. Paul ve Minesota'da almıştır [6]. Ancak, tüberküloz tedavisi gördüğünden eğitimini yarıda bırakmak zorunda kalmıştır. 1932 yılında, Gillette Çocuk Hastanesine asistan olarak eğitimine yeniden başlamıştır. 1934 yılında, hastanede uzman hekim olarak çalışmak üzere davet edilince, Twin şehrinde kalmaya karar vermiştir (Şekil-4) [5].

Şekil-3. Twin şehri, Minesota, henüz doğan büyük omurga cerrahını beklemekteydi (1905).

Şekil-4. Dr. Moe, Gilette Çocuk Hastanesinin önünde (1939).

Moe, Minnesota Üniversitesinde akademik kariyerini sürdürürken Dr. Walter Blount, Dr. John Cobb, Dr. George Hammond, Dr. George Garceau, Dr. Claude Lambert ve daha birçok omurga cerrahıyla birlikte çalışma fırsatını bulmuş ve özellikle skolyoza ilgisi artmıştır [6]. Sonraki 15 yıl boyunca çocukların tıbbi sorunlarıyla yakından ilgilenen Moe, 10 Temmuz 1935 yılında, ilk spinal füzyon ameliyatını gerçekleştirmiştir. Ancak, sonraki 10 yılda sadece 22 spinal füzyon uygulamıştır [1,5,12].

25 yılı aşkın süre içinde omurga kliniklerinin henüz şekillendiği 1947'de, Moe, omurganın ciddi deformitelerinin tedavisini tam anlamıyla değiştirmiştir. Başkalarını başarısız kılacak birçok faktör onun başarılı olmasını sağlamıştır [5].

1947 yılına dek, 13 boyunca tüm hekimlere liderlik yapmış, omurga hastalıklarının sebeplerinin bulunmasında ve anlaşılmasında büyük enerji sarfetmiştir. Bu yıllar ayrıca

kendisinin Gillette Hastanesinde tanınmasını sağlamıştır [5,12].

1950'lerde tipik bir skolyoz hastası, ameliyattan birkaç hafta önce hastaneye başvurur ve seri alçılamalar ile ameliyat öncesi eğrilik düzeltilebileceği en son noktaya kadar düzeltilirdi. Ameliyat, alçı üzerinde açılan geniş pencerelerden gerçekleştirilirdi. Bu, kemik greftinin deplase olmadan iyileşebilmesine olanak tanırdı. Ameliyat sonrası genç hastalar, bir yıla kadar alçıda tutulurdu. Ancak, çoğu zaman solid bir füzyon sağlanamaz ve tüm işlemler yenilenirdi. Dr. Robert Winter, bu deneyimi hem hasta, hem doktorlar hem de hemşireler için "Berbat bir şey" olarak tanımlamaktadır. Bu şartlarda ameliyatta steril koşullar sağlamak neredeyse imkansızdı. Alçı testeresi prizde hazır tutuluyor ve hastayla ilgili herhangi bir sıkıntıda alçısı hemen açılmaya çalışılıyordu (Şekil-5) [5].

Şekil-5. İdiopatik skolyozu olan bir çocuk hastaya alçı tedavisi uygularken (1947).

Bu şekilde çalışırken Gillette Hastanesinde 1947'de onun yönetiminde skolyoz servisi açılmıştır (Şekil-6) [6]. Omurga servisinin açılmasından sonra Dr. Moe, Gillette'de 857 füzyon ameliyatı yapmıştır. Çok yetenekli ve yaratıcı bir cerrahtır ve yeni fikirler gördüğünde değişmeye her zaman hazırdır. Tam füzyon oluşturmak için, 1950'lerin sonunda Teksas'tan Dr. Paul Harrington'un geliştirdiği metal rodların değerini hemen fark ederek, cerrahi tekniğine eklemiştir. Harrington rodları paslanmaz çelikten imal ediliyordu ve omurgaya metal kancalarla tutturularak omurga eğiminin şekli değiştiriliyordu. Bu hastanede Harrington rodları kullanılarak ilk füzyon ameliyatı, 1960'ta uygulanmıştır. Böylece, ameliyat öncesi düzeltici alçılara gerek kalmamıştır. Rodlar, aynı zamanda omurgaya yeterince stabilite vererek çocukların ameliyattan kısa bir süre sonra alçı içinde oturup kalkmalarına olanak tanımıştır [5]. Paul Harrington'un söylediği gibi; "John Moe skolyozun modern tedavisinin babasıdır" [6]. Moe aynı zamanda, Dr. Walter Blount ve Albert Schmidt'in skolyozun bazı tiplerinde ameliyatsız tedaviye olanak veren bir ortez geliştirilmesine yardım etmiştir [5].

Şekil-6. Gilette Çocuk Hastanesi (1960)

Faset füzyon tekniğini anlaması ve geliştirmesi, rijit internal tespitle artrodez yapması, Milwaukee ortezinin uygulanmasına

yaptığı katkılar, çift eğriliklerde selektif füzyon konsepti onun katkılarından sadece bazılarıdır [6].

1964'te Minnesota Üniversitesinde skolyozun araştırılması ve tedavisiyle ilgili ilk konferans John Moe tarafından düzenlendikten sonra Skolyoz Araştırma Topluluğu (SRS)'nun kurucu üyelerinden biri olmuş ve ilk başkanı seçilmiş ve 1966'da ilk kongrelerini yapmıştır [5-6].

SRS, ilk toplantısını 1966 yılında onun başkanlığında yapmış ve açılış konuşması olarak yaptığı skolyoz dersini ülkedeki ve Avrupa'daki bir çok ortopediste yeni ufuklar açmıştır [6].

Dr. Moe'nun çocuklardaki omurga deformiteleri ile ilgili çalışmaları, onun hatırı sayılır bir üne kavuşmasını sağlamıştır. 1958'de Minnesota Üniversitesi Tıp Fakültesi, Ortopedik Cerrahi Anabilim Dalı başkanı olmuştur [5]. 1900 yılında, Dr. Gillette'in başkanı olduğu Amerikan Ortopedi Birliği'nin 1971'deki başkanı seçilmiştir (Şekil-7) [5].

Şekil-7. Moe, 1900 yılında, Dr. Gillette'in başkanı olduğu Amerikan Ortopedi Birliği'nin 1971'deki başkanı seçilmiştir (1970).

1974'te John Moe omurga üst ihtisas programına Minnesota Üniversitesi'nde başlanmıştır. Bu merkez, Dr. Moe'nun önderliğinde omurga araştırma ve eğitim merkezi haline gelmiştir. Dünyanın birçok ülkesinden doktorlar, onunla birlikte çalışmak ve ondan bir şeyler öğrenmek için buraya gelmişlerdir. Dr. Moe'nun bu gayretleri, sayısız makale, kaynak kitap, araştırma projeleriyle tıp dünyasına katkıda bulunmuştur [6].

John Moe kariyeri boyunca bir çok ödül almış ve bir çok defa onurlandırılmıştır. Amerikan Ortopedi Birliği (AOS) üyeliği dışında, Kanada Ortopedi Birliği (Canadian Orthopedic Association) onursal üyesi, Klinik Ortopedi Derneği (Clinical Orthopedic Society), Dünya Ortapedi ve Travmatoloji Birliği (SICOT -La Société Internationale de Chirurgie Orthopédique et de Traumatologie), Amerikan Ortopedik Cerrahlar Akademisi (AAOS-American Academy of Orthopedic Surgeons) ve Amerikan Cerrahlar Koleji (American College of Surgeons) üyesi olmuştur [6].

1980'de emekli olduktan sonra, aşkı ve en büyük destekçisi olan eşi Mary Lou ile sakin bir hayat sürerken 2 Nisan 1988 yılında beyin tümörünün komplikasyonlarından hayatını kaybetmiştir. John Moe'nun bıraktığı miras; açık fikirlilik, ailesine bağlılık, ahlaklı bir çalışma hayatı, hiç bitmeyen bir merhamet duygusu ve belki de en önemlisi insanlara duyduğu sevgidir [6].

Moe'nun büyük eseri, "Skolyoz ve Diğer Omurga Deformiteleri" kitabıdır. Daha önceleri, "Skolyoz", "Omurga Hastalıkları" , "Omurga Bozuklukları" isimleriyle çıkan kitap, 1987 yılında "Moe'nun Skolyoz ve Diğer Omurga Deformiteleri Başvuru Kitabı" (Moe's Textbook of Scoliosis and Other Spinal Deformities) adıyla çıkmıştır (Şekil-8) [1].

Kitabın diğer editörleri, Bradford, Lonstein, Ogilvie ve Winter tarafından kitap, Moe'ya ithaf edilmiştir. Skolyozla ilgili büyük deneyimlerini ve o güne kadar yayınladığı yüzlerce çalışmayı içeren kitap, halen yeni baskıları yapılan skolyoz ve omurga deformiteleri konusunda yazılan en önemli eser olma özelliğini korumaktadır.

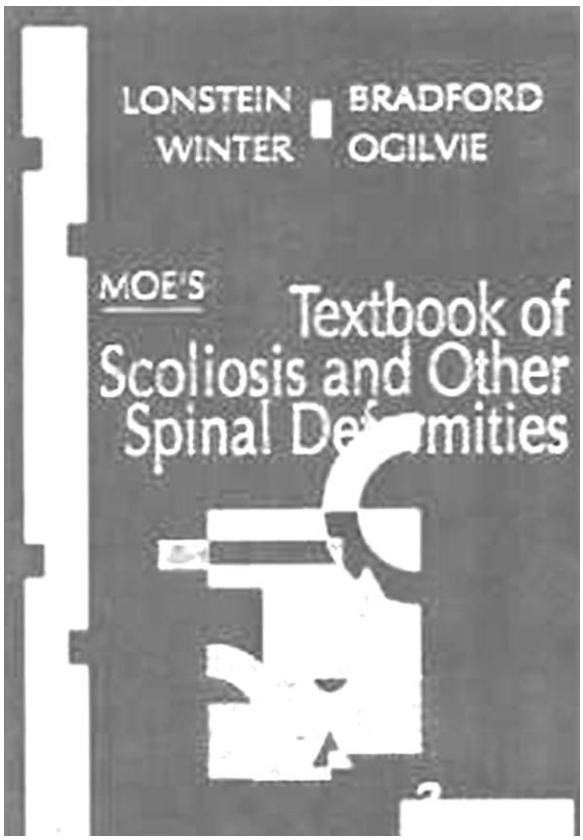

Şekil-8. Bradford ve arkadaşlarıyla birlikte yazdığı "Skolyoz ve Diğer Omurga Deformiteleri" kitabının kapağı

Moe, hem skolyoz'un tanısında önemli yöntemler tariflemiş, hem de hastalığın doğal seyriyle ilgili önemli bilgiler elde edilmesini sağlamıştır. Vertebral rotasyon ölçümünü tarifleyen de Moe'dur [2]. Nash ile birlikte yaptıkları bu klinik yöntem halen kullanılmaktadır (Şekil-9)

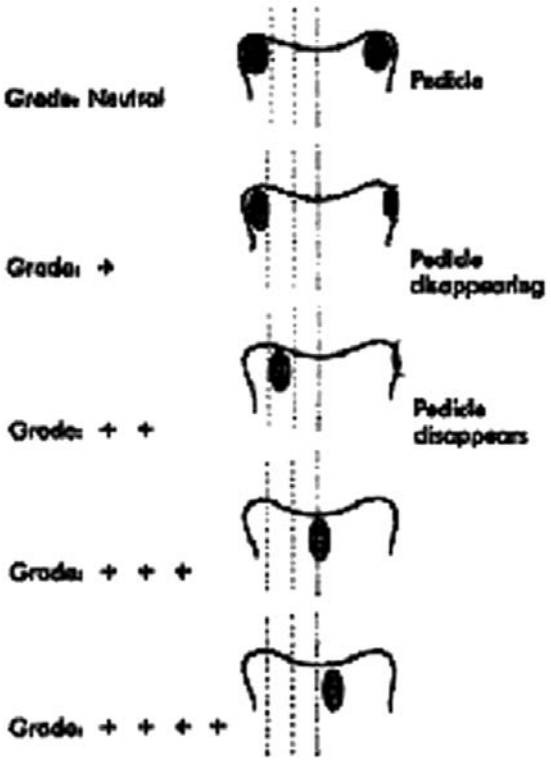

Şekil-9. İdiopatik skolyozda vertebral rotasyonun Nash – Moe yöntemi ile ölçümü

Moe'nun idiopatik skolyozun tedavisinde getirdiği en önemli kavramlardan biri füzyon sahasının seçimidir. Bu konuda, King ile birlikte yaptıkları çalışmalar, bir yöntemden daha çok bir sınıflama olarak algılanmış ve yaklaşık 30 yıl boyunca omurga cerrahlarının idiopatik skolyoz konusunda ortak bir dil kullanmaları sağlanmıştır [3-4].

Yardımsever yaklaşımı, açık görüşlü olması, yeniliklere açık olması, bildiklerini paylaşmayı sevmesi onun kişisel özelliklerindendi [6]. Dr. Moe, aynı zamanda iyi bir öğretmendi. Hastanedeki tüm çocukları görüp ameliyatlarını yaptığı ve asistanları eğittiği, Çarşamba günleri "Omurga Günü" olmuştur. Seminerler vermek yerine asistanları, "Sıcak Sandalye" diye adlandırdığı röntgen filmlerinin olduğu bir çerçeveyi gören bir sandalyeye oturtup, kendi aralarında yer değiştirerek eğitmeyi tercih ederdi (Şekil-10). Bu şekilde olguları inceleyerek önemli prensipleri

kazanmalarını sağlardı. Bu asistanlarından biri de, Robert Winter'dı (Şekil-11) [5].

Şekil-10. Moe'nun öğrencilerinin eğitimi için uyguladığı "Sıcak Sandalye" uygulaması, onun asistanı Dr. Winter tarafından da eğitim metodu olarak devam ettirilmiştir.

Şekil-11. Dr. Robert Winter, Dr. Moe'nun en önemli asistanı idi (1963).

Robert Winter, Iowa, Cedar Rapids'de doğmuş ve 1954'de Grinnel Koleji'nden mezun olmuştur. Washington Üniversitesine bağlı Shriners Hastanesinde staj yaparken, alçı ile tedavi edilen skolyozlu çocukları görmesi, pediatriyle ilgilenmemesine neden olmuştur. 1958'de Minneapolis General Hospital ortopedi servisinde çalışırken fikrini değiştirerek ortopedist olmaya karar vermiştir. Minnesota Üniversitesinde Dr. Moe' nun yanında asistan olarak göreve başladıktan bir süre sonra, Gillette Çocuk Hastanesi'ne geçen Winter, Dr. Moe'nun yoğun çalışma temposunu yakından izleme fırsatını bulmuştur. Winter, son 6 ayını New Orleans el cerrahisi merkezinde geçirerek 1963 yılında asistanlık eğitimini tamamlamıştır. St. Paul'de genel ortopedist olarak çalışmaya başladıktan kısa bir süre sonra, Dr. Moe kendisini omurga servisine katılmasını ve konjenital omurga deformiteleri olan çocuklarla ilgilenmesini istemiştir. Bu görev ve 1966'da Brezilya'ya Dr. Moe ile yaptığı yolculuk kariyerinin dönüm noktaları olmuştur [6,12].

Dr. Moe'nun ünü kendisinin dünya çapında bir çok hastaneye davet edilmesini sağlamıştır. 1966'da Brezilya Sao Paola'daki skolyoz merkezine üç aylığına Winter'la birlikte giden Dr. Moe, sadece üç hafta kalabilmiş ve yerine Winter'ı bırakmıştır. Winter, böylece kendini başka bir "sıcak sandalye"de bulmuştur [5].

1971'de Winter genel ortopedi pratiğini bırakarak, tüm zamanını emekli olduğu 1995'e kadar sadece omurga deformitelerine vermeye başlamıştır [5].

Winter, Moe'nun birçok özelliğine sahip olması dışında, çok çalışmanın hastalarında iyi sonuçlar elde etmesi için şart olduğunu bilen olağandışı, ödüllü bir cerrahtı. Bir eğitici olarak da özel yeteneklere sahipti. Kariyerinin erken dönemlerinde sonraki hastalara faydalı olabilmesi için bilgiyi toplama, inceleme, düzenleme ve ortaya çıkarmanın önemini göstermiştir. Bu, ona bugün hala kaynak olarak gösterilen birçok makaleye imza atmasını sağlamıştır. Minnesota Üniversitesinde profesör olduktan sonra, 1973'te SRS'nin başkanlığına seçilmiştir (Şekil-12) [5].

Şekil-12. Minnesota Üniversitesinde profesör olduktan sonra, 1973'te SRS'nin başkanlığına seçilmiştir (1977).

Winter'ın en önemli çalışmaları idiopatik skolyozun doğal seyri ve konjenital omurga deformiteleri üzerinedir. Konjenital skolyoz ve kifozdaki sınıflaması halen kullanılmaktadır. Winter, konjenital deformiteleri başlıca: Tip-1. Şekillenme (Formasyon) kusurları, Tip-2. Ayrılma (Segmentasyon) kusurları ve Tip-3. Karışık (Mikst) tip olarak sınıflandırmıştır [(7)]. Winter konjenital skolyozun tedavisinde de önemli çalışmalar yapmıştır. Büyümenin durdurulması ile spontan düzelme sağlanan hastalara ait uzun dönem çalışmalara sahiptir [(8-10)].

Winter, ülkemizi de bir çok defa ziyaret etmiş ve dergimizde de bir yayını çıkmıştır [(11)]. Hem Moe, hem de onun asistanı ve takipçisi Winter, omurga deformitelerinin anlaşılmasında ve tedavisinde büyük atılımlar sağlayan en büyük isim olma özelliklerini hak ederek kazanmışlardır.

KAYNAKLAR

1. Bradford DS, Lonstein JE, Moe JH, Gilvie JW, Winter RB. *Moe's Textbook of Scoliosis and Other Spinal Deformities.* WB Saunders Company, Philadelphia, 1987 (651 sayfa).
2. Nash C, Moe JH. A study of vertebral rotation. *J Bone Joint Surg* 1969; 51-A: 223-231.
3. King HA, Moe JH, Bradford DS, Winter RB. The selection of fusion levels in thoracic idiopathic scoliosis. *J Bone Joint Surg* 1983; 65-A: 1302-1313.
4. King HA. Selection of fusion levels for posterior instrumentation and fusion in idiopathic scoliosis. *Orthop Clin North Am* 1988; 19 (2): 247-255.
5. Koop SE. We Hold This Treasure. The Story of Gilette Cildren's Hospital. Afton Historical Society Press, Afton, Minnesota, 1998 (195 sayfa).
6. Mostofi SB. Who's *Who in Orthopaedics.* Springer-Verlag, London 2005; pp: 236-237.
7. Winter RB. Congenital scoliosis. *Orthop Clin North Am* 1988 ; 19 : 395 – 408.
8. Winter RB. Convex anterior and posterior hemiarthrodesis and hemiepiphysiodesis in young children with progressive congenital scoliosis. *J Pediatr Orthop* 1981 ; 1 : 361 – 366.
9. Winter RB, Moe JH, Lonstein JE. Posterior spinal arthrodesis for congenital scoliosis. An analysis of the cases of two hundred and ninety patients five to nineteen years old. *J Bone Joint Surg* 1984 ; 66 – A : 1188 – 1197.
10. Winter RB, Lonstein JE, Denis F, Sta-Ana de la Rosa H. Convex growth arrest for progressive congenital scoliosis due to hemivertebrae. *J Pediatr Orthop* 1988 ; 8 : 633 – 638.
11. Winter R. Congenital Scoliosis : the role of anterior and posterior fusion. *J Turk Spine Surg* 1994, 5 (3) : 81.
12. www.gillettechildrens.org/fileUpload/Fall07.pdf