The Journal of Turkish Spinal Surgery 2009; 20 (2): 3-8

ORJİNAL ÇALIŞMA / *ORIGINAL ARTICLE*

SKOLYOZ MUAYENESİNDE YÜZEYEL KARIN CİLDİ REFLEKSİNİN GÜVENİLİRLİĞİ

RELIABILITY OF THE SUPERFICIAL ABDOMINAL REFLEXES IN SCOLIOSIS EXAMINATION

Esat KITER*, Gürkan ERKULA, Ertan ER***, Haluk BERK******

ÖZET:

Amaç: *Bazı çalışmalarda yüzeyel karın cildi refleksi (YKCR)'nin ileri nörolojik inceleme ve radyolojik görüntülemeye karar vermede önemli bir gösterge olduğu ifade edilmektedir. Bu çalışmanın amacı, spinal muayenenin nörolojik komponentinde, YKCR'nin güvenilirliğini değerlendirmek ve tartışmaktır.*

Çalışma planı: *Ortalama yaşı 10.6 olan 411 (189 kız–222 erkek) ilkokul öğrencisi çalışmaya alınmıştır. Öğrencilerin YKCR'leri her dört kadranda test edilmiş ve gövde rotasyonları skolyometre ile değerlendirilmiştir.*

Sonuçlar: *Öğrencilerden 372'sinde (% 90.5) her dört kadranda normal refleks alınmıştır. 12'sinde (% 2.9) bir kadranda, iki (% 0.4) öğrencide sadece sol kadranlarda ve 25 (% 6) öğrencide ise tüm kadranlarda refleks alınmamıştır. Gıdıklanma hissi nedeni ile 19 (% 4.6) öğrencide uygun refleks muayenesi gerçekleştirilememiştir. Sonuçlar istatistiksel olarak değerlendirildiğinde kızlarla erkekler arasında ve 10 yaş altı ve üstü grup arasında herhangi bir fark olmadığı gözlenmiştir.*

Çıkarımlar: *Yüzeyel karın cildi refleksi'nin nörolojik yolağı tam olarak bilinmemektedir. Sağlıklı bireylerde de bu refleks alınmayabilir. Refleks muayenesindeki farklılıklar, sonuçların da farklı olmasına yol açabilir. Muayene edilen ile iyi kooperasyon ve abdominal karın kaslarının gevşemesinin tam olarak sağlanması önemlidir. Bu çalışmada % 4.6 öğrencide gıdıklanma hissi ve buna bağlı abdominal kasların gevşememesi nedeni ile test sonucu negatif olarak alınmıştır. Bizim görüşümüze göre YKRC'nin, ileri radyolojik incelemeye karar verilmesi açısından, bir kriter olarak güvenilirliği zayıftır.*

Anahtar Sözcükler: *Yüzeyel Karın Cildi Refleksi, Skolyoz, Nörolojik Muayene, Siringomyeli*

Kanıt Düzeyi: *Retrospektif Klinik Çalışma, Düzey III*

(*) *Doç. Dr., Ortopedi ve Travmatoloji Uzmanı, Pamukkale Universitesi Tıp Fakültesi, Ortopedi ve Travmatoloji Anabilim Dalı, Denizli.*

(**) *Ortopedi ve Travmatoloji Uzmanı, Department of Orthopaedics, Johns Hopkins University, Baltimore, Maryland*

(***) *Ortopedi ve Travmatoloji Uzmanı, Kırşehir Devlet Hastanesi Ortopedi*

(****) *Prof. Dr. Ortopedi ve Travmatoloji Uzmanı, Dokuz Eylül Üniversitesi Ortopedi ve Travmatoloji Anabilim Dalı, İzmir*

Yazışma Adresi: *Esat Kiter, Yenişehir Mahallesi, Lalekent Sit. 592. Sok. No: 8 Severgazi - Denizli*
Tel.: *(0-532) 374 51 72*
e-mail: *ekiter@pau.edu.tr*

SUMMARY:

Objectives: *The purpose of this study is to evaluate and discuss the reliability of the Superficial Abdominal Reflexes in neurological component of the spinal examination.*

Methods: *Four hundred and eleven (189 girls- 222 boys) primary school students are screened. Average age of the children is 10,6 years. Superficial Abdominal Reflexes are tested in all four quadrants and back surface of the spine is evaluated with scoliometer.*

Results: *Three hundred seventy two (90.5 %) subjects had bilaterally normal superficial abdominal reflexes. Twelve (2.9 %) subjects had no reflex in at least one quadrant. Two (0.4 %) subjects completely had no reflexes on the left side. Twenty-five (6 %) children had no reflex in all quadrants. Favourable reflexes examination cannot be performed in nineteen (4.6 %) subjects because of tickling sensation. There are no statistically differences between boys and girls, younger than 10-year-old group and older.*

Conclusion: *Precise neuropathway of the superficial abdominal reflexes is not completely understood yet. It can be absent in healthy population. Different techniques of the abdominal reflex testing can affect the results. To eliminate abdominal muscle contraction, cooperation with the child is important. In the current study 4.6 % of the subjects tested negative reflexes because of the muscle contraction due to intractable tickling sensation. According to our opinion, contribution of the superficial abdominal reflexes examination on deciding further neurological examination or MRI is poor.*

Key Words: *Superficial Abdominal Reflexes, Scoliosis, Neurologic Examination, Syringomyelia*

Level of Evidence: *Retrospective Clinical Study, Level III.*

GİRİŞ:

İdiopatik skolyoz izlenimi veren bazı olgularda, nöral dokuların detaylı bir şekilde incelenmesi ile aslında olgunun idiopatik skolyoz olmadığı, nöral bir anomalinin patolojiden sorumlu olduğu saptanabilir. Bu tür skolyoz olgularında, eşlik eden nörolojik anomali sıklıkla Chiari Tip-I malformasyonla beraber siringomiyelidir [4,6,8,12]. Dove, 1983 yılında ilk defa siringomiyelisi olan ancak başka nörolojik bulgusu olmayan skolyozlu bir olguyu sunmuştur [3]. Daha sonra siringomiyeliye sekonder skolyoz olgularının serileri literatürde sunulmuştur [2,7-8]. Bu tip olgular, genellikle 10 yaşın altında atipik eğriliği olan, hızlı progresyon gösteren ve ağrı öyküsü veren eğriliklerle karşımıza çıkar [7,11]. Bu olguların tedavisinde öncelikle altta yatan nörolojik problemin çözümü gerekir. Siringomiyelinin cerrahi tedavisinin mevcut skolyoz deformitesi üzerine olumlu etkileri olduğu bilinmektedir [1,4,7–8].

Skolyozlu hastalara eşlik edebilecek nörolojik problemin klinikte tanınmasındaki ilk ve en önemli basmak nörolojik muayenedir. Bir çok yazar, skolyoz deformitesine eşlik eden siringomiyeli olgularında Yüzeyel Karın Cildi Refleksi (YKCR)'nin bozulduğunu ifade eder [1,4,6-7,12]. Skolyozlu hastaların bozuk karın cildi reflekslerinin ileri radyolojik inceleme için kriter olarak alınabileceğini ifade eden yazarlar vardır [1,8]. Ancak YKCR, nörolojik yolağı tam olarak bilinmeyen bir reflekstir ve normal popülasyonda da % 0.1-23 oranında alınamamaktadır [6,12]. Bu çalışma, özellikle skolyoz muayenesinin nörolojik komponentinde, YKCR'nin uygulanabilirliğini ve güvenilirliğini değerlendirmek üzere tasarlanmıştır.

HASTALAR VE YÖNTEM:

411 (189 kız- 222 erkek) ilkokul öğrencisi, okul skolyoz tarama programı kapsamında YKCR değerlendirilmek üzere çalışmaya alınmıştır. Çocukların yaş ortalaması 10.6 [8-12] idi. Genel inspeksiyondan sonra çocukların gövde rotasyonları skolyometre ile değerlendirilmiştir. YKCR'nin muayenesi, hasta supin pozisyonda yatar iken her dört kadranda gerçekleştirilmiştir. Eğer öğrenci sakin değilse derin bir inspirium yapmaları sağlanmış ve test derin inspriumda gerçekleştirilmiştir. Test, umbilikusdan 10 cm uzaktan anteroaksiller hatta yakın bölgeden başlanılarak umbilikusa diyagonal olarak, künt bir kalem ucuyla uyarı verilerek her dört kadranda gerçekleştirilmiştir [5,11].

Test sonuçları, her dört kadranda pozitif, kadranlardan bazısında negatif (negatif olan kadranı belirterek) ve tüm kadranlarda negatif olmak üzere kayıt edilmiştir. Anormal YKCR tespit edilen öğrenciler detaylı bir nörolojik muayeneden geçirilmişlerdir. Sonuçlar c2 testi ve Pearson Korelasyon testi ile istatistiksel olarak analiz edilmiştir.

SONUÇLAR:

372 öğrencide (% 90.5) bilateral normal YKCR alınmıştır. 12 öğrencide (% 2.9) en az bir kadranda, iki öğrencide (% 0.4) sol tarafta her iki kadranda da ve 25 (% 6) öğrencide tüm kadranlarda YKCR negatif olduğu belirlenmiştir. Gıdıklanma hissi nedeni ile 19 (% 4.6) öğrencide uygun muayene yapılamamıştır. Anormal YKCR saptanan öğrencilerin yapılan nörolojik muayenesinde ek bir bulguya rastlanmamıştır. 5 olguda skolyoz deformitesi tespit edilmiştir. Bu olgulardan 3'ünde eğriliğin 20˚ üzeri olduğu saptanmıştır.

YKCR'nin muayene sonuçları istatistiksel olarak değerlendirildiğinde, kızlar ile erkekler arasında anlamlı bir fark bulunamamıştır (p>0.05). 10 yaş altı ve üstü öğrenciler değerlendirildiğinde de gruplar arasında da anlamlı bir fark bulunamamıştır (p>0.05). Yapılan skolyometrik değerlendirme ve tespit edilen skolyoz deformitesi olan hastalar ile YKCR negatifliği arasında istatistiksel açıdan anlamlı bir korelasyon bulunamamıştır (p>0.05).

TARTIŞMA:

Gelişen görüntüleme yöntemleri ile birlikte bazı skolyoz olgularının etiyolojisinde siringomiyelinin rol oynadığı gösterilmiştir [1-3,12]. Bu olgularda, skolyoz ile beraber nörolojik bulgu olmayabilir. Bu olgular, sıklıkla 10 yaşın altında atipik eğriliği olan, hızlı ilerleyen, ağrı semptomu yaratan eğrilik paternine sahiptirler [1,7,10-11]. Yapılan çalışmalarda, bu olguların nörolojik muayenesinde sıklıkla YKCR bozukluğu, duysal bozukluk ve derin tendon reflekslerinde değişiklikler olduğunu göstermiştir [1,4,6,12].

YKCR'nin üzerinde çok durulmasının nedeni ise bir kısım olguda, tek nörolojik bulgunun bu refleksin anormalliği olmasıdır. YKCR'nin nörolojik yolağı tam olarak bilinmemektedir. Bu refleks, aslında spinal bir refleks olmakla birlikte piramidal traktus yolu ile santral sinir sistemindeki yüksek merkezlere uzanır [5,11-12]. Ancak, yine de YKCR anormalliği olan olguların büyük bir kısmında duysal bozukluk ya da refleks bozukluğu da saptanmaktadır [1-2,6-7,12].

YKCR'nin test edilmesi aslında çok da kolay değildir. Muayene esnasında mutlaka abdominal kasların tam gevşemesi sağlanmalıdır [5]. Bizim çalışmamızda bazı öğrencilerde gıdıklanma hissi nedeniyle abdominal kasların gevşemesi tam olarak sağlanamamıştır. Bu olguların muayenesi yanlış negatif olarak değerlendirilmiştir. Bununla birlikte refleks bakılırken uyarının verildiği alet ve uyarının doğrultusu da önemlidir. Refleks muayenesi yapılırken sivri ve künt cisimler ile yapılan testler farklı sonuçlar doğurabilir. [11] Ayrıca içten dışa doğru yapılan uyarılarda cilt katlanabilmekte ve yanlış pozitif sonuç oluşturabilmektedir. Cilt katlanması obes olguların muayenesinde de karşılaşılan bir güçlüktür. Tüm bunların yanında YKCR normal popülasyonda, % 0.1-23 oranında alınamamaktadır [11]. Bizim çalışmamızda % 6 oranında olguda dört kadranda da refleks alınamamıştır. Ancak toplam SAR anormalliğinin oranı % 9.4 dür. Normal popülasyonda hiç de azımsanmayacak bir oranda negatif YKCR olmasının nedeni bilinmemektedir.

Satomi ve arkadaşlarının yaptıkları elektrofizyolojik çalışmada, elektrik uyarısı ile elde edilen refleksin erken ve geç olmak üzere iki refleks boşalımından oluştuğu erken yanıtın ipsilateral gövde ile sınırlı kaldığını, ancak geç yanıtın bilateral olarak yayıldığını ve böylece değişik refleks arklarından kaynaklanan iki farklı refleks boşalımının, bu refleksi oluşturduğunu göstermişlerdir. Yine aynı çalışmada, cildi çizerek yapılan muayenede, sadece geç refleks boşalımının oluştuğu bildirilmektedir [9]. Bu nedenle refleksin sağda ya da solda tamamen kaybı geç yanıtı oluşturan merkezin bilateral olması nedeniyle elektrofizyolojik olarak çift taraflı değerlendirilmeden, refleks arkının bozukluğu hakkındaki doğruyu tam olarak yansıtmaz. Nörolojik muayene tek taraflı YKCR yokluğunun, total YKCR yokluğuna göre daha değerli bir bulgu olduğunu belirten yazarlar

vardır [11-12]. Ancak YKCR'nin tek taraflı yokluğu da, normal popülasyonda saptanabildiği gibi bu sonuç elektrofizyolojik bir inceleme olmadan, geç yanıtın, refleks arkının bozuk olduğunu göstermede yeterli değildir.

Çalışmamızda skolyozlu olgu sayısı azdır, bu nedenle YKCR anormalliği ve skolyoz arasındaki ilişkiyi bu çalışmada değerlendirmek mümkün değildir. Ancak, YKCR muayenesi bir çok yönden yanıltıcı sonuçlar verme potansiyeline sahiptir. Siringomiyelisi olmayan olgularda negatif test sonuçları alınabildiği gibi siringomiyelisi olan hastalarda pozitif sonuçlar alınabilmektedir [2-3,6]. Bu nedenle skolyozlu hastaların nörolojik açıdan değerlendirilmesinde ve ileri radyolojik inceleme için karar verilmesinde YKCR'nin güvenilirliğinin az olduğunu düşünüyoruz.

KAYNAKLAR:

1. Arai S, Ohtsuka Y, Moriya H, Kitahara H, Minami S. Scoliosis associated with syringomyelia. *Spine* 1993; 18 (12): 1591-1592.
2. Charry O, Koop S, Winter R, Lonstein J, Denis F, Bailey W. Syringomyelia and scoliosis: a review of twenty-five pediatrics patients. *J Pediatr Orthop* 1994; 14 (4): 309-317.
3. Dove BJ. Progressive scoliosis as the first presenting sign of syringomyelia. *J Bone Joint Surg* 1983; 65-B (4): 472-473.
4. Ghanem IB, Londono C, Delalande O, Dubousset JF. Chiari I malformation associated with syringomyelia and scoliosis. *Spine* 1997; 22 (12): 1313-1317.
5. Haerer AF. *De Jong's the Neurologic Examination.* 5th ed. Lippincott - Raven, Philadelphia, 1992; pp: 448-449.
6. Hugus et al. Syringomyelia and scoliosis [Meetings Highligths Abstract]. *J Pediatr Orthop* 1991; 11: 804-805.
7. LaGrone et al. Syringomyelia presenting as scoliosis [Meetings Highligths Abstract]. *J Pediatr Orthop* 1993; 13: 686.
8. Lewonowski K, King JD, Nelson MD. Routine use of magnetic resonance imaging in idiopathic scoliosis patients less than eleven years of age. *Spine* 1992; 17(6): 109-116.
9. Satomi K, Horai T, Hirakawa S. Electrophysiological study of superficial abdominal reflexes in normal men. *Electroencephalogr Clin Neurophysiol* 1993; 89 (2): 113-119.
10. Schwend RM, Hennrikus W, Hall JE, Emans JB. Chilhood scoliosis: clinical indications for magnetic resonance imaging. *J Bone Joint Surg* 1995;77-B (1):46-53.
11. Yngve D. Abdominal reflexes. *J Pediatr Orthop* 1997; 17 (1): 105-108.
12. Zadeh HG, Sakka SA, Powell MP, Mehta MH. Absent superficial abdominal reflexes in children with scoliosis. *J Bone Joint Surg* 1995; 77-B (5): 762-767.

The Journal of Turkish Spinal Surgery
2009; 20 (2): 9-22

ORJİNAL ÇALIŞMA / *ORIGINAL ARTICLE*

LENKE TİP I ADÖLESAN İDİYOPATİK SKOLYOZUN TEDAVİSİNDE ANTERİOR VE HİBRİD POSTERİOR ENSTRÜMANTASYON YÖNTEMLERİNİN KARŞILAŞTIRILMASI

ANTERIOR VS HYBRID POSTERIOR INSTRUMENTATION IN THE TREATMENT OF ADOLESCENT IDIOPATHIC SCOLIOSIS WITH LENKE TYPE I CURVES

Mahir GÜLŞEN*, Cenk ÖZKAN, Cüneyt KAVAK****

ÖZET:

Adölesan idiyopatik skolyoz tedavisinde, gerek anterior, gerekse posterior enstrümante spinal füzyon yöntemleriyle anlamlı düzelmeler elde edilebilmektedir. Ancak, her iki yöntemin benzer eğrilikler üzerinde uygulamalarını karşılaştıran çalışmalar çok az sayıdadır. Bu çalışmada anterior veya posterior spinal füzyon yöntemiyle tedavi edilen Lenke Tip I eğriliğe sahip 40 hastanın radyografik ve tıbbi kayıtları incelenmiş ve bu iki grubun sonuçlarını karşılaştırılması amaçlanmıştır. Bu çalışmadaki 20 hasta ortalama 14.4 yaşında iken anterior, diğer 20 hasta ise ortalama 15.4 yaşında iken posterior spinal füzyon yöntemiyle tedavi edilmiştir. Frontal ve sagital Cobb açıları, apikal vertebra transpozisyonu (AVT), apikal vertebra rotasyonu (AVR), C7-CSVL sapması, gövde kayması (GK), füzyon yapılan seviye sayıları karşılaştırılmıştır. İki grup arasında skolyoz düzelme parametrelerindeki değişiklikler student-t testi ile değerlendirilmiştir. İki grup arasında yaş, cinsiyet, eğriliklerin derecesi ve esneklikleri bakımından istatistiksel anlamlı fark bulunamamıştır. Anterior grupta ameliyat öncesi ortalama 55.2˚ ± 9.3˚'lik koronal eğrilik, ameliyat sonrası 18.7˚ ± 9.8˚ (% 66)'ye düzelirken, posterior grupta ortalama 60.6˚ ± 9.8˚'lik eğriliğin 25.6˚ ± 8.5˚ (% 57)'ye düzeldiği belirlenmiştir ($p<0.05$). Gövde kayması ve AVR'nun anterior grupta anlamlı olarak daha iyi düzeldiği tespit edilmiştir. Füzyona uğratılan seviye sayısının anterior ve posterior gruplarda sırasıyla 7.4 ve 9.1 olduğu belirlenmiştir. Torasik kifoz, AVT, C7-CSVL sapması değerlerinde anlamlı farklılık gözlenmemiştir. Her iki grupta da psödoartroz izlenmemiştir. Bu çalışmanın verileri ışığı altında, anterior enstrümante spinal füzyon yöntemiyle daha az segmentin füzyone edilerek koronal eğrilik, apikal vertebra rotasyonu ve gövde kaymasının daha etkili olarak düzeltilebildiği sonucuna varılmıştır.

Anahtar Kelimeler: *Torasik idiyopatik skolyoz, anterior spinal füzyon, posterior spinal füzyon*

Kanıt Düzeyi: *Retrospektif Klinik Çalışma, Düzey III*

(*) *Prof. Dr., Ortopedi ve Travmatoloji Uzmanı, Ortopedia Özel Hastanesi, Adana.*

(**) *Ortopedi ve Travmatoloji Uzmanı, Çukurova Üniversitesi Tıp Fakültesi Ortopedi ve Travmatoloji ABD, Balcalı / Adana*

Yazışma Adresi: *Dr. Cenk Özkan, Çukurova Üniversitesi Tıp Fakültesi Ortopedi ve Travmatoloji ABD. Balcalı / Adana*
Tel.: *(0-505) 262 24 94*
e-mail: *cenkozkan@ttmail.com*

SUMMARY:

Significant correction can be achieved through both anterior and posterior instrumented spinal fusion in the treatment of adolescent idiopathic scoliosis. However, there are only a few studies comparing two methods applied to similar curves. Radiographic and medical records of 40 patients treated by either anterior or posterior instrumented spinal fusion for Lenke I type curves were reviewed. 20 patients underwent anterior surgery at an average age of 14.4 years and 20 others underwent posterior surgery at an average age of 15.4 years. Standing AP and lateral roentgenograms were evaluated. Frontal and sagittal Cobb angles, apical vertebral transposition (AVT), apical vertebral rotation (AVR), C7-CVSL shift, trunk shift and number of fused segments were compared. Changes in scoliosis correction parameters were compared using student's t-test. Two groups were similar regarding age, gender, magnitude and flexibility of curves. Preoperative average coronal curve of 55.2±9.3˚ was corrected to 18.7˚ ± 9.8˚ (66 % correction) in the anterior group while average coronal curve of 60.6˚ ± 9.8˚ was corrected to 25.6˚ ± 8.5˚ (57 % correction) in the posterior group ($p<0.05$). Correction of trunk shift and AVR was also significantly better in the ASF group. The number of fused segments were 7.4 in the anterior and 9.1 in the posterior group. No significant difference was observed regarding the thoracic kyphosis, AVT and C7-CVSL shift. No pseudoarthrosis occured in either group. Anterior instrumented spinal fusion provided better correction of coronal curve, apical vertebral rotation and trunk shift through fusion of lesser segments.

Key Words: *Thoracic idiopathic scoliosis, anterior spinal fusion, posterior spinal fusion*

Level of Evidence: *Retrospective Clinical Study, Level III*

GİRİŞ:

Adölesan idiyopatik skolyozun cerrahi tedavisinde temel amaç, her üç planda deformiteyi düzeltmek, sağlam bir füzyon sağlayarak ilerlemeyi engellemek, simetrik bir gövde ve dengeli bir vertebral kolon oluşturmaktır [21,25]. Bütün bunlar sağlanırken mümkün olduğunca fazla hareketli segment bırakılması amaçlanır. Adölesan idiyopatik skolyozun cerrahi tedavisinde posterior entrümantasyon ve füzyon, Harrington tekniğinin kullanıma girdiği 1970'li yıllardan bu yana tercih edilen yöntem olmuştur. İlk olarak 1969'da Dwyer [7,8] tarafından daha sonra da 1976'da Dwyer yönteminin modifikasyonu olarak Zielke ve arkadaşları [40] tarafından anterior düzeltme ve stabilizasyon yöntemleri tanımlanmıştır. Bu yöntemde disklerin çıkartılması ve segmenter stabilizasyon ile daha iyi düzelme sağlandığı; Harrington'ın distraksiyon ile vertebrayı uzatan sistemleri yerine konveks kompresyon ile vertebranın kısaltılması sonucu nörolojik hasar riskinin azaldığı ve kısa segment füzyonun yeterli olabileceği belirtilmiştir [7,40]. Günümüzde üçüncü kuşak enstrümantasyon sistemlerinin kullanımıyla adölesan idiyopatik skolyozun cerrahi tedavisi anterior, posterior ya da kombine girişimle yapılabilmektedir. Bütün eğrilik tipleri posterior spinal füzyonla tedavi edilebilirken Lenke Tip I ve V eğriliklerde anterior girişim seçeneği de mevcuttur [23,24]. Tedavide her iki yöntem de uygulanabilmesine rağmen literatürde benzer eğrilikler üzerinde yapılmış karşılaştırmalı çalışmalar az sayıdadır [20,30].

Bu çalışmanın amacı, kliniğimizde cerrahi tedavi uygulanan Lenke Tip 1 eğriliğe sahip adölesan idiyopatik skolyozlu hastalarda üçüncü kuşak enstrümantasyon sistemleri kullanılarak yapılmış anterior ve posterior cerrahi girişimlerin, deformiteyi düzeltmedeki etkinlikleri, elde edilen düzelmenin takipteki seyri, denge parametrelerine etkileri, füzyona uğratılan segment sayısı, operasyon süresi açısından karşılaştırarak, her iki yöntemin avantaj ve dezavantajlarını ortaya koymaktır.

HASTALAR VE YÖNTEM:

Çukurova Üniversitesi Tıp Fakültesi Ortopedi ve Travmatoloji Anabilim Dalında 1991 - 2003 yılları arasında adölesan idiyopatik skolyoz tanısıyla cerrahi tedavi uygulanan Lenke Tip 1 eğriliği olan, 2 yıl ve üzerinde takip edilen ve yeterli dökümantasyona sahip 40 hasta geçmişe yönelik olarak incelendi. 20 hasta ortalama 14.4 (12-17) yaşındayken anterior, diğer 20 hasta ise ortalama 15.4 (12-18) yaşında iken posterior spinal füzyon yöntemiyle tedavi edilmiş idi. Her iki gruptaki hastaların yaş, cinsiyet, majör eğriliğin ameliyat öncesi Cobb açısı ve eğriliklerin esnekliği arasında istatistiksel anlamlı fark yoktu. Her iki grubu kıyaslamak için student t testi kullanıldı.

Ameliyat öncesi değerlendirmede ve füzyon alanının tayininde standart ayakta AP, lateral, traksiyon ve eğilme grafileri çekilerek ameliyat sonrası ve son kontrolde ayakta AP ve lateral ortorontgenografileri değerlendirildi. Radyolojik değerlendirmede sınıflama yöntemi olarak Lenke sınıflama sistemi kullanıldı. Cobb yöntemiyle; skolyoz, torakal kifoz (T4-12 arası) ve lomber lordoz açıları (L1-5 arasında) ölçüldü. Torakolomber geçiş bölgesinde lokalize kifozun araştırılması için T10-L2 arasındaki açı, proksimal torasik bölgede ise T2-5 arasındaki açılar ayrıca değerlendirildi. Apikal vertebra rotasyonu (AVR), Nash-Moe kriterlerine göre belirlendi. Apikal vertebra translasyonu (AVT); apikal vertebra ortasının midsakral çizgiye olan uzaklığı olarak değerlendirildi. Denge ölçümü için sakral vertikal çizgi ile C7 orta noktası arasındaki mesafe, gövde kayması, pelvik eğiklik ölçüldü.

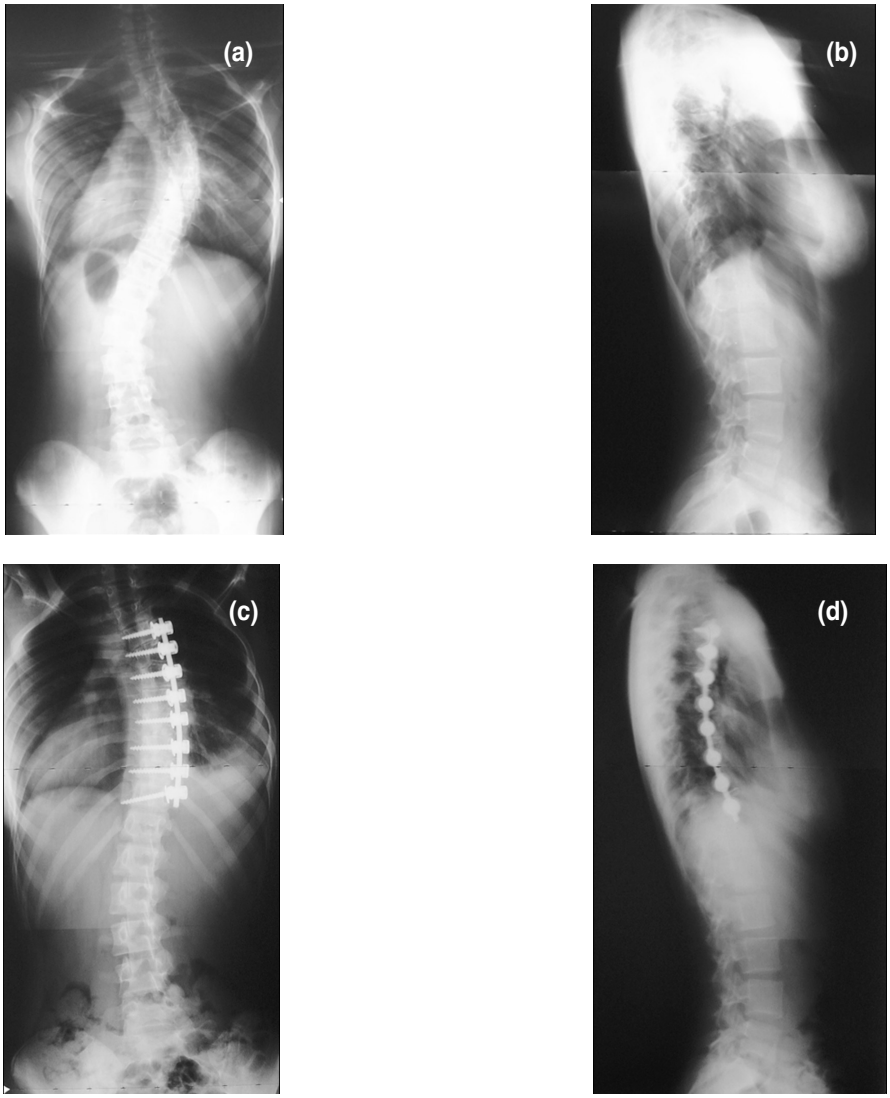

Şekil-1. a-d. 15 yaşında kız hastada ameliyat öncesi 55°'lik torakal eğrilikte selektif anterior enstrümantasyon uygulaması ile 30°'ye (%45) düzelme sağlandı. Hipokifotik olguda ameliyat sonrası fizyolojik sagital konturların sağlandığı görülmekte.

- Cerrahi teknik:

Anterior spinal füzyon:

Lateral dekubitus pozisyonunda konveks taraftan torakal veya torakoabdominal olarak açılım sağlandı. Gerektiğinde aynı cilt insizyonundan ikinci bir torakotomi ve üst lomber enstrümantasyon gereken durumlarda diyafragma kası kesilerek retroperitonal yaklaşım uygulandı. Segmenter damarlar koterize edilip, diskler ve end plate üzerindeki kıkırdak tabakasının temizlenmesine özen gösterildi. Vidalar tercihen pul kullanılarak korpusların lateral yüzünden bikortikal olarak yerleştirilip önceden sagital kontur verilmiş olan çubuk, vidalar yerleştirildikten sonra translasyon manevrası uygulanarak, apikal vertebranın proksimal ve distalindeki vidalar apikal vertebraya doğru komprese edilerek düzelme sağlandı. Bütün olgularda tek rijit rod kullanıldı. Disk mesafeleri kosta grefti ve gerekli görüldüğünde allogreft karışımıyla greftlendi. Eğrilik içindeki tüm segmentler füzyona dâhil edildi.

Posterior spinal füzyon:

Yüzükoyun pozisyonda spinöz çıkıntılar üzerinden yapılan orta hat insizyonla posterior elemanlar açığa çıkarıldı. Faset eklem kapsülü, interspinöz, supraspinöz ligamanlar kesilerek posterior gevşetme uygulandı. Kullanılan posterior enstrümantasyon sistemleri bir çift rod, bunları bağlayan transvers bağlayıcılar ile sistemin omurgaya tespitini sağlayan vida ve çengellerden oluşturuldu. Enstrümantasyon eğriliğin en kaudalinde stabil omurga, en kranialinde ise nötral omurgada sonlandırıldı. Eğriliğin düzeltilmesi konveks taraftan kompresyon, apikal bölgeden derotasyon, konkav taraftan distraksiyon kuvvetlerinin kombinasyonuyla sağlanmıştır. Düzeltme sırasında roda gereken eğim verilerek normal sagital fizyolojik eğrilikler korunmuş, iki rod transvers bağlayıcılar yardımıyla birbirine bağlanarak sistemin stabilitesi artırılmıştır. Bu gruptaki tüm hastalara uyandırma testi uygulandı. Bütün hastalar ameliyat sonrası 2. gün yürütülüp, füzyon altı ay süreyle torakolumbosakral ortez (TLSO) ile korundu.

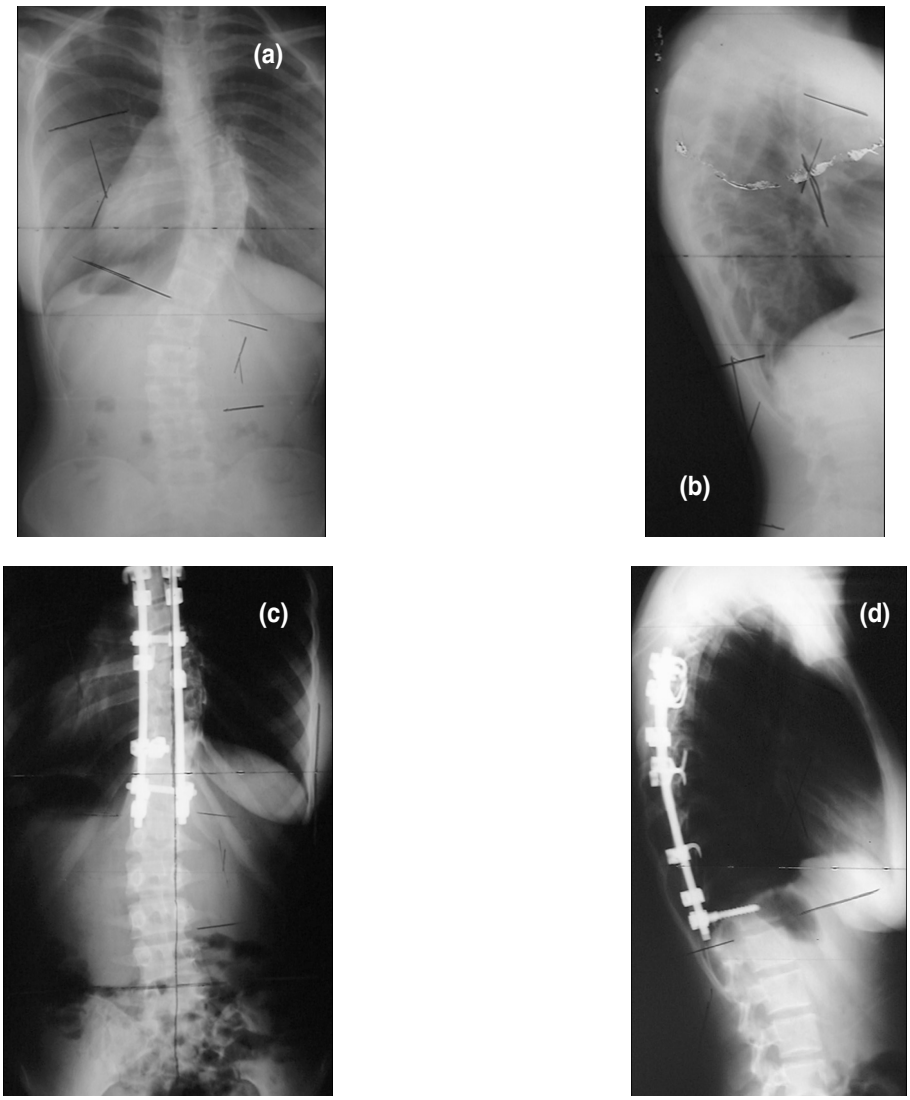

Şekil-2. a-d. 18 yaşında kız hasta: Ameliyat öncesi ve takipte çekilen AP ve lateral grafileri. Ameliyat öncesi 53°'lik eğrilikte T5-T12 arası hibrid posterior enstrümantasyon sonrası 18°'ye (% 66) düzelme sağlandı. Sagital planda ameliyat öncesi 42°'lik torasik kifozda 6° azalma olduğu ve fizyolojik konturların korunduğu görülmekte.

SONUÇLAR:

Hastalar, ortalama 52 (24-160) ay takip edilmiştir. Her iki gruptaki hastaların ameliyat öncesi, sonrası ve takiplerinde değerlendirilen parametreler, Tablo-1'de özetlenmiştir.

Majör eğriliğin frontal plan Cobb açıları değerlendirildiğinde, anterior grupta ameliyat öncesi ortalama 55.2°'lik eğriliğin ameliyat sonrası 14.2°'ye son kontrolde ise % 66'lık düzelme oranı ile 18°'ye düzeldiği, posterior grupta ise ameliyat öncesi 60.6°'lik eğriliğin ameliyat sonrası 21.8°'ye son takipte ise % 57'lik düzelme oranı ile 25.6°'ye düzeldiği görülmüştür. Cobb açısındaki değişimde iki grup arasında anterior grup lehine anlamlı farklılık gözlenmiştir ($p<0,05$). Nash ve Moe yöntemiyle değerlendirilen apikal vertebra rotasyonunda anterior grupta % 50 iyileşme sağlanırken, posterior grupta % 35 düzelme tespit edilmiştir. İki grup arasındaki fark istatistiksel olarak anlamlı bulunmuştur. Anterior grupta gövde deviasyonunda ortalama 31.4 mm'lik düzeltme sağlanırken posterior grupta ortalama 27.6 mm'lik düzelme sağlanmıştır. Anterior yöntemin gövde deviasyonunu düzeltmede daha etkin olduğu tespit edilmiştir.

Apikal vertebranın translasyonunda ise ameliyat sonrası erken dönemde anterior grupta anlamlı düzelme sağlandığı, ancak son takipte iki grup arasındaki farkın anlamlı olmadığı görülmüştür. Ameliyat öncesi 8 hastada saptanan (C7-CSVL) 2 cm üzerindeki denge bozukluğunun, son kontrolde posterior grupta iki, anterior grupta bir hastada devam ettiği, arada anlamlı fark olmadığı belirlenmiştir. Anterior cerrahi uygulanan hastaların torasik kifoz açılarında ameliyat sonrası ortalama 4.6° artış, posterior cerrahi uygulanan hastalarda ise ortalama 8.9° azalma tespit edilmiştir. Son kontrolde ise ameliyat sonrası değerlere göre anterior grupta 1.6°, posterior grupta ise 2.3° artış görülmüştür. Torasik kifozdaki değişimde iki grup arasındaki fark istatiksel olarak anlamlı olmadığı belirlenmiştir. Lomber lordoz açısında ameliyat sonrası anterior grupta ortalama 2.7° artış, posterior grupta ise ortalama 0.4° azalma tespit edilmiştir. Son kontrolde ise anterior grupta ameliyat sonrasına göre lomber lordoz açısında 3.4° artış, PSF'da 0.2° azalma tespit edilmiştir. Son takipte, lomber lordozdaki değişim istatistiksel olarak anlamlı bulunmuştur. Füzyona uğratılan seviye sayısı, anterior grupta ortalama 7.4, posterior grupta ise ortalama 9.1 olduğu belirlenmiştir.

Anterior grupta ortalama ameliyat süresi ortalama 150 (120-210) dakika, ortalama kan kaybı 900 cc ve hastanede kalış süresi ortalama 7 gün olarak tespit edilmiştir. Posterior grupta ise ortalama ameliyat süresi 180 (150-300) dakika, ortalama kan kaybı 1100cc ve hastanede kalış süresi ortalama 4 gün olduğu saptanmıştır. Her iki yöntem implant maliyeti açısından kıyaslandığında anterior yöntemde tek rod kullanılması, daha kısa segmentin füzyona uğratılması nedeniyle implant maliyeti daha düşük olarak bulunmuştur.

Olguların tamamında füzyon geliştiği belirlenmiştir. Hiçbir olguda nörolojik hasar oluşmamıştır. Anterior cerrahide vasküler, gastrointestinal ve genitoüriner sistem yaralanması gözlenmemiştir. Posterior grupta ameliyat sonrası erken dönemde bir hastada yüzeyel, bir hastada ise derin enfeksiyon görülmüştür. Enfeksiyonlar debridman, antibiyoterapi ve yara bakımıyla kontrol altına alınmıştır. Ameliyat sonrası hiçbir hastaya

tespit kaybı nedeniyle revizyon yapılmamıştır. Anterior grupta bir hastada ameliyat sonrası 5. ayda en proksimaldeki vidanın sıyrıldığı tespit edilmiştir ve eksternal tespit süresi füzyon gelişinceye kadar uzatılmıştır. Bu olguda skolyoz açısında 9˚'lik düzelme kaybıyla birlikte torakal kifoz açısında 5˚'lik korreksiyon kaybı izlenmiştir. Anterior grupta iki ayrı olguda geç dönemde torakolomber bileşkede geçiş bölgesi kifozu görülmüştür. Posterior grupta iki olguda aşırı düzeltmeye bağlı olarak dekompenzasyon tespit edilmiştir.

Tablo - 1. Ameliyat öncesi ve takiplerde alınan ölçümler.

Alınan Ölçümler		Anterior Spinal Füzyon	Posterior Spinal Füzyon	P değeri
Frontal Cobb açısı	Ameliyat öncesi	55.2° ± 9.3°	60.6° ± 9.8°	
	Ameliyat sonrası	14.2° ± 8°	21.8° ± 8.9°	0.007 (p<0.05)
	Son kontrol	18.7° ± 9.8°	25.6 ± 8.5	0.02 (p<0.05)
AVT(mm)	Ameliyat öncesi	50.5 ± 2.44	43.1 ± 5.57	
	Ameliyat sonrası	11 ± 1.64	17.8 ± 2.05	0.001 (p<0.05)
	Son kontrol	12.6 ± 1.96	18.2 ± 2.56	
AVR (Nash-Moe)	Ameliyat öncesi	2.1 ± 6.8	2 ± 7.2	
	Ameliyat sonrası	0.9 ± 6.8	1.3 ± 0.1	0.003 (p<0.05)
	Son kontrol	1.05 ± 5	1.3 ± 0.1	0.03 (p<0.05)
C7-CSVL(mm)	Ameliyat öncesi	16.1 ± 1.99	14.1 ± 2.15	
	Ameliyat sonrası	6.3 ± 1.39	5.2 ± 5.9	
	Son kontrol	5.6 ± 1.94	6.6 ± 1.60	
Gövde kayması(mm)	Ameliyat öncesi	41 ± 2.7	39.6 ± 6.6	
	Ameliyat sonrası	12.5 ± 1.26	13.9 ± 2.12	0.05 (p=0.05)
	Son kontrol	9.6 ± 1.40	12 ± 1.8	0.03 p<0.05)
Torasik	Kifoz (T4-12)	Ameliyat öncesi	28.1° ± 20.7°	38.9° ± 4.07°
	Ameliyat sonrası	32.7° ± 1.39°	30.7° ± 3.06°	
	Son kontrol	34.3° ± 2.31°	32.3° ± 2.88°	
Lomber lordoz (L1-5)	Ameliyat öncesi	36.2° ± 20.7°	37.2° ± 3.81°	
	Ameliyat sonrası	38.9° ± 1.12°	36.8° ± 2.01°	
	Son kontrol	42.3° ± 1.46°	36.6° ± 1.98°	0.02 (p<0.05)
Füzyona uğratılan segment sayısı		7.4 ± 0.25	9.1 ± 0.44	0.002 (p<0.05)

TARTIŞMA:

Füzyon sahasının seçimi üzerinde yoğun tartışmalar halen devam etmektedir. Birçok skolyoz cerrahı, yakın geçmişe kadar torakal ve lomber eğriliklerde T4-L4 füzyonu önermekteydi. King, füzyon seviyelerinin ölçülen eğrilik eğer stabil alan içindeyse bir seviye üzerinden eğriliğin iki seviye altına kadar uzanması gerektiğini belirtmiştir [19]. Moe ise füzyon seviyelerinin seçiminde vertebral rotasyonun kullanımını ortaya koymuş, sadece yapısal olan eğriliğe sınırlı torasik füzyon uygulamış ve geniş uzun seviyeli füzyondan kaçınmış, füzyon seviyesinin üstteki nötral rotasyonlu vertebradan alttaki nötral rotasyonlu vertebraya kadar uzanması gerektiği ve lomber esnek eğriliği olan çift eğriliklerde selektif torakal füzyonun füzyon uygulanmayan lomber eğrilikte spontan düzelme sağladığı görüşünü savunmuştur [29]. Üçüncü kuşak enstrümantasyon sistemlerinin kulanılmaya başlanmasıyla King prensiplerine uyularak füzyon seviyesi tespiti yapılan olgularda dekompenzasyon sorunları ortaya çıkmıştır. Thompson ve arkadaşları, King kriterlerine göre yaptıkları operasyonlardan sonra % 75 oranında dekompenzasyon ile karşılaşmışlardır. Dekompenzasyondan korunmak için Massey ve Thompson, füzyon sahasını kısa tutmuşlardır [37]. King kriterleri, Harrington enstrümantasyonu için geliştirilmiş olup, aynı kriterler, üçüncü kuşak enstrümantasyon sistemleri için geçerli değildir. King kriterlerinin geçerliliğini yitirmesi ile yeni füzyon seviyelerinin tespiti ihtiyacı doğmuştur.

Lenke ve arkadaşları tarafından geliştirilen yeni sınıflama sistemi, füzyon seviyesinin tespitinde yönlendirici olmaktadır. Füzyon sahasını belirlenmesinde koronal, sagital ve transvers plandaki deformiteleri göz önünde bulundurarak eğriliğin yapısal olma kriterlerini tanımlamış ve yapısal olan eğriliğin füzyona uğratılması gerektiğini savunmuştur. Lenke anterior girişimde yapısal olan eğriliğin Cobb açısına dahil olan bütün segmentlerin füzyona uğratılması gerektiğini, posterior girişimde ise füzyonun distalde stabil vertebrada sonlandırılması gerektiğini bildirmiştir. Proksimal torasik ya da torokalomber bölgede (T2-5, T10-L2) 20˚ üzeri kifoz varlığında, füzyon sahasını bu segmentleri kapsayacak şekilde uzatmıştır. Yapısal olmayan bölgelere enstrümantasyon gerekmezken yapısal eğrilik olan bölgelere enstrümantasyon ve füzyon gerekliliği vurgulanmıştır [23,24,36]. Lenke sınıflamasının ve selektif füzyon kritelerinin tedavi temelli olması, uygulanan cerrahide yönlendirici olmakta ve füzyon sahası sınırlı tutularak iyi klinik sonuç elde edilebilmektedir.

İdeal bir enstrümantasyon sistemi, güvenilir, üç düzlemde de düzeltmeye olanak sağlayan, fizyolojik spinal eğimleri koruyan, güçlü, implant yetersizliği, komplikasyon oranı düşük, yeni deformitelere yol açmayan, kolay uygulanabilir, maliyeti düşük, ameliyat sonrası eksternal tespite ihtiyaç bırakmayan bir sistem olmalıdır. Üçüncü kuşak enstrümantasyon sistemleri, bu özelliklerin bir çoğuna sahip sistemlerdir. Posterior sistemler, 1980'li yılların başlarında, anterior sistemler ise 1990'lı yıllarda geliştirilmiştir [13,17,38]. Üçüncü kuşak enstrümantasyon sistemlerinin yukarıda sayılan avantajları yanında implant maliyetinin yüksek olması, nörolojik komplikasyon oranının Harrington sistemine göre daha yüksek olması, uygulamanın deneyim gerektirmesi, güçlü bir implant olduğu için aşırı düzelmeye yol açabilmesi önemli dezavantajlarıdır [10,37,39]. Turi ve arkadaşları [38] anterior tek çubuk TSRH enstrümantasyonu uygulanan torakolomber

ve lomber AIS'li ondört hastada bir yıl sonunda % 76 düzelme oranı bildirmişlerdir. Kaneda ve arkadaşları [16], anterior çift çubuk sistemi kullandıkları torakal eğriliklerde düzelme oranını % 71 olarak tespit etmişlerdir. Hopf ve arkadaşları [15] ise CD enstrümantasyon sistemiyle anterior girişimde % 69 düzelme elde etmişlerdir. Çalışmamızda anterior yöntemle elde edilen % 66'lık düzelme oranı literatür ile uyumludur.

Posterior yöntemle Goski ve arkadaşları [12] selektif füzyon uyguladıkları torasik eğriliklerde % 67 düzelme sağlamışlardır. Son yıllarda torakal seviyede pedikül vidalarının kullanımının yaygınlaşması ile daha güçlü tespitler yapmak mümkün olmuştur. Suk ve arkadaşlarının [35] sadece pedikül vidaları kullanılarak cerrahi uygulanan torasik eğriliğe sahip 236 hastalık çalışmasında düzelme oranı % 69 olarak bildirilmiştir.

Dobbs ve arkadaşları [5], çengel ve pedikül vidaları ile uygulanan tespit yöntemlerini karşılaştırdıkları 66 hastalık çalışmada pedikül vidalarının çengel sistemlerine göre majör eğriliğin düzeltilmesi ve lomber eğriliğin spontan düzelmesinde daha etkili olduğunu göstermişlerdir. Kim ve arkadaşları [18] da sadece pedikül vidaları ve vida-çengel kombinasyonuyla tedavi edilen iki grubu karşılaştırdıkları çalışmada sırasıyla % 70 ve % 56'lık düzelme oranları sağlandıklarını ve aradaki farkın anlamlı olduğunu bildirmişlerdir. Pedikül vidalarının monoaksiyal veya poliaksiyal olmasının düzelme üzerindeki etkisinin araştırıldığı, Kuklo ve arkadaşlarının [22] çalışmasında ise her iki sistemle birbirine yakın düzelme sağlanırken, monoaksiyal vidaların derotasyon ve toraks simetrisini sağlamada daha etkin olduğu bildirilmiştir.

Kotwicki ve arkadaşlarının [20] anterior plak ve posterior hibrid ve çengel tespitleri karşılaştırdıkları çalışmada, anterior yöntemin derotasyon ve toraks deformitesini düzeltmede daha etkin olduğu bildirilmiştir. Potter ve arkadaşlarının [30] sadece pedikül vidası ve tek rodlu anterior tespit uyguladıkları, iki grubu karşılaştıran çalışmalarında ise sadece pedikül vidaları kullanıldığında posterior yöntemin majör eğriliğin ve rotasyonun düzeltilmesinde daha etkili olduğunu bildirmişlerdir. Bizim çalışmamızda anterior yöntem, hem majör eğriliğin hem de rotasyonun düzeltilmesinde posterior yönteme göre daha etkili olarak bulunmuştur. Ancak, posterior enstrümantasyonda kullanılan tespitler, vida-çengel kombinasyonundan oluşan hibrid sistemlerdir. Yöntemlerin etkinliğinde tespit sistemlerinin etkisini araştırmak için kliniğimizde üçüncü bir grup olarak sadece pedikül vidalarıyla tedavi edilen hastaların ayrı bir çalışmada karşılaştırılması planlanmakta olup, bu konuyla ilgili daha fazla klinik araştırmaya ihtiyaç duyulmaktadır.

Enstrümantasyon kifozu, Dwyer, Zielke, Harms-Moss enstrümantasyonlarıyla süregelen bir problemdir. Oluşumunda rijit olmayan birinci ve ikinci kuşak enstrümantasyonların kullanılmasının ve disk mesafe koruyucularının kullanılmamasının rol oynadığı gösterilmiştir [1,7,8,28]. Ancak üçüncü kuşak rijit bir sistem olan TSRH kullanan Turi ve arkadaşları [38], kompresyon kuvvetleri uygulamadan önce intervertebral aralığa spongöz greft uygulamalarına rağmen, torakolomber veya lomber ondört hastanın altısında kifoz açısında artış saptamışlardır. Betz ve arkadaşları [1], yapısal ve yapısal olmayan kemik grefti kullanmadıkları ve ameliyat öncesi kifoz açısı 20˚ üzerinde olan torakal eğriliklerin % 40'ında ameliyat sonrasında hiperkifoz geliştiğini bildirmişlerdir. Yazarlar, ameliyat öncesinde torasik kifoz açısının 20˚ üzerinde olduğu

olgularda, bütün disk aralıklarının bol kortikal veya spongiöz kaburga cips greftleriyle greftlenmesini, alt torakal ve torakolomber geçiş bölgesine disk aralıklarına titanyum mesh veya femoral allogreftlerin kullanılmasını önermişlerdir. Kaneda ve arkadaşları [16,17] ise hem torakal, hem de lomber ve torakolomber eğriliklerde, disk mesafelerine sadece kosta grefti kullanmışlardır. Ameliyat sonrası erken enstrümantasyon kifozu, geç takiplerde sagital konturda kifoz artışı saptamamışlardır. D'Andrea ve arkadaşları [4], anterior enstrümantasyonla tedavi edilen Risseri düşük (Risser 0) torasik adölesan idiyopatik skolyozda, büyümeye sekonder sagital kifoz açısında ortalama 15˚ ortalama artış tespit etmişlerdir. Çalışmamızda torakal bölgede kifozu önlemek ve normal sagittal dizilimi oluşturmak için anterior cerrahide disk mesafelerine kaburga greftleri ile yapısal olmayan greft karışımı yerleştirilmiş, posterior cerrahide ise da roda gereken eğim verilerek normal sagital eğim sağlanmaya çalışılmıştır. Ameliyat öncesine göre anterior grupta kifoz açısında ortalama 4.6˚ artış, posterior grupta ise 8.9˚ azalma tespit edilmiştir. Anterior cerrahinin kifojenik, posterior cerrahinin ise tam tersi etkisine karşın her iki yöntemle de fizyolojik sagital konturların korunabildiği görülmüştür. İki grup arasındaki fark istatiksel anlamlı bulunmamıştır.

Skolyoz cerrahisinin amacı, sagital ve koronal düzlemde dengeli bir füzyon elde etmektir. Apikal vertebranın rotasyonu ve translasyonu prognoz açısından önemlidir. Turi ve arkadaşları [38], anterior cerrahi uygulanan olgularda apikal vertebra rotasyonunda % 46, Kaneda ve arkadaşları [17] ise torakal eğriliklerde % 58 iyileşme bildirmişlerdir. Echer ve arkadaşları [9] CD sistemi ile posterior enstrümantasyon uygulandığında apikal vertebra rotasyonunda % 14.3 düzelme bildirmişlerdir. Literatüre bakıldığında anterior enstrümantasyon sistemlerinin rotasyonu düzeltmede oldukça başarılı olduğu görülmektedir. Bizim hastalarımızda apikal vertebra rotasyonunda anterior grupta % 50, posterior grupta ise % 35 iyileşme sağlanmış, vertebra rotasyonunu düzeltmede anterior girişimler daha etkili olarak bulunmuştur.

Üçüncü kuşak posterior enstrümantasyon sistemlerinin kulanılmaya başlanması beraberinde yeni problemler getirmiştir. Selektif füzyon sonrası dekompenzasyon literatürde % 4 ile % 75 arasında değişken oranlarda bildirilmiştir. [31,34,37] Richards ve arkadaşları [32], TSRH uygulamalarında % 77 oranında dengenin sağlandığını, Kaneda ve arkadaşları[16], çift rod sistemiyle ameliyat öncesi 25 mm olan gövde deviasyonunu 4mm'ye düşürmüşlerdir. Çalışmamızın denge parametrelerine bakıldığında C7-CSVL mesafesi ameliyat öncesi 8 olguda 2 cm üzerinde idi. Son kontrolde denge bozukluğu, ikisi posterior, biri anterior grupta olmak üzere toplam 3 hastada görüldü. İki grup arasında istatiksel anlamlı fark bulunmamıştır. Gövde kayması gözönüne alındığında ise anterior cerrahi uygulanan grupta daha başarılı denge düzelmesi sağlandığı görülmüştür.

Modern üçüncü kuşak anterior enstrümantasyon sistemleri sayesinde implant yetersizliğine bağlı düzelme kaybı ve psödoartroz oranı azalmıştır. Literatürde % 0 - % 5 arasında bildirilmiştir [2,6,17,27]. Kaneda ve arkadaşları [16,17], anterior çift rod sistemlerinin tek rod sistemlerine göre biyomekanik olarak daha üstün olduğunu ileri sürmüşlerdir. Hastalarımızda anterior cerrahide tek rijit rod kullanılmasına karşın implant yetersizliğine

hiçbir olguda rastlanmadı. Sadece bir hastada T4'deki vidanın sıyrıldığı görüldü. Hiçbir olguda psödoartroz izlenmedi. Düzelme kaybı ve implant yetersizliği oranlarının düşük çıkmasının etkin diskektomi, son plakların temizlenmesi ve greftleme ile sağlandığını düşünüyoruz.

Anterior gruptaki iki hastada geçiş bölgesi kifozu gelişti (% 3.1). Posterior grupta ise bu komplikasyon saptanmadı. Lowe ve arkadaşları [26], distal geçiş bölgesi kifozunun oranının posterior cerrahide anteriora göre iki kat daha yüksek olduğunu bildirmişlerdir. Risk faktörü olarak ise ameliyat sonrası distal (T10-L2) seviyedeki kifoz artışını tespit etmişlerdir. Serimizdeki hasta sayısı sınırlı olduğu için kesin bir yargıya varmak mümkün olamamaktadır. Ancak, posterior gruptaki hastalarda daha fazla seviyenin enstrümante edilmiş olmasının bu komplikasyonun görülmesini engellediğini düşünüyoruz.

Anterior cerrahi ile distal hareketli lomber segment kazanımı ve bu sayede uzun dönemde dejeneratif değişikliklerden korunma diğer önemli bir noktadır. Posterior enstrümantasyon sonrası ortaya çıkan bel ağrısı incelendiğinde, füzyon alanının lomber uzanım miktarı ile bel ağrısı arasında doğrudan ilişki bildirilmiştir. L2 düzeyine göre L3, L4 düzeyinde bel ağrısı oranı daha yüksek bulunmuştur. [3,33] Ginsburg ve arkadaşları, 113 hastanın ortalama 28 yıllık takibinde, bel ağrısı sıklığında L4-L5 ile L1-L2-L3 arasında anlamlı fark olmadığını, bu nedenle skolyoz tedavisinde füzyonun mümkün olduğunca az lomber segmenti içermesinin faydalı olduğunu bildirmişlerdir [11]. Anterior enstrümantasyon ile kazanılan segment sayısı cerrahın kullandığı posterior füzyon sahası seçim kriterlerine bağlı olarak değişmektedir. Literatürde anterior enstrümantasyon sayesinde kazanılan segment sayısı Betz ve arkadaşları 1, 1.1 - 2.4 seviye, Hammerberg ve Zielke [14] 2.3 seviye, Majd ve arkadaşları [27] 1 seviye olarak bildirmişlerdir. Bizim serimizde anterior gruptaki ortalama 2.7 segment füzyondan kurtarılmıştır. Lomber bölgede mümkün olduğunca fazla hareketli segment bırakmanın kısa vadede normal vertebra hareketliliği, uzun vadede ise ortaya çıkabilecek dejeneratif bel ağrısı açısından önemli olduğu düşüncesindeyiz.

Lenke Tip I eğriliklerde anterior tek rod enstrümantasyonun frontal Cobb açısı, apikal vertebra rotasyonu ve gövde deviasyonunu düzeltmede hibrid posterior enstrümantasyona göre daha etkili olduğu ve daha çok seviyenin füzyondan kurtarılabildiği sonucuna varılmıştır.

KAYNAKLAR:

1. Betz RR, Harms J, Clements DH, Lenke LG, Lowe TG, Shufflebarger HL. Comparison of anterior and posterior instrumentation for correction of adolescent thoracic idiopathic scoliosis. *Spine* 1999; 24: 225-239.
2. Bridwell KH, McAlliter JW, Betz RR, Huss G, Clancy M, Schoenecker PL. Coronal decompensation produced by Cotrel-Dubousset "derotation" maneuver for idiopathic right thoracic scoliosis. *Spine* 1991; 16:769-777.
3. Cochran T, Irstam L, Nachemson A. Long-term anatomic and functional changes in patients with adolescent idiopathic scoliosis treated by Harrington rod fusion. *Spine* 1983; 8: 576-584.
4. D'Andrea LP, Betz RR, Lenke LG, Harms J, Clements TH, Lowe TG. The effect of continued posterior spinal growth on sagittal contour in patients treated by anterior instrumentation for idiopathic scoliosis. *Spine* 2000; 7(25): 813-818.
5. Dobbs MB, Lenke LG, Kim YJ, Kamath G, Peelle MW, Bridwell KH. Selective posterior thoracic fusions for adolescent idiopathic scoliosis: comparison of hooks versus pedicle screws. *Spine* 2006; 31(20): 2400-2404.
6. Dubousset J, Herring JA, Shufflebarger H. The crankshaft phenomenon. *J Pediatr Orthop* 1989; 9: 541-550.
7. Dwyer AF, Newton NC, Sherwood AA. An anterior approach to scoliosis. A preliminary report. *Clin Orthop* 1969; 62: 192-202.
8. Dwyer AF. Experience of anterior correction of scoliosis. *Clin Orthop* 1973; 93: 191-214.
9. Echer ML, Betz RR, Trent PS. Computer tomography evaluation of Cotrel-Dubousset instrumentation in idiopathic scoliosis. *Spine* 1988; 13: 1141.
10. Fitch RD, Turi M, Brovman BE. Comparison of Cotrel-Dubousset and Harrington rod instrumentations in idiopathic scoliosis. *J Pediatr Orthop* 1990; 10: 44-47.
11. Ginsburg HH, Goldstein L, Haake PW, Perkins S, Gilbert K. Longitudinal study of back pain in postoperative idiopathic scoliosis: long-term follow-up, Phase IV. In: Scoliosis Research Society 30th Annual Meeting, Asheville, North Carolina, 1995; pp:168.
12. Goski K, Boachie-Adjei O, Moore C, Nishiyama M. Thoracic scoliosis fusion in adolescent and adult idiopathic scoliosis using posterior translational corrective techniques (Isola): is maximum correction of the thoracic curve detrimental to the unfused lumbar curve ? *Spine* 2004; 2: 192-201.
13. Göğüş A, Akman Ş, Talu U, Şar C, Hamzaoğlu A. Adölesan idiyopatik skolyozun anterior enstrumantasyon ile tedavisi ve erken sonuçlar. *Acta Orthop Traumatol Turc* 2001; 35: 196-207.
14. Hammerberg KW, Rodts MF, DeWald RL. Zielke instrumentation. *Orthopedics* 1988; 11: 1365-1371.
15. Hopf CG, Eysel P, Dubousset J. Operative treatment of scoliosis with Cotrel-Dubousset-Hopf instrumentation. New anterior spinal device. *Spine* 1997; 22(6): 618-627.
16. Kaneda K, Shono Y, Satoh S, Abumi K. New anterior instrumentation for the management of thoracolumbar and lumbar scoliosis. Application of the Kaneda two-rod system. *Spine* 1996; 21: 1250-1261.
17. Kaneda K, Shono Y, Satoh S, Abumi K. Anterior correction of thoracic scoliosis with Kaneda anterior spinal system. A preliminary report. *Spine* 1997; 22: 1358-1368
18. Kim YJ, Lenke LG, Kim J, Bridwell KH, Cho SK, Cheh G, Sides B. Comparative analysis of pedicle screw versus hybrid instrumentation in posterior spinal fusion of adolescent idiopathic scoliosis. *Spine* 2006; 31(3): 291-298.
19. King HA. Selection of fusion levels for posterior instrumentation and fusion in idiopathic scoliosis. *Orthop Clin North Am* 1988; 19: 247-255
20. Kotwicki T, Dubousset J, Padovani JP. Correction of flexible thoracic scoliosis below 65 degrees--a radiological comparison of anterior versus posterior segmental instrumentation applied to similar curves. *Eur Spine J* 2006; 15(6): 972-981.
21. Koustuik JP. Current concepts review operative treatment of idiopathic scoliosis. *J Bone Joint Surg* 1990; 72A: 1108-1112.
22. Kuklo TR, Potter BK, Polly DW Jr, Lenke LG. Monaxial versus multiaxial thoracic pedicle screws in the correction of adolescent idiopathic scoliosis. *Spine* 2005; 30(18): 2113-2120.

23. Lenke LG, Betz RR, Haher TR, Lapp MA. Multisurgeon assessment of surgicial decision-making in adolescent idiopathic scoliosis. *Spine* 2001; 26(21): 2347-2353.
24. Lenke LG, Edwards CC, Bridwell KH. The Lenke classification of adolescent idiopathic scoliosis: how it organizes curve Patterns as a template to perform selective fusions of the spine. *Spine* 2003; 28(20): 199-207.
25. Lonstein JE. Idiopathic Scoliosis. MOE'S Textbook of Scoliosis and Other Spinal Deformities. 3rd Ed, Philadelphia: W.B Saunders Company, 1995; pp: 219-256.
26. Lowe TG, Lenke L, Betz R, Newton P, Clements D, Haher T, ve ark. Distal junctional kyphosis of adolescent idiopathic thoracic curves following anterior or posterior instrumented fusion: incidence, risk factors, and prevention. *Spine* 2006; 31(3): 299-302.
27. Madj ME, Castro FP, Holt RT. Anterior fusion for idiopathic scoliosis. *Spine* 2000; 25: 696-702.
28. Moe JH, Purcell GA, Bradford DS. Zielke instrumentation (VDS) for the correction of spinal curvature. Analysis of results in 66 patients. *Clin Orthop* 1983; 180: 133-153.
29. Ogilvie JW. Historical Aspect of scoliosis. Winter RB, Bredford DS, Lonstein JH, Ogilvie JW. MOE'S Textbook of Scoliosis and Other Spinal Deformities. 3rd Ed, Philadelphia: *W.B. Saunders Company,* 1995; pp: 1-5.
30. Potter BK, Kuklo TR, Lenke LG. Radiographic outcomes of anterior spinal fusion versus posterior spinal fusion with thoracic pedicle screws for treatment of Lenke Type I adolescent idiopathic scoliosis curves. *Spine* 2005; 30(16): 1859-1866.
31. Richards BS, Birch JG, Herring JA, et al. Frontal plane and sagital plane balance following Cotrel-Dubousset instrumentation. *Spine* 1989; 14: 733.
32. Richards BS, Herring JA, Johnston CE, Birch JG, Roach JW. Treatment of adolescent idiopathic scoliosis using Texas Scottish Rite Hospital instrumentation. *Spine* 1994; 19: 1598-1605.
33. Rinella A, Bridwell K, Kim Y, Rudzki J , Edwards C, Roh M, Lenke LG, Berra A. Late complications of adult idiopathic scoliosis primary fusio L4 and above: the effect of age and distal fusion level. *Spine* 2004; 29(3): 318-325.
34. Schlenzka D, Poussa M, Muschik M. Operative treatment of adolescent idiopathic thoracic scoliosis Harrington-DTT versus Cotrel-Dubousset instrumentation. *Clin Orthop* 1993; 297: 155-160
35. Suk SI, Lee SM, Chung ER, Kim JH, Kim SS. Selective thoracic fusion with segmental pedicle screw fixation in the treatment of thoracic idiopathic scoliosis: more than 5-year follow-up. *Spine* 2005; 30(14): 1602-1609.
36. Sweet FA, Lenke LG, Bridwell KH, et al. Prospective radiographic and clinical autcomes and complications of single rod instrumented anterior spinal fusion in adolecent idiopathic scoliosis. *Spine* 2002; 27(19): 2135-2136
37. Thompson JG, Emans JB. A comparison between spinous process sublaminar wiring combined with harrington distraction instrumentation in the management of adolescent idiopathic scoliosis. *J Pediatr Orthop* 1988; 8: 129-134.
38. Turi M, Charles EJ, Richards BS. Anterior correction of idiopathic scoliosis using TSRH instrumentation. *Spine* 1993; 18(4): 417-422.
39. Winter RB, Denis F, Lonstein JE, Garemella J. Techniques of surgery. Winter RB, Bredford DS, Lonstein JE, Ogilvie JW. MOE'S Textbook of Scoliosis and Other Spinal Deformities. 3rd Ed, Philadelphia: *W.B Saunders Company,* 1995; pp: 133-217.
40. Zielke K, Stunkat R, Beaujean F. Ventrale Derotations-Spondylodesis. *Arch Orthop Unfallchir* 1976; 85: 257-77.

The Journal of Turkish Spinal Surgery 2009; 20 (2): 23-32

ORJİNAL ÇALIŞMA / *ORIGINAL ARTICLE*

ADÖLESAN İDİOPATİK SKOLYOZDA PEDİKÜL VİDA UYGULAMASININ KORONAL VE SAGİTTAL PLAN DÜZELMESİ ÜZERİNE OLAN ETKİSİ

THE EFFECT OF POSTERIOR PEDICLE SCREW-ONLY CONSTRUCTS ON CORONAL AND SAGITTAL PLANE CORRECTION IN ADOLESCENT IDIOPATHIC SCOLIOSIS

Yetkin SÖYÜNCÜ*, Hüseyin BALKARLI, Haluk ÖZCANLİ***, F.Feyyaz AKYILDIZ******

ÖZET:

Skolyoz olgularında segmental pedikül vida uygulamasının, koronal ve sagittal planın düzeltilmesinde etkili olduğu ispatlanmıştır. Bu çalışmanın amacı, adölesan idiyopatik skolyoz (AIS) olgularında sadece pedikül vidası kullanılarak posteriordan yapılan düzeltme ve füzyon ameliyatlarının kısa dönem radyolojik sonuçlarını değerlendirmektir.

Bu çalışmada, tek bir merkezde AIS nedeniyle posteriordan pedikül uygulaması ile düzeltme ve füzyon ameliyatı uygulanan ve tamamı kız olan 12 hasta değerlendirilmiştir. Ameliyat öncesi, ameliyat sonrası erken dönem ve takip kontrollerinde ayakta çektirilen ön-arka ve yan grafilerden eğriliklerin büyüklükleri ve düzelme miktarları hesaplanmıştır.

Ameliyat sırasında ortalama hasta yaşı 15.2 yıl ve ortalama takip süresi 12.0 ± 8.09 ay idi. En sık görülen eğri tipleri Lenke tip 1 (7 olgu), Lenke tip 5 (3 olgu) ve Lenke tip 3 (2 olgu) idi. Ameliyat öncesi ortalama 48.0˚ ± 8.6˚ ölçülen esas eğrilik, en son takipte 10.0˚ ± 6.4˚'ye gerilemiş ve bu istatistiksel olarak anlamlı olduğu saptanmıştır (p<0.0001). T4 – T12 arası ölçülen torakal sagittal kifoz 25.7˚ ± 5.5˚'den en son kontrolde 26.1˚ ± 7.3˚'ye değişmiş (p= 0.9) ve bu istatistiksel olarak anlamlı bulunmuştur. L1 – L5 arası ölçülen lomber lordoz, ameliyat öncesi 40.5˚ ± 10.5˚'den son kontrolde 41.5˚ ± 5.9˚'ye (p = 0.79) ve T10- L2 arası torakolomber bileşke eğriliği ise 8.1˚ ± 4.7˚'den 9.0˚ ± 5.9˚'ye ilerlediği belirlenmiştir (p = 0.73). Vida uygulamasıyla ilgili nöral veya organ yaralanmasına rastlanmamıştır.

Sonuç olarak; *AIS olgularında sadece posteriordan pedikül vidaları ile yapılan girişimler sonrası koronal ve sagittal planlarda radyolojik olarak yeterli düzelme elde edilebileceği fikri elde edilmiştir.*

Anahtar Kelimeler: *Segmental pedikül vidası, adölesan idiyopatik skolyoz, ameliyat sonrası düzelme, kifoz*

Kanıt Düzeyi: *Retrospektif Klinik Çalışma, Düzey III*

(*) *Doç Dr., Ortopedi ve Travmatoloji Uzmanı, Akdeniz Üniversitesi Tıp Fakültesi Ortopedi ve Travmatoloji ABD,Antalya*

(**) *Araştırma Görevlisi, Akdeniz Üniversitesi Tıp Fakültesi Ortopedi ve Travmatoloji ABD,Antalya*

(***) *Yrd. Doç Dr., Ortopedi ve Travmatoloji Uzmanı, Akdeniz Üniversitesi Tıp Fakültesi Ortopedi ve Travmatoloji ABD, Antalya*

(****) *Prof Dr., Ortopedi ve Travmatoloji Uzmanı, Akdeniz Üniversitesi Tıp Fakültesi Ortopedi ve Travmatoloji ABD, Antalya*

Yazışma Adresi: *Yetkin Söyüncü, Akdeniz Üniversitesi Tıp Fakültesi, Ortopedi ve Travmatoloji Anabilim Dalı, Antalya*
Tel.: *0 (242) 249 60 00*
Fax: *0 (242) 249 61 51*
e-mail: *ysoyuncu@hotmail.com*

SUMMARY:

Segmental pedicle screw fixation has been proven to enable true segmental control and greater correction both in coronal and sagittal planes of scoliosis. The purpose of this study was to evaluate adolescent idiopathic scoliosis (AIS) patients undergoing a posterior spinal fusion with a all-pedicle screw construct in term of radiolographic outcome.

A total 12 patients with AIS at a single institution who underwent a posterior spinal fusion with segmental pedicle screw instrumentation were evaluated. Standing anteroposterior and lateral preoperative radiographs, and anteroposterior and lateral postoperative radiographs were evaluated for curve magnitude and postoperative correction to assess the efficacy of these constructs in the immediate postoperative period and at latest follow-up.

Mean patient age at the time of operation was 15.2 (range 13–17 years) and average follow-up period was 12.0 ± 8.09 months. The most frequent curve pattern was Lenke type 1 (7 cases), followed by type 5 (3 cases) and type 3 (2 cases). The average major curve measured 48.0˚ ± 8.6˚ preoperatively corrected to 10.0˚ ± 6.4˚ at final follow – up and this was statistically significant (p<0.0001) . Sagittal thoracic aligment (T4-T12), increased from 25.7˚ ± 5.5˚ to 26.09˚ ± 7.3˚ at final follow-up (p=0.9). Lomber lordosis (L1–L5) was changed from 40.4˚ ± 10.5˚ to 41.4˚ ± 5.9˚ (p=0.79) and thoracolumbar junctional kyphosis (T10–L2) increased from 8.1˚ ± 4.7˚ to 9.0˚ ± 5.9˚ at final follow-up (p=0.73). There were no neurologic or visceral complications related to pedicle screw instrumentation.

In conclusion acceptable radiographic outcome can be achieved with posterior-only deformity correction for the treatment of AIS with pedicle screws.

Key words: *Segmental pedicle screw, adolescent idiopathic scoliosis, postoperative correction, kyphosis*

Level of Evidence: *Retrospective Clinical Article, Level III*

GİRİŞ:

AIS tedavisinde çengel uygulaması, yıllarca altın standart olarak kabul edilmesine rağmen son yıllarda pedikül vidalarının kullanılması oldukça popüler hale gelmiştir. Başlangıçta emniyetli şekilde torakolomber ve lomber bölgede sık olarak kullanılan pedikül vidalarının, AIS tedavisinde torakal bölgede de bir tespit yöntemi olarak kullanılabileceği, Suk ve arkadaşları, tarafından bildirilmiştir [19]. Pedikül vidaları koronal, sagittal ve aksiyel planlarda çengel uygulamalarına göre daha iyi düzelme sağlar ve AIS tedavisinde etkili ve emniyetli bir tedavi yöntemidir [4,19,13]. Kim ve arkadaşları, pedikül vidası uygulaması ile eğrilikte daha iyi düzelmeyle birlikte akciğer fonksiyonlarında da iyileşme olduğunu yayınlamışlardır. Pedikül vidaları ve çengel uygulamalarının kombine edildiği hibrid uygulamalarla karşılaştırıldığında, enstrümante edilen en alt vertebra, cerrahi süre ve SRS-24 skorları açısından her iki grup arasında anlamlı bir fark bulunamamıştır [8]. Pedikül vidaları omurganın her 3 kolonunu da tuttuğu için eğrilikte daha iyi bir düzelme sağlar. Ayrıca, diğer modern teknikler, spinal kolonu sadece posteriordan düzeltmeye olanak sağlarken pedikül vidaları her 3 planda da gerçek anlamda derotasyona izin vermektedir [10]. Pedikül vidaları ile daha az sayıda hareketli segment füzyon alanına katılır ve füzyon alanının kaudalindeki hareketler korunabilir [19]. Bu durum ayrıca distal segmentler üzerine binen stresi azaltarak gelişebilecek disk dejenerasyonunu yavaşlatabilir.

Pedikül vidaları yardımı ile daha önce anterior ve posterior kombine girişimlerle tedavi edilen olguların, sadece posteriordan tedavi edilebilmesi mümkün olmuştur. Luhmann ve arkadaşları, 70˚-100˚ eğriliklerin sadece posteriordan pedikül vidaları ile düzeltilmesi sonucu elde edilen koronal plan düzelmelerinin kombine anterior ve posterior girişimlere yakın sonuç verdiğini bildirmişleridir [15]. Kombine girişimlere göre morbiditesi daha düşük bir girişim halini almıştır. Pedikül vidası uygulamalarının sağladığı avantajlar, komplikasyonları haklı çıkaracak boyutlarda olmalıdır. Nörolojik yaralanma, ciddi damar yaralanması, plevranın delinmesi, vida yerleştirilmesi sırasında skopi kullanılmasına bağlı radyasyona maruz kalma başlıca sorunlar olarak karşımıza çıkmaktadır. Bu çalışmanın amacı, pedikül vidaları ile sadece posteriordan düzeltme ve füzyon uygulaması yapılan AIS hastaların kısa dönem radyolojik sonuçlarını değerlendirmektir.

MATERYAL VE YÖNTEM:

- DEMOGRAFİK VERİLER:

2004 – 2007 yılları arasında tek bir klinikte, AIS nedeniyle ameliyat edilen ve posteriordan spinal füzyon ve pedikül vidası uygulaması yapılan 12 hasta çalışmaya alınmıştır. Tamamı kız olan hastaların ortalama yaşı 15.2 yıl ve ortalama takip süresi 12 ay olduğu saptanmıştır.

- EĞRİ LOKALİZASYONU VE RADYOLOJİK ANALİZ:

Hastalara ameliyat öncesi skolyoz serisi grafileri (ayakta ön-arka ve yan, yatarak eğilme grafileri) ve ameliyata başlamadan önce genel anestezi altında traksiyon grafileri çektirilmiştir. Ameliyat sonrası ve takip döneminde skolyoz serisi grafileri ayakta ve AP ve yan pozisyonlarda alınmıştır. Preoperatif filmlerin çekilmesi ile ameliyata kadar geçen süre ortalama 3 gündü. Koronal eğrilikler, ana torakal eğrilikler [8] ve torakolomber/lomber eğrilikler [5] olarak ayrılmıştır. Her olguda preoperatif olarak ölçülen en büyük eğri, majör eğrilik olarak belirlenmiş ve postoperatif ve takip döneminde aynı bölgedeki eğrilik ile mukayese edilmiştir. Ayrıca, preoperatif olarak ölçülen ikinci en büyük eğrilik, sekonder eğri olarak belirlenmiş ve ameliyat

sonrası aynı bölgedeki eğrilik ile karşılaştırılmıştır. Torakal sagittal kifoz T4 üst son plak ile T12 alt son plak arasından ölçülürken, lomber lordoz L1-L5 arasından ölçülmüştür. Torakolomber bileşkenin sagittal ölçümü ise T10–L2 arasından yapılmıştır. Tüm ölçümler tek bir gözlemci tarafından yapılmıştır.

- CERRAHİ YÖNTEM:

Tüm hastalara, posteriordan pedikül vidaları ile enstrümantasyon ve füzyon uygulanmıştır. Posterior pedikül vidaları, 5.5 mm titanyum rod uygulamasına olanak veren poliaksiyel sistemden oluşmuştur. Tüm pedikül vidaları torakal, torakolomber ve lomber bölgede "free hand" pedikül vidası uygulama tekniğiyle konuldu. Proksimal ve distal füzyon seviyelerini belirlemede stabil vertebralar kullanılmıştır.

Tüm hastalarda benzer ekspojur ve yumuşak doku gevşetmeleri yapılarak, transvers çıkıntıların uç kısımlarına kadar ulaşılmıştır. Alt fasetlerin yaklaşık 5 mm.lik kısımları eksize edilmiş ve superior fasetlerin dorsal yüzündeki kıkırdak ortaya konulmuştur. Her düzeyde spesifik giriş noktaları, transvers çıkıntının üst yarısı ve superior artiküler çıkıntının kaide kısmı kılavuz nokta olarak kullanılarak tespit edilmiştir. Posterior kortekste giriş deliği oluşturularak, el perforatörü ya da torakal prop yardımıyla pedikül geçilmiş, vertebra cismine doğru ilerlenmiştir. Açılan delikten yağ partikülleri içeren venöz karakterde kanama gelmesi, pedikül içinde olduğumuzu doğrulayan endirekt göstergelerden birisi olarak değerlendirilmiştir. Daha sonra fleksibil, ucu künt pedikül bulucu ile kemik sınırları palpe edilmiştir. 5 farklı kemik sınırının palpe edilmesinden sonra vida boyu ölçülmüş ve kullanılacak vidadan 0.5 mm daha ince tap kullanılarak vida yolu açılmıştır. Bu işlemden sonra bir kez daha pedikül duvarları ve omurganın ön korteksi kontrol edilmiştir. Vida çapları, ameliyat öncesi radyolojik değerlendirmeye ya da pedikül bulucu ile muayene sırasındaki hissiyata göre belirlenmiştir. Seviyeye göre değişmekle birlikte 4.75 – 7.0 mm arasındaki kalınlıkta vidalar tercih edilmiştir. Özellikle konkav taraf olmak üzere mümkün olduğunca her iki tarafta tüm seviyelere vida konulmaya çalışılmış, ancak bunda başarısız olunması durumunda en azından özellikle CD prensiplerine göre stratejik vertebralara mutlaka vida konulmuştur. Vida uygulaması sırasında gerektiğinde skopi kullanılmıştır. Vida uygulamasının tamamlanmasını takiben rod yerleştirme ve düzeltme manevrası öncesi, vida yerleşiminin uygunluğu mutlaka skopi ve gerekirse grafi ile kontrol edilmiştir. Torakal kifozu artmış olan olgular hariç, ilk olarak konkav taraf rod yerleştirilmiştir. Tüm vidalar rod ile birleştirilmiş ve roda rotasyon, translasyon, distraksiyon / kompresyon ve in-situ rod bükme manevralarından bir veya birkaçının birlikte uygulanmasıyla proksimal ve distal son vertebralar aynı paralelliğe getirilmeye çalışılmıştır. Torakal kifozda artma varsa, önce konveks taraf rod yerleştirilmiş, kifoz ve skolyozu eş zamanlı düzeltmek üzere konveks tarafa kompresyon kuvvetleri uygulanmıştır. Hiçbir hastaya torakoplasti uygulanmamış ve anteriordan gevşetme yapılmamıştır. Greft olarak iliak kanattan alınan otogreftler kullanılmış ve otogreftin miktar olarak yetersiz kaldığı olgularda trikalsiyum fosfat ilave edilmiştir.

Cerrahi sonrası breys veya korse kullanılmamış ve erken dönemde ameliyat sahasına katılmamış omurga segmentlerinin mobilizasyonuna yönelik fizik tedavi programı uygulanmıştır. 4- 6 ay süreyle devam edilmek üzere ev egzersiz programları verilerek hastalar, ortalama 6. günde taburcu edilmişlerdir.

İSTATİSTİK ANALİZİ

Grup içinde preoperatif, postoperatif ve takip dönemindeki eğrilikler arasında fark olup olmadığını test etmek amacıyla eşleştirilmiş t testi kullanılmıştır. Olasılık değeri 0.05 olarak kabul edilmiştir.

SONUÇLAR:

En sık görülen eğrilik tiplerinin, Lenke Tip–1 (7 olgu) (Şekil–2), Lenke Tip–5 (3 olgu) (Şekil–1) ve Lenke Tip–3 (2 olgu) olduğu belirlenmiştir. Tablo–1, tamamen pedikül vidası ile tedavi edilen AIS olgularında ameliyat öncesi ve ameliyat sonrası ile takip döneminde eğrilik değerlerinde meydana gelen değişiklikleri göstermektedir.

Ameliyat öncesi değerler, ameliyat sonrası ve en son takip değerleri ile karşılaştırıldığında majör eğrilik, sekonder eğrilik, esas torakal eğrilik ve torakolomber / lomber eğriliklerdeki düzelmenin istatistiksel olarak anlamlı olduğu görülmüştür. Ameliyat öncesi 48.0˚ ± 8.6˚ olan majör eğriliklerin takip döneminde 10.0˚ ± 6.4˚'ye gerilediği ve bunun istatistiksel olarak anlamlı olduğu saptanmıştır (p<0.0001). Sekonder eğriliklerde de istatistiksel olarak bir düzelme olduğu belirlenmiştir (p=0.001). Ameliyat öncesi 50.3˚ ± 8.8˚ ölçülen esas torakal eğriliğin takiplerde 9.5˚ ± 4.2˚'ye ve 43.6˚ ± 4.2˚ olan torakolomber / lomber eğriliklerin ise 11.2˚ ± 9.4˚'ye gerilediği görülmüştür. Bu değişikliklerin, istatistiksel olarak anlamlı olduğu belirlenmiştir (p<0.0001). Bahsedilen eğriliklerin ameliyat sonrası erken dönemde elde edilen düzelmelerinin, ortalama 12. ayda yapılan takiplerde anlamlı bir değişiklik göstermediği saptanmıştır.

Ameliyat öncesi değerler takip dönemiyle karşılaştırıldığında, sagittal plan değerlerinde (torakal kifoz-p = 0.90, lomber lordoz–p = 0.79 ve torakolomber bileşke-p = 0.73) anlamlı bir değişiklik olmadığı görülmüştür.

TARTIŞMA:

Cotrel–Dubousset (CD) enstrümantasyonunun kullanılmaya başlanmasını takiben skolyoz cerrahisinde uygulanan düzeltme tekniklerinde değişiklikler olmuş ve rod derotasyon manevrası, "cantilever" yöntemleri ile segmentleri birbirine yaklaştırma gibi yöntemler kullanılmaya başlanmıştır [1,6,23]. Lomber eğriliklerde pedikül vida uygulaması, farklı deformitelerin düzeltilmesi ve stabilizasyonunu arttırmıştır ve değişik çalışmalarda lomber pedikül vidalarının çengel enstrümantasyonlarına olan üstünlükleri gösterilmiştir [4, 5].

Pedikül vidalarının lomber bölgede kullanılması hızlı olsa da torakal bölgede kullanılmaya başlanması, nörolojik sekellerden korkulması nedeniyle biraz daha geç olmuştur. Değişik çalışmalarda torakal bölgeye konulan vidalarının emniyeti ve etkinliği konusunda veriler sunulmuştur [7,20]. Torakal pedikül vidalarının benzer teknikler uygulanarak kullanılması ile daha iyi düzelme sonuçları ve daha kısa füzyon sahaları elde edilmiştir, ancak olası risk ve avantajları sorgulanmaya devam etmiştir [12,19,20].

Suk ve arkadaşları, CD enstrümantasyonu ile tedavi ettikleri AIS'lu 78 hastada eğride düzelme oranlarını çengel ile % 55, çengel ve vida kombinasyonunda % 66 ve segmental vida uygulamasında ise % 72 olarak rapor etmişlerdir [18]. Düzelme kaybı ise sırasıyla % 6, % 2 ve % 1 idi. Kim ve arkadaşları, yarısına çengel ve yarısına da segmental pedikül vidası uyguladıkları 52 hastanın sonuçlarını yayınlamışlar ve vida grubunda % 76, çengel uygulanan grupta ise % 50 eğride düzelme saptamışlardır [8]. Dobbs ve arkadaşları, majör

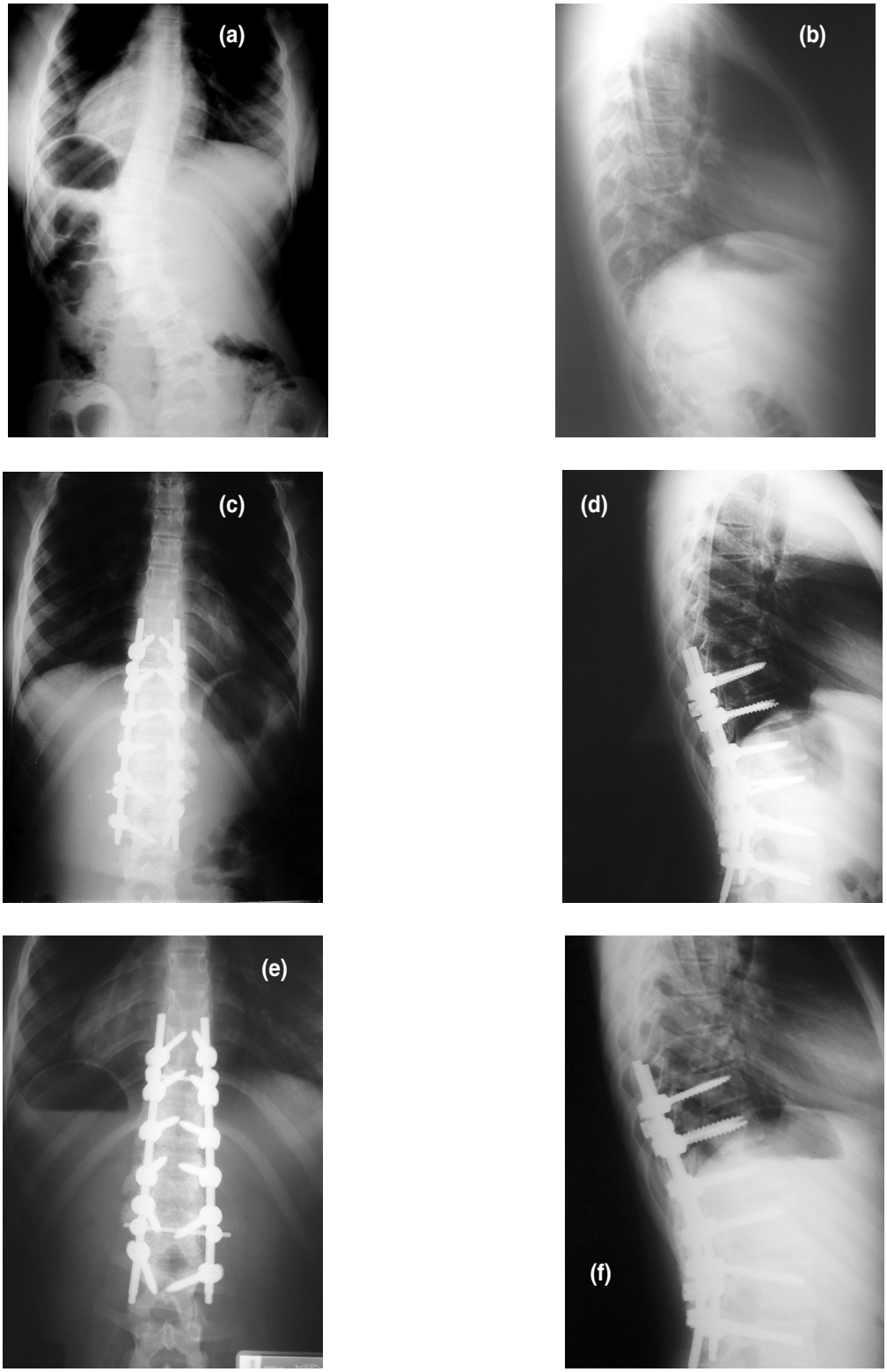

Şekil 1. Torakolomber eğriliği olan 14 yaşında kız çocuğunun **(a)** ameliyat öncesi ön-arka, **(b)** yan, postoperatif 1. haftadaki **(c)** ön-arka ve **(d)** yan grafileri ve postoperatif 1. yıl kontrolündeki haftadaki **(c)** ön-arka ve **(d)** yan grafileri görülüyor. Hastanın torakolomber eğriliğinin 47°'den 4°'ye gerilediği belirlenmiştir. Lateral grafide, lomber lordoz korunduğu saptanmıştır. Ameliyattan 1 yıl sonra sagittal ve koronal dizilimin korunduğu görülmektedir.

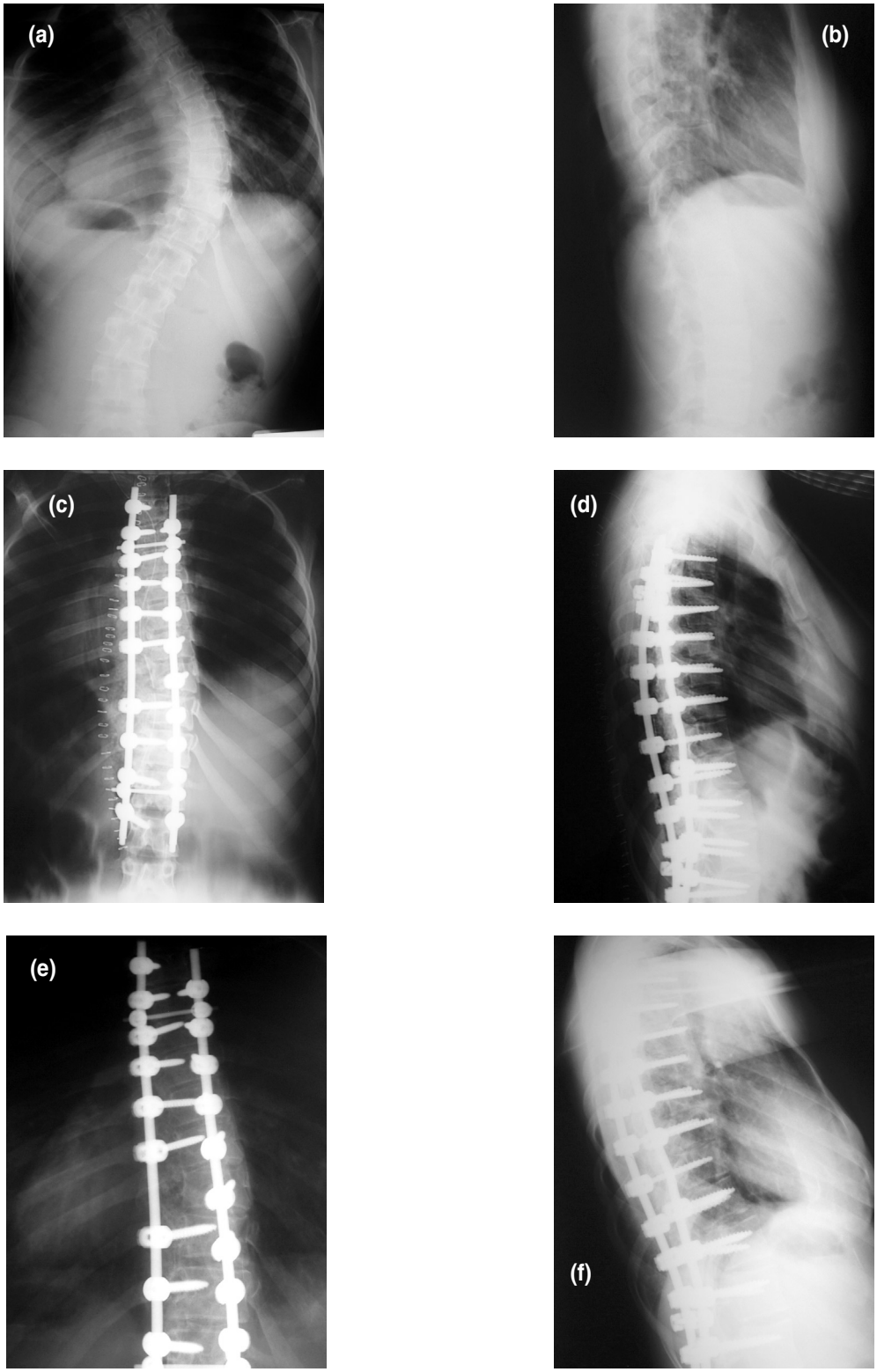

Şekil 2. 15 yaşında, ana torakal eğriliği olan kız çocuğunun **(a)** ameliyat öncesi ön-arka, **(b)** yan, postoperatif 1. haftadaki **(c)** ön-arka ve **(d)** yan grafileri ve postoperatif 1. yıl kontrolündeki haftadaki **(c)** ön-arka ve **(d)** yan grafileri görülüyor. Hastanın torakal ve lomber eğriliklerinin sırasıyla 53˚ ve 18˚ olup, torakal eğriliğinin postoperatif 17˚'ye gerilediği belirlenmiştir. Sekonder lomber lordoz tamamen düzeldiği saptanmıştır. Ameliyattan 13 ay sonra sagittal ve koronal dizilimin korunduğu görülmektedir.

Tablo - 1. Pedikül vidası ile düzeltme ve füzyon uygulanan AIS hastaların koronal ve sagittal plan eğriliklerinde ameliyat öncesi, ameliyat sonrası ve son takipte meydana gelen değişikliklerin ortalamaları

Değerler	Ameliyat öncesi ortalama ± SD	Ameliyat sonrası ortalama ± SD	En son takip ortalama ± SD
Torakal sagittal kifoz (T4- T12)	25.7˚ ± 5.5˚	27.3˚ ± 5.6˚	26.0˚ ± 7.3˚
Lomber lordoz (L1- L5)	40.4˚ ± 10.5˚	36.7˚ ± 9.0˚	41.4˚ ± 5.9˚
Torakolomber bileşke(T10 – L2)	8.1˚ ± 4.7˚	9.6˚ ± 5.6˚	9.0˚ ± 5.9˚
Major eğri	48.0˚ ± 8.6˚*	9.1˚ ± 4.5˚	10.0˚ ± 6.4˚
Sekonder eğri	31.0˚ ± 12.4˚ *	9.2˚ ± 5.2˚	10.5˚ ± 7.6˚
Esas torakal eğri	50.3˚ ± 8.8˚ *	10.5˚ ± 3.4˚	9.5˚ ± 4.2˚
Torakolomber / lomber eğri	43.6˚ ± 4.2˚ *	8.0˚ ± 4.9˚	11.2˚ ± 9.4˚

(* Ameliyat sonrası ve en son takip değerlerine göre istatistiksel olarak anlamlı fark var)

torakal ve kompansatuvar lomber C modifiyer AIS olgularında ana torakal eğriliğin pedikül vidaları ile tespit ve selektif füzyonunun çengel uygulaması ile karşılaştırıldığında daha iyi torakal düzelme ve ameliyat sonrası daha az koronal dekompanzasyona neden olduğunu rapor ettiler. Erken ameliyat sonrası dönemde, torakal eğriliklerde düzelme oranları çengel uygulanan grupta % 45 ve pedikül vidası uygulanan grupta ise % 56 idi ve bu oranlar istatistiksel olarak anlamlı idi. Takip döneminde düzelme kaybı, çengel grubunda daha fazla idi [3].

Literatürde pedikül vidası uygulaması sonucu aynı oranda başarılı sonuçlar vermeyen yazarlar da mevcuttur. Liljenqvist ve arkadaşları ile Storer ve arkadaşları, hibrid grupları çengel uygulanan gruplarla karşılaştırdıklarında, erken ameliyat sonrası dönemde koronal planda düzelmesi açısından bir fark bulamamışlar, ancak uzun dönem takiplerde (2-12 yıl) hibrid grupta, primer koronal eğri düzelmesinin daha iyi olduğunu gözlemlemişleridir [13,17].

Lowenstein ve arkadaşları, AIS olgularında tamamen pedikül vidası uygulamaları ile hibrid torakal çengel ve lomber pedikül vidası uygulamalarının sonuçlarını karşılaştırmışlardır. Arada istatistiksel olarak bir fark bulamasalar da tamamen vida uygulaması yapılan hastaların ana torakla eğriliklerinde hibrid grupla karşılaştırıldığında daha fazla bir düzelme olduğu görülmüştür. Torakolomber/lomber eğriler, majör eğrilikler sekonder eğrilikler tamamen vida uygulanan grupta daha fazla düzelmiş, ancak bu fark, çok önemli bulunmamıştır. Ayrıca, torakal vidaların torakal kifozu ciddi oranda azalttığı ve bu etkinin torakal çengel uygulaması sırasında görülmediği saptanmıştır [14].

Kliniğimizde, AIS cerrahisinde torakal vida uygulamasına 2003 yılından sonra başladık. Torakal omurgada vida uygulaması, özellikle deformite cerrahisinde, bir öğrenme süreci gerektirir [13]. Literatürde yayınlanan çalışmalara bakıldığında, tamamen vida uygulaması yapılan hastalarda, koronal ve sagittal planda elde edilen düzelme sonucu oldukça iyi denge edildiği rapor edilmektedir. Sonuçlarımız, bu konudaki deneyimimizin henüz tam yeterli olmadığı dönemdeki olgulara ait olmakla birlikte oldukça iyidir. Olgularımızda esas torakal eğri, Torakolomber/lomber eğrilikler ile majör eğrilik ve sekonder eğriliklerde (koronal plan deformiteleri) istatistiksel olarak anlamlı düzelmeler elde edildiği belirlenmiştir. Deneyim arttıkça sonuçların daha da iyi olabileceğini düşünmekteyiz.

Lechman ve arkadaşları, 5.5 mm.lik paslanmaz çelikten yapılan rod kullanarak ve posteriordan çok fazla yumuşak doku gevşetmesi yapmadan monoaksiyel vidalarla apikal lordotik segmentte kifotik etki oluşturmaksızın torakal kifozda azalma elde ettiklerini rapor ettiler [11]. Diğer taraftan Suk ve arkadaşları, 7 mm.lik çok sert çelik rod kullanarak derotasyon manevrası ile torakal kifozu düzelttiklerini bildirmişlerdir [21]. Pedikül vidalarının, ileri ve sert torakal eğriliklerin düzeltilmesinde başarıyla kullanıldığına dair yayınlar da vardır [9]. Lowenstein ve arkadaşları, tamamen vida uygulaması yaptıkları olgularında kifoz açısında önemli azalma (29.65°'den 19.35°'ye) saptamışlar, ancak hibrid uygulama yapılan grupta böyle bir farklılık gösterememişlerdir [14]. Benzer şekilde Vora ve arkadaşları, Lenke Tip I AIS olgularında sadece pedikül vidası uygulamasını, hibrid sistem ve segmental intraspinöz telleme yöntemleri ile karşılaştırdıkları çalışmalarında koronal plandaki düzelmenin daha iyi olmadığını ve torakal omurgada ciddi lordoza yol açtığını rapor etmişleridir [22]. Torakal bölgede kifozun artmış olduğu (40° üzeri) skolyoz olgularında, spinal kolonu kısaltmak için konveks taraftan, roda kompresyon uygulanmak gerekir. Bizim olgularımızda, 5.5 mm.lik titanyum rod ve derotasyon manevrası uygulamasıyla torakal kifoz ve lomber lordozda, ameliyat öncesiyle karşılaştırıldığında bir farklılık olmamış ve bu eğrilikler, fizyolojik kabul edilen sınırlar içinde kalmıştır. Takip döneminde de düzelmelerde anlamlı bir kayba rastlanmamıştır.

Eğriliğin düzelme miktarı üzerinde, uygulanan düzeltme manevraları, etkili rol oynayabilir. Olgularımızın tamamında esas düzeltme manevrası olarak, rod derotasyon tekniğini uyguladık. Lee ve arkadaşları, rod derotasyonuna ilave olarak torakal pedikül vidalarına direkt rotasyon yaptırarak "direkt vertebral rotasyon" tekniği olarak tanımlanan konsepti uygulamışlardır [10]. Sadece rod derotasyon tekniği ile karşılaştırıldığında koronal ve rotasyonel düzelme miktarlarında önemli iyileşmeler olduğunu gözlemlediler. Literatürdeki yayınlarda uygulanan düzeltme yöntemleri hakkında ayrıntılı bilgi olmaması nedeniyle düzelme miktarlarındaki farklılıkları, sadece deneyimle ilişkilendirmek çok da doğru olmayacaktır.

Pedikül vidalarının her 3 kolonu da tutması nedeniyle çengel sistemleriyle karşılaştırıldığında daha az gevşeme, yerinden çıkma ve yer değiştirme gösterdiği saptanmıştır [1,16]. Bu nedenle hastalarımızın hiç birisinde breys veya korse kullanılmamıştır. Takip dönemimizde, bu yönde herhangi bir komplikasyonla da karşılaşılmamıştır. Ayrıca, minör veya majör herhangi bir nörolojik yaralanma görülmemiştir.

Sonuç olarak; posteriordan segmental pedikül vida uygulaması ile AIS cerrahi tedavisinde majör ve minör koronal eğriliklerde oldukça iyi düzelme sağlanabilmektedir. Sagittal plan eğrilikleri ise fizyolojik sınırlar içinde tutulabilmektedir. Yöntem, uygulama zorluğu ve öğrenme süreci uzun olmakla beraber, AIS tedavisinde uygun ve etkili bir tedavi yöntemi olarak görünmektedir.

KAYNAKLAR:

1. Coe JD, Arlet V, Donaldson W, Berven S, Hanson DS, Mudiyam R, Perra JH, Shaffrey CI. Complications in spinal fusion for adolescent idiopathic scoliosis in the new millennium. A report of the Scoliosis Research Society Morbidity and Mortality Committee. *Spine* 2006; 31(3): 345-349.
2. Cotrel Y, Dubousset J, Guillaumat M. New universal instrumentation in spinal surgery. *Clin Orthop Relat Res* 1988 ; 227: 10-23.
3. Dobbs MB, Lenke LG, Kim YJ, Kamath G, Peelle MW, Bridwell KH. Selective posterior thoracic fusions for adolescent idiopathic scoliosis: comparison of hooks versus pedicle screws. *Spine* 2006; 31 (20): 2400-2404.

4. Gaines RW Jr. The use of pedicle-screw internal fixation for the operative treatment of spinal disorders. *J Bone Joint Surg* 2000; 82 (A): 1458-1476.
5. Hamill CL, Lenke LG, Bridwell KH, Chapman MP, Blanke K, Baldus C. The use of pedicle screw fixation to improve correction in the lumbar spine of patients with idiopathic scoliosis. Is it warranted? *Spine* 1996; 21(10):1241-1249.
6. Harrington PR.Treatment of scoliosis. Correction and internal fixation by spine instrumentation. *J Bone Joint Surg* 1962 ; 44-A: 591-610.
7. Kim YJ, Lenke LG, Bridwell KH, Cho YS, Riew KD. Free hand pedicle screw placement in the thoracic spine: is it safe? *Spine* 2004; 29 (3): 333-342.
8. Kim YJ, Lenke LG, Cho SK, Bridwell KH, Sides B, Blanke K. Comparative analysis od pedicle screw versus hook instrumentation in posterior spinal fusion of adolescent idiopathic scoliosis. *Spine* 2004; 18: 2040- 2048.
9. Kuklo TR, Lenke LG, O'Brien MF, Lehman RA Jr, Polly DW Jr, Schroeder TM. Accuracy and efficacy of thoracic pedicle screws in curves more than 90 degrees. *Spine* 2005; 30 (2): 222-226.
10. Lee SM, Suk SI, Chung ER. Direct vertebral rotation : a new technique of three-dimensional deformity correction with segmental pedicle screw fixation in adolescent idiopathic scoliosis. *Spine* 2004; 29: 343-349.
11. Lehman RA Jr, Lenke LG, Keeler KA, Kim YJ, Buchowski JM, Cheh G, Kuhns CA,Bridwell KH.Operative treatment of adolescent idiopathic scoliosis with posterior pedicle screw-only constructs: minimum three-year follow-up of one hundred fourteen cases. *Spine* 2008; 33 (14): 1598-1604.
12. Liljenqvist UR, Halm HF, Link TM. Pedicle screw instrumentation of the thoracic spine in idiopathic scoliosis. *Spine* 1997; 22 (19): 2239-2245.
13. Liljenqvist U, Lepsien U, Hackenberg L, Niemeyer T, Halm H. Comparative analysis of pedicle screw and hook instrumentation in posterior correction and fusion of idiopathic thoracic scoliosis. *Eur Spine J* 2002; 11 (4): 336-343.
14. Lowenstein JE, Matsumoto H, Vitale MG, Weidenbaum M, Gomez JA, Lee FY, Hyman JE, Roye DP Jr. Coronal and sagittal plane correction in adolescent idiopathic scoliosis: a comparison between all pedicle screw versus hybrid thoracic hook lumbar screw constructs. *Spine* 2007; 32(4): 448-452.
15. Luhmann SJ, Lenke LG, Kim YJ, Bridwell KH, Schootman M. Thoracic adolescent idiopathic scoliosis curves between 70˚ and 100˚. Is anterior release necessary ? *Spine* 2005; 30: 2061-2067
16. Polly DW Jr, Potter BK, Kuklo T, Young S, Johnson C, Klemme WR. Volumetric spinal canal intrusion: a comparison between thoracic pedicle screws and thoracic hooks. *Spine* 2004; 29 (1): 63-69.
17. Storer SK, Vitale MG, Hyman JE, Lee FY, Choe JC, Roye DP Jr. Correction of adolescent idiopathic scoliosis using thoracic pedicle screw fixation versus hook constructs. *J Pediatr Orthop* 2005; 25 (4): 415-419.
18. Suk SI, Lee CK, Min HJ, Cho KH, Oh JH. Comparison of Cotrel-Dubousset pedicle screws and hooks in the treatment of idiopathic scoliosis. *Int Orthop* 1994; 18 (6): 341-346.
19. Suk SI, Lee CK, Kim WJ, Chung YJ, Park YB. Segmental pedicle screw fixation in the treatment of thoracic idiopathic scoliosis. *Spine* 1995; 20 :1399-1405.
20. Suk SI, Kim WJ, Lee SM, Kim JH, Chung ER. Thoracic pedicle screw fixation in spinal deformities: are they really safe? *Spine* 2001; 26 (18): 2049-2057.
21. Suk SI, Lee SM, Chung ER, Kim JH, Kim SS. Selective thoracic fusion with segmental pedicle screw fixation in the treatment of thoracic idiopathic scoliosis: more than 5-year follow-up. *Spine* 2005; 30 (14): 1602-1609.
22. Vora V, Crawford A, Babekhir N, Boachie-Adjei O, Lenke L, Peskin M, Charles G, Kim Y. A pedicle screw construct gives an enhanced posterior correction of adolescent idiopathic scoliosis when compared with other constructs: myth or reality. *Spine* 2007; 32 (17): 1869-1874.
23. Webb JK, Burwell RG, Cole AA, Lieberman I. Posterior instrumentation in scoliosis. *Eur Spine J* 1995; 4 (1): 2-5.

The Journal of Turkish Spinal Surgery 2009; 20 (2): 33-42

ORJİNAL ÇALIŞMA / *ORIGINAL ARTICLE*

ADÖLESAN İDİYOPATİK SKOLYOZUN CERRAHİ TEDAVİSİNDE SEGMENTAL ENSTRÜMENTASYON İLE HİBRİD ENSTRÜMENTASYONUN KARŞILAŞTIRILMASI

COMPARISON OF SEGMENTAL VERSUS HYBRID INSTRUMENTATION FOR THE SURGICAL TREATMENT OF ADOLESCENT IDIOPATHIC SCOLIOSIS

Ali Akın UĞRAŞ*, Mehmet Kürşat BAYRAKTAR,**
M. Fehmi AKYILDIZ, Murat YILMAZ**, Ercan ÇETİNUS*****

ÖZET:

Amaç: *Adölesan idiopatik skolyoz cerrahisinde segmental pedikül vidası uygulamasıyla hibrid enstrümantasyon sonuçlarının koronal ve sagital denge, eğriliklerin düzelme miktarı, klinik sonuçlar ve yöntemlerin komplikasyonları açısından karşılaştırılması amaçlandı.*

Materyal-Metod: *Segmental enstrümantasyon grubunu 11 hasta (ortalama yaş 14.7) oluştururken hibrid grubu 18 hasta (ortalama yaş 15.4) oluşturdu. Bu hastaların ameliyat öncesi, ameliyattan hemen sonra ve son kontrollerinde elde edilen klinik (SRS-30) ve radyografik muayene sonuçları değerlendirildi.*

Sonuçlar: *Frontal planda yapısal, torakal ve lomber eğrilikte segmental enstrümantasyon grubu anlamlı olarak daha iyi düzelme sağladı ($p<0.05$). Sagital planda, klinik sonuçlarda ve komplikasyonlar açısından iki grup arasında fark görülmedi ($p>0.05$).*

Çıkarımlar: *Adölesan idiopatik skolyozun cerrahi tedavisinde segmental pedikül vidası ile enstrümantasyon frontal planda eğriliğin düzeltilmesi ve düşük komplikasyon oranları nedeni ile tercih edilmelidir.*

Anahtar Sözcükler: *Adölesan idiopatik skolyoz, torasik pedikül vidası, hibrid enstrümantasyon*

Kanıt Düzeyi: *Retrospektif Klinik Çalışma, Düzey III*

(*) *Ortopedi ve Travmatoloji Uzmanı, Başasistan, Haseki Eğitim Ve Araştırma Hastanesi, Ortopedi ve Travmatoloji Kliniği, İstanbul.*
(**) Ortopedi ve Travmatoloji Uzmanı, Başasistan, Haseki Eğitim Ve Araştırma Hastanesi, Ortopedi ve Travmatoloji Kliniği, İstanbul.
(***) Doçent Doktor, Klinik şefi, Ortopedi ve Travmatoloji Uzmanı, Haseki Eğitim Ve Araştırma Hastanesi, Ortopedi ve Travmatoloji Kliniği, İstanbul.

Yazışma Adresi: *Dr. Ali Akın Uğraş, Haseki Eğitim ve Araştırma Hastanesi, Ortopedi ve Travmatoloji Kliniği, Adnan Adıvar Caddesi, 34093, Haseki, Fatih / İstanbul.*
Tel.: *0 (212) 5294400 / 1346*
Faks: *0 (212) 5896229*
e-mail: *akinugras@gmail.com*

SUMMARY:

Purpose: *The aim of this study is to compare the results of segmenter pediculer screw and hybrid instrumentation in adolescent idiopathic scoliosis surgery with coronal and sagittal balance, correction rates of curves, clinical results and complications of the techniques.*

Material and methods: *In segmenter instrumentation group there were 11 patients (average age 14.7), and in hybrid instrumentation group there were 18 patients (average age 15.4). Preoperative, early postoperative and last follow up clinical (SRS-30) and radiological results of all patients were evaluated.*

Results: *Segmenter instrumentation group had statistically significant better correction rates on frontal plane in thoracal and lumbar curves ($p<0.05$). On sagittal planes there were no statistically significant difference between two groups in clinical results and complications ($p>0.05$).*

Conclusion: *Segmenter pedicular screw instrumentation seems better in adolescent idiopathic scoliosis because of high correction rates of curves on frontal plane and decreased complication rates.*

Key words: *Adolescent idiopathic scoliosis, thoracic pedicular screw, hibrid instrumentation*

Level of Evidence: *Retrospective clinical study, Level III*

GİRİŞ:

Adölesan idiopatik skolyozun cerrahi tedavisinde son yıllarda kullanılan metod, her seviyeye yerleştirilen pedikül vidası ile segmental enstrümantasyondur. Daha önce kullanılan 3. nesil hibrid enstrümantasyonlar ise lomber bölgede pedikül vidalarının kullanımı, torakal bölgede ise çengellerin kullanımını içermektedir.

Cotrel-Dubousset enstrümantasyonu sonrası Harrington prensipleri skolyoz cerrahisinde tamamen değişmiştir [(1)]. Yeni metod ile distraksiyon ve kompresyona rod derotasyon ile kaldıraç manevrası da eklenmiştir. Suk'un torasik vertebraya pedikül vidaları uygulaması ile ise rod yerine her bir vertebraya segmental manevra yapabilme imkanı ortaya çıkmıştır [(11)].

Nörolojik komplikasyon veya damar yaralanması riski nedeni ile torakal vertebraya pedikül vidası uygulamasına son birkaç yıla kadar temkinli yaklaşılmış, artan tecrübe ile düşük komplikasyon oranlarının yayınlanması ile yaygınlık kazanmıştır. Riskleri nedeni ile segmental pedikül enstrümantasyonun hibrid enstrümantasyona tercih edilmesi gerekliliği halen tartışmalıdır [(6)]. Bu nedenle bu çalışmada son birkaç yıldır uyguladığımız segmental pedikül vidası uygulamalarımızla daha önce kullandığımız hibrid enstrümantasyon sonuçlarımızı hem koronal ve sagital denge, eğriliklerin düzelme miktarı, klinik sonuçlar, hem de yöntemlerin komplikasyonları açısından karşılaştırmayı amaçlanmıştır.

MATERYAL VE METOD:

Çalışma grubunu Haseki Eğitim ve Araştırma Hastanesi Ortopedi ve Travmatoloji Kliniği'nde cerrahi olarak tedavi edilen adölesan idiopatik skolyozlu hastalar oluşturmuştur. Hibrid enstrümantasyon grubu hastalar, retrospektif olarak taranırken segmental enstrümantasyon grubu hastalar prospektif takip edilmiştir. Konjenital, nörojenik veya anterior cerrahi yapılan hastalar çalışmaya alınmamıştır. Segmental enstrümantasyon grubunu 2005 ile 2007 yılları arasında ameliyat edilen üçü erkek, sekizi bayan toplam 11 hasta oluşturmuştur. Ameliyatlarında Tıpsan, TST, Blackstone ve Biomet posterior enstrümantasyon sistemleri kullanılmıştır. Hastaların cerrahi sırasındaki yaşları ortalama 14.7 (12-20) ve Risser ölçekleri ortalama 3.6 olduğu saptanmıştır. Ortalama takip süresi ise 20.5 (15-24) aydır. Hibrid enstrümantasyon grubunu oluşturan 18 hasta ise 1999 ile 2006 yılları arası ameliyat edilmiştir. Hastalarda Tasarım, CD, MSSE ve TSRH sistemleri kullanılmıştır. Cerrahi sırasındaki yaşları 15.4 (12-21) ve Risser ölçekleri ortalama 3.8 olduğu belirlenmiştir. Ortalama takip süresi 39.9 (20-90) aydır.

Operatif teknik her iki grupta faset dekortikasyonunu ve allogreft konulmasını içermektedir. Cerrahi standart pron pozisyonda yapılmıştır. Hibrid enstrümantasyon grubunda düzeltme teknikleri temel olarak derotasyon, distraksiyon, kompresyon ve in situ bükmeyi içermektedir. Segmental enstrümantasyon grubunda ise vertebra rod translasyon, distraksiyon, kompresyon ve derotasyonu teknikleri kullanılmıştır.

Radyografik değerlendirme hastaların ameliyat öncesi, ameliyat sonrası 6. hafta ve son kontrollerinde elde edilen ayakta tüm vertebral kolon ortoröntgenografileri ile yapılmıştır. Koronal denge frontal planda sakrum ortasından çizilen santral sakral dikey hattın (CSVL) T1 vertebra orta noktasına

yatay planda uzaklığı olarak alınmıştır. Koronal plan açıları olarak yapısal eğrilik, torakal ve lomber eğrilik değerleri Cobb metodu ile ölçülmüştür. Sagital denge sagital planda sakrum orta noktasından çizilen dikey hattın T1 vertebra orta noktasına yatay planda uzaklığı olarak ölçülmüştür. Sagital plan açıları ise T3-12 vertebralar arası torakal kifoz, T12-L1 vertebralar arası torakolomber bileşke ve L1-S1 vertebralar arası lomber lordoz olarak ölçülmüştür. Yüzde düzelme miktarı yapısal, torakal ve lomber eğrilikler için preoperatif açı postoperatif açı farkının preoperatif açıya bölünmesi ve 100 ile çarpılması ile bulunmuştur. Son kontroldeki korreksiyon kayıpları, intraoperatif, erken ve geç postoperatif komplikasyonlar not edilmiştir. Klinik sonuçlar Skolyoz Araştırma Cemiyeti (SRS-30) skorları ile değerlendirilmiştir. Anlamlı sonuçlar için SPSS programı ile bağımsız örnekler t testi kullanılarak istatistik yapılmıştır.

SONUÇLAR:

Hastaların demografik özellikleri Tablo-1'de özetlenmiştir. Füzyona dâhil edilen vertebra sayısı segmental enstrümantasyon grubunda ortalama 11.5 iken diğer grupta 10.1'dir. Takip süresi dışında iki grup arasında cinsiyet, yaş ve Risser ölçeği açısından anlamlı fark saptanmamıştır. Tablo-2'de grupların radyografik özellikleri gösterilmiştir. Bu tabloda görüldüğü gibi koronal denge anlamlı olarak segmental enstrümantasyon grubunda daha iyi sağlanmıştır ($p<0.05$). Frontal planda eğriliklerin düzeltilme miktarı yapısal, torakal ve lomber eğrilikler için anlamlı olarak segmental enstrümantasyon grubunda daha fazladır.

Sagital denge ve torakal kifoz, torakolomber bileşke, lomber lordoz değerleri arasında her iki grupta anlamlı fark bulunamamıştır. Fakat torakal kifoz segmental enstrümantasyon grubunda ortalama 24°'ye getirilebilmişken hibrid grupta daha lordotik değerler almıştır. Klinik sonuçlar Tablo-3'de özetlenmiştir. Her iki grup arasında sadece fonksiyon açısından hibrid grup lehine anlamlı fark bulunmuştur ($p<0.05$). Segmental enstrümantasyon grubunda cerrahi sonrası yüzeyel yara yeri enfeksiyonu iki olguda (% 18,1) görülmüş, fakat revizyon gerektirecek enfeksiyon görülmemiştir. Hastalarda implantla ilgili komplikasyon görülmemiştir. Enstrüman çıkartılmamıştır. Hibrid enstrümantasyon grubunda iki olguda (% 11,1) yüzeyel yara yeri enfeksiyonu tespit edilmiş, sistemik antibiyoterapi ile kontrol altına alınmıştır. Takiplerde hiçbir olguda geç dönem derin enfeksiyon görülmemiştir. Olguların hiç birinde nörolojik defisit saptanmamıştır. Takip süreleri sonunda kaynamama görülmemiştir. İki olguda, cilt altında implant palpe edilmesi ve hasta şikâyeti üzerine, kaynama geliştiği görülerek enstrümantasyon çıkarılmıştır.

Tablo - 1. Hasta grubuna göre demografik ve cerrahi özellikler

	Tümü	**Segmental**	**Hibrid**	**p**
n	29	11	18	
Yaş	15	14,73	15,39	0,46
Cins				0,77
Erkek	7	3	4	
Kadın	22	8	14	
Risser	3,7	3,55	3,83	0,44
Füzyona yapılan vertebra sayısı	11	11,45	10,06	0,05(*)
Takip (ay)	33	20,45	39,89	0,00(*)

(*): $p<0,05$

Tablo - 2. Segmental enstrümentasyon ve hibrid enstrümantasyon grupların radyografik özelliklerine göre karşılaştırılması

	Segmental		Hibrid		
	n	Ortalama	n	Ortalama	p
Koronal denge					
Preoperatif	11	1.24	18	1	0.64
Postoperatif	11	0.7	18	2.38	0.02 (*)
Son Kontrol	11	0.92	18	2.774	0.04 (*)
Yapısal Eğrilik					
Preoperatif	11	57°	18	53.33°	0.46
Postoperatif	11	16.81°	18	23.66°	0.29
Son Kontrol	11	17.72°	18	26°	0.02 (*)
% Düzelme	11	% 69.3	18	% 56.4	0.01 (*)
Torakal Eğrilik					
Preoperatif	11	51°	18	51.4°	0.93
Postoperatif	11	14.8°	18	23.05°	0.02 (*)
Son Kontrol	11	16.63°	18	25.77°	0.01 (*)
% Düzelme	11	% 73.6	18	% 56.4	0.00 (*)
Lomber Eğrilik					
Preoperatif	11	37.18°	18	36.22°	0.92
Postoperatif	11	15.54°	18	19.8°	0.38
Son Kontrol	11	12.36°	18	21.5°	0.04 (*)
% Düzelme	11	% 66.5	18	% 41.6	0.02 (*)
Sagital denge					
Preoperatif	11	2.29	18	4.01	0.32
Postoperatif	11	3.74	18	2.37	0.03 (*)
Son Kontrol	11	3.2	18	2.78	0.63
Torakal kifoz					
Preoperatif	11	15.45°	18	24.27°	0.05 (*)
Postoperatif	11	24.63°	18	20.61°	0.27
Son Kontrol	11	25.54°	18	27.22°	0.62
Torakolomber bileşke					
Preoperatif	11	18.81°	18	7.38°	0.06
Postoperatif	11	8.54°	18	5.94°	0.28
Son Kontrol	11	9.36°	18	10.22°	0.75
Lomber lordoz					
Preoperatif	11	49.54°	18	54.55°	0.44
Postoperatif	11	51.18°	18	55.27°	0.31
Son Kontrol	11	49.27°	18	58.16°	0.07

(*): p<0,05

Tablo - 3. Grupların Skolyoz Araştırma Cemiyeti değerlerine göre karşılaştırılması

	Segmental			Hibrid			p
	n	ortalama	SD	n	ortalama	SD	
Ağrı	11	4,07	0,65	18	4,16	0,29	0,679
Dış görünüm	11	3,67	0,74	18	4,13	0,32	0,077
Fonksiyon	11	4	0,52	18	4,52	0,22	0,008 (*)
Ruh sağlığı	11	3,89	0,52	18	3,8	0,29	0,555
Tatmin	11	4,13	1,05	18	4,05	0,41	0,811

(*): p<0,05

TARTIŞMA:

Son yıllarda eğriliğin her segmentine pedikül vidası yerleştirilmesi yaygın olarak kabul görmüştür. Amaç daha rijit bir fiksasyon sağlamak ve korreksiyon manevrası esnasında her bir segmente düşen yükleri paylaşarak azaltmaktır [8,12]. Bu yöntem sayesinde, intersegmental olarak kompresyon, distraksiyon, translasyon ve rotasyon kuvvetleri uygulanabilmekte ve her segmentte eğriliğin kontrolü mümkün olmaktadır. [3-4].

Segmental spinal enstrümantasyon kullanıldığında sadece posterior yolla eğriliklerin düzeltilmesi, zor eğriliklerde dahi başarılıdır [2]. Adölesan idiopatik skolyozda, eğriliklerin frontal planda düzeltimi üzerine yapılan pek çok çalışmada birbirlerine yakın sonuçlar elde edilmiştir. Cotrel ve Dubousset, CD sistemi kullanarak ortalama % 60 düzeltme elde ettiklerini yayımlamışlardır [1]. Suk ve arkadaşlarının yaptıkları çalışmada, kullanılan enstrümantasyona göre, sadece çengel, çengel - vida ve her seviyede kullanılan pedikül vidalarını karşılaştırmışlar, eğriliklerin frontal planda korreksiyonu ve korreksiyon kayıplarını incelemişlerdir [12]. Buna göre, sadece çengel kullanılan grupta % 55 korreksiyon ve % 6

korreksiyon kaybı tespit edilmiştir. Çengel paterninde vida kullanılan grupta % 60 korreksiyon ve % 2 korreksiyon kaybı görülmüş, her seviyede pedikül vidası kullanılan grupta ise % 72 korreksiyon ve % 1 korreksiyon kaybı bildirilmiştir. Storer ve arkadaşları, çengellerle % 68.1, vidalarla % 70.3 düzeltme elde ettiklerini bildirmişlerdir [10]. Bir diğer çalışmada, segmenter pedikül vidaları ile sadece çengel kullanımı karşılaştırılmış, vida grubunda % 76, çengel grubunda % 50 düzelme bildirilmiştir [7]. Bizim çalışmamızda da frontal planda yapısal eğriliğin düzeltilmesinde segmental enstrümantasyon ile % 69.3 düzeltme elde edilirken, bu oran hibrid enstrümantasyonda % 56.4'de kalmıştır. Aynı anlamlı fark eğrilikler torakal veya lomber olarak ayrı ayrı incelendiğinde de görülmektedir. Koronal denge yine segmental enstrümantasyon ile anlamlı olarak daha iyi sağlanmıştır.

Gruplar arasında sagital denge açısından bir fark bulunamamıştır. Fakat segmental enstrümantasyon grubunda son kontrol sagital denge değerlerinde iyileşme gözlenirken hibrid grupta kısmen kötüleşme gözlenmiştir. Yine torakal kifozun segmental enstrümantasyon grubunda daha iyi sağlandığı görülmüştür. Hibrid grubunda ise tam tersine minimal lordoz gelişmiştir. Torakolomber bileşkede kifoz değerleri hibrid grubunda son kontrolde artarken, lomber lordoz değerleri vida grubunda son kontrolde biraz daha iyileşmiştir. Segmenter pediküler vida sistemleri ile özellikle torakal kifozun daha iyi sağlandığı ve sagital dengenin kurulmasının daha iyi başarıldığı Kim ve Lowenstein'in serilerinde de bildirilmiştir [6,9].

Hastalarımızın SRS-30 skorlarında her iki grupta anlamlı fark bulunamamıştır. Bu muhtemelen Kim ve arkadaşlarının da bahsettiği gibi hastanın omuz dengesinin iyi kurulması ile alakalı olduğu düşünülmüştür [12]. Her iki grubu komplikasyonlar açısından incelediğimizde yine fark gözükmemektedir. Hibrid grubunda implant çıkarılması gereken iki olgu olmasına rağmen, bu grupta takip süresinin daha uzun olduğu unutulmamalıdır. En korkulan nörolojik veya büyük damar yaralanması özellikle torakal pedikül vidası konulan segmental enstrümantasyon grubunda görülmemiştir. Segmental enstrümantasyon için her ne kadar nörolojik defisit görülmeyen seriler olsa da [5] özellikle postoperatif dönemde parazi bildirilen seriler de vardır [8].

Çalışmamızın eksik yanları, hibrid grubun takibinin retrospektif olması, ameliyat öncesi ve hemen sonrası SRS-30 takiplerinin yapılamaması, istatistiki değerlendirme için vaka sayımızın az olması denilebilir. Bu tip zor cerrahi ve uzun süren takiplerin prospektif yapılabilmesi zordur. SRS-30 gibi standartlar ise günümüzde kullanım kolaylığı bulmuş ve yaygınlaşmıştır. Sonuç olarak çalışmamızda adölesan idiopatik skolyozun cerrahi tedavisinde her seviyede pedikül vidası kullanımının, özellikle frontal planda olmak üzere daha etkin düzeltme ve daha az korreksiyon kaybı ile hibrid enstrümantasyona tercih sebebi olabileceği fikri elde edilmiştir.

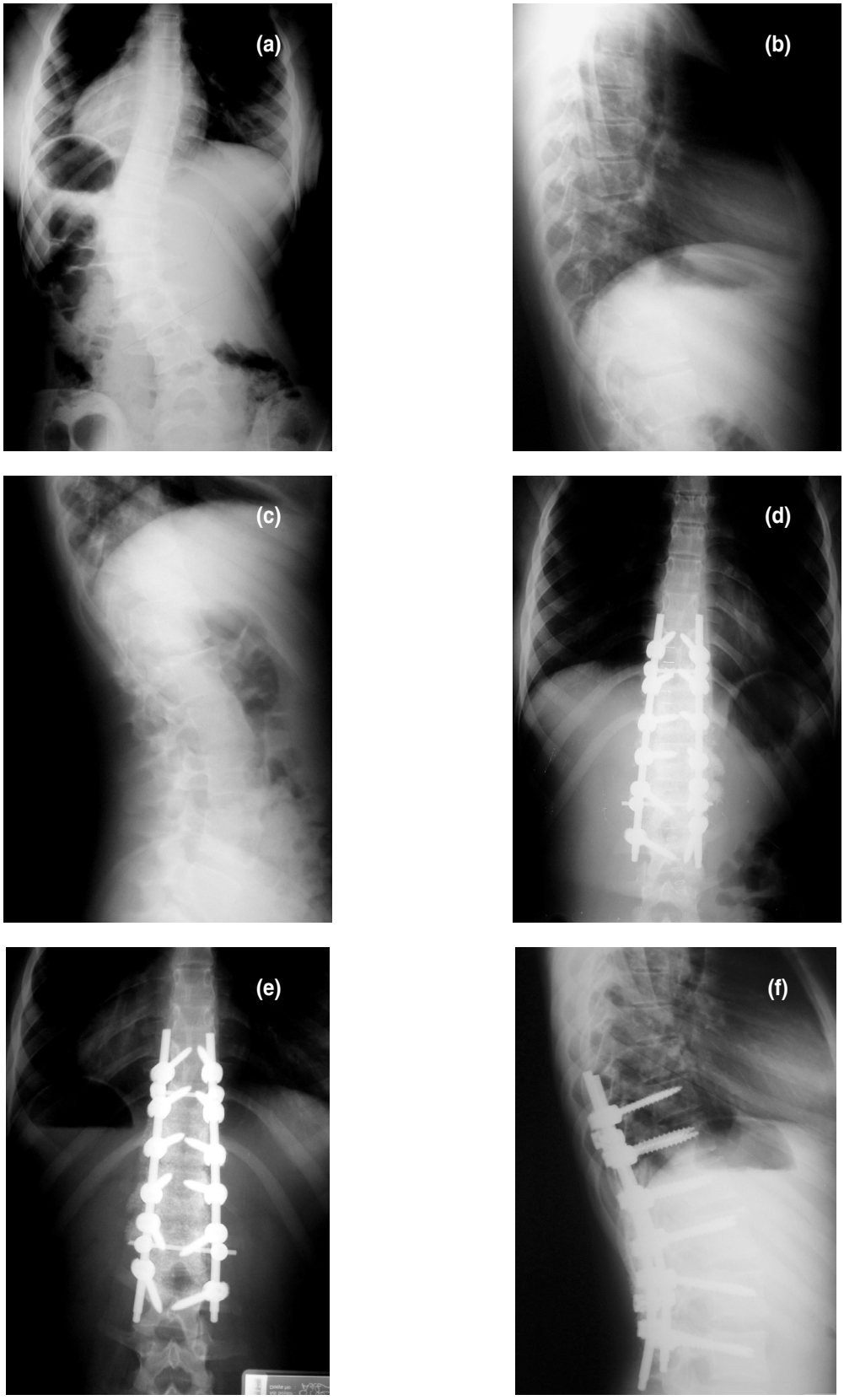

Şekil 1. Segmenter pediküler vida uygulanan adölesan idiopatik skolyozlu ve torakolomber eğriliği olan bir hastanın preoperatif ön-arka **(a)**, yan **(b-c)**, postoperatif ön-arka **(d)** ve kontrol ön-arka **(e)** ve yan **(f)** grafileri

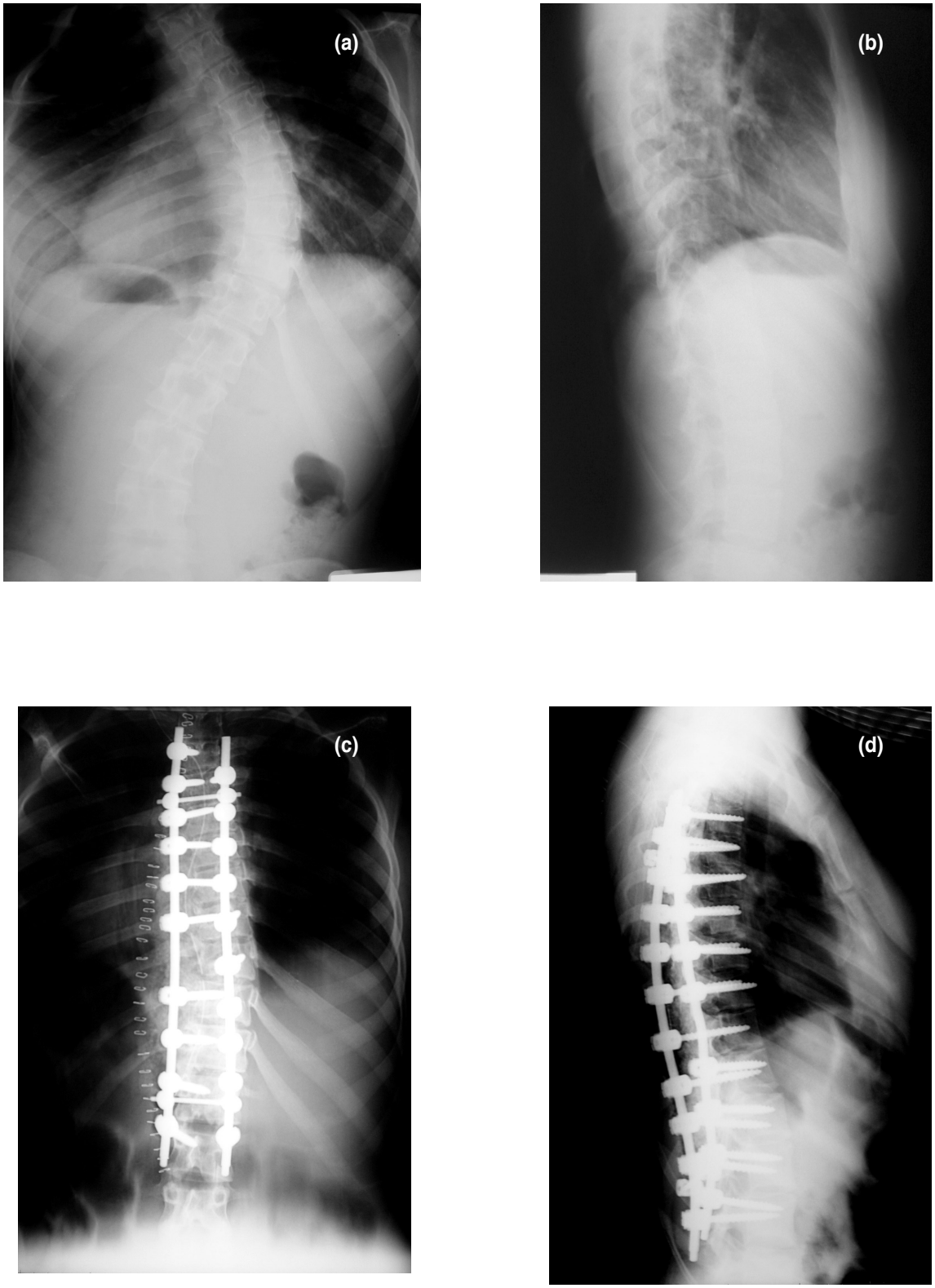

Şekil 2. Segmenter pediküler vida uygulanan adölesan idiopatik skolyozlu ve Torakal eğriliği olan hastanın preoperatif ön-arka **(a)**, yan **(b)**, postoperatif ön-arka **(c)** ve yan **(d)** grafileri

KAYNAKLAR:

1. Cotrel Y, Dubousset J, Guillaumat M. New universal instrumentation in spinal surgery. *Clin Orthop* 1987; 227: 10-22.
2. Di Silvestre M, Bakaloudis G, Lolli F, Vommaro F, Martikos K, Parisini P. Posterior fusion only for thoracic adolescent idiopathic scoliosis of more than 80 degrees: pedicle screws versus hybrid instrumentation. *Eur Spine J* 2008; 17(10): 613-649.
3. Halm H, Niemeyer T, Link T, Liljenqvist U. Segmental pedicle screw instrumentation in idiopathic thoracolumbar and lumbar scoliosis. *Eur Spine J* 2000; 9 (3): 191-197.
4. Hamill CL, Lenke LG, Bridwell KH, Chapman MP, Blanke K, Baldus C. The use of pedicle screw fixation to improve correction in the lumbar spine of patients with idiopathic scoliosis. Is it warranted? *Spine* 1996; 21(10): 1241-1249.
5. Karatoprak O, Unay K, Tezer M, Ozturk C, Aydogan M, Mirzanli C. Comparative analysis of pedicle screw versus hybrid instrumentation in adolescent idiopathic scoliosis surgery. *Int Orthop* 2008; 32(4): 523-528; discussion: 529.
6. Kim YJ, Lenke LG, Cho SK, Bridwell KH, Sides B, Blanke K. Comparative analysis of pedicle screw versus hybrid instrumentation in posterior spinal fusion of adolescent idiopathic scoliosis. *Spine* 2004; 29(18): 2040-2048.
7. Kim YJ, Lenke LG, Kim J, Bridwell KH, Cho SK, Cheh G, Sides B. Comparative analysis of pedicle screw versus hybrid instrumentation in posterior spinal fusion of adolescent idiopathic scoliosis. *Spine* 2006; 31(3): 291-298.
8. Liljenqvist U, Lepsien U, Hackenberg L, Niemeyer T, Halm H. Comparative analysis of pedicle screw and hook instrumentation in posterior correction and fusion of idiopathic thoracic scoliosis. *Eur Spine J* 2002; 11: 336-343.
9. Lowenstein JE, Matsumoto H, Vitale MG, Weidenbaum M, Gomez JA, Lee FY, Hyman JE, Roye DP Jr. Coronal and sagittal plane correction in adolescent idiopathic scoliosis: a comparison between all pedicle screw versus hybrid thoracic hook lumbar screw constructs. *Spine* 2007; 32(4): 448-452.
10. Storer SK, Vitale MG, Hyman JE, et al. Correction of Adolescent idiopathic Scoliosis Using Thoracic Pedicle Screw Fixation Versus Hook Constructs. *J Pediatr Orthop* 2005; 25: 415-419.
11. Suk SI, Lee CK, Kim WJ, Chung YJ, Park YB. Segmental pedicle screw fixation in the treatment of thoracic idiopathic scoliosis. *Spine* 1995; 20: 1399-1405.
12. Suk S, Lee SM, Chung ER, Kim JH, Kim SS. Selective thoracic fusion with segmental pedicle screw fixation in the treatment of thoracic idiopathic scoliosis. *Spine* 2005; 30: 1602-1609.

The Journal of Turkish Spinal Surgery 2009; 20 (2): 43-52

ORJİNAL ÇALIŞMA / *ORIGINAL ARTICLE*

KONJENİTAL SKOLYOZ VE KİFOSKOLYOZUN TEDAVİSİNDE POSTERİOR YAKLAŞIMLA HEMİVERTEBRA EKSİZYONU

EXCISION OF HEMIVERTEBRAE VIA A SINGLE POSTERIOR APPROACH İN THE TREATMENT OF CONGENİTAL SCOLIOSIS AND KYPHOSCOLIOSIS

Cenk ÖZKAN*, Mahir GÜLŞEN, Ömer Sunkar BİÇER*, Engin KESGİN***

ÖZET:

Konjenital omurga deformitelerinin tedavisinde hemivertebra eksizyonu cerrahi teknikler ve tespit yöntemlerindeki gelişmelerle birlikte, son yıllarda giderek artan sıklıkta uygulanmaktadır. Cerrahide anterior ve posterior kombine yaklaşımın yanı sıra sadece posterior yaklaşım da uygulanabilmektedir. Bu çalışmada konjenital skolyoz (11 hasta) ve kifoskolyoz (6 hasta) tanısıyla tek aşamalı posterior yaklaşımla hemivertebra eksizyonu ve segmental enstrümantasyon uygulanan 17 hasta, retrospektif olarak değerlendirilmiştir. Hastaların cerrahi esnasındaki yaş ortalamasının, 12.1 (3-35) yıl olup, ortalama takip süresi 30.8 (12-66) ay olduğu belirlenmiştir. Skolyoz hastalarında ameliyat öncesi ortalama 39.5˚'lik koronal plan deformitesinin takipte ortalama 20.9˚'ye, kifoskolyoz hastalarında ise ameliyat öncesi ortalama 50.6˚'lik koronal plan ve 74˚'lik sagittal plan deformitelerinin sırasıyla ortalama 18.6˚ ve 32.6˚'ye düzeldiği saptanmıştır. Bir hastada gelişen geçiş bölgesi kifozu dışında komplikasyon görülmemiştir. Tek aşamalı posterior yaklaşımla hemivertebra eksizyonunun konjenital skolyoz ve kifoskolyozun tedavisinde etkin ve güvenli bir yöntem olduğu sonucuna varılmıştır.

Anahtar Kelimeler: *Konjenital skolyoz, hemivertebra, cerrahi tedavi, hemivertebrektomi*

Kanıt Düzeyi: *Retrospektif Klinik Çalışma, Düzey III.*

(*) *Ortopedi ve Travmatoloji Uzmanı, Çukurova Üniversitesi Tıp Fakültesi Ortopedi ve Travmatoloji ABD, Balcalı / Adana*

(**) Prof. Dr., Ortopedi ve Travmatoloji Uzmanı, Ortopedia Özel Hastanesi, Adana.

Yazışma Adresi: *Dr. Cenk Özkan, Çukurova Üniversitesi Tıp Fakültesi Ortopedi ve Travmatoloji ABD. Balcalı/ADANA*
Tel.: *505 262 24 94*
e-mail: *cenkozkan@cu.edu.tr*

SUMMARY:

Excision of hemivertebra has gained popularity with advancing surgical techniques and methods of fixation. Hemivertebrectomy can be done via the combined anterior-posterior approach or the posterior approach as a stand alone procedure. In this study, 17 patients treated by excision of hemivertebra via a single posterior appoach with the diagnosis of congenital scoliosis (11 patients) and kyphoscoliosis (6 patients) were retrospectively reviewed. Average age at the time of surgery was12.1 (3-35) years and follow-up averaged 30.8 (12-66) months. The average preoperative coronal deformity of 39.5˚ in the scoliosis patients improved to 20.9˚ at the final follow-up, while the average preoperative coronal and sagittal deformities of 50.6˚ and 74˚ degrees improved to 18.6˚ and 32.6˚ respectively in the kyphoscoliosis patients. No complication occured except one junctional kyphosis. It was concluded that excision of the hemivertebrae via a single posterior approach is a safe and effective method for the treatment of congenital scoliosis and kyphoscoliosis.

Key words: *Congenital scoliosis, hemivertebra, surgical treatment, hemivertebrectomy*

Level of evidence: *Retrospective Clinical Study, Level III.*

GİRİŞ:

Konjenital omurga deformiteleri, embriyonal gelişim anomalileri sonucunda oluşur. Embriyogenezdeki bozukluğa göre oluşum (formasyon), ayrışma (segmentasyon) veya her iki anomalinin birlikteliği şeklinde görülebilir. Hemivertebra, oluşum bozukluğunun en sık rastlanan şeklidir. Hemivertebranın yerleşimi, tipi ve büyümeyi etkilediği bölgeye bağlı olarak değişkenlik göstermesine rağmen en sık görülen omurga deformiteleri skolyoz ve kifoskolyozdur [23–25]. Hemivertebranın yol açtığı asimetrik büyüme deformitede hızlı ilerlemeye neden olabilir. Eğriliğin giderek artması sonucunda pulmoner ve nörolojik sorunları ortaya çıkabilmektedir [13–16]. Tedavide amaç deformitenin erken dönemde düzeltilmesi ve ilerlemenin durdurulmasıdır. Konservatif yöntemler konjenital deformitelerin tedavisinde çoğu zaman yetersiz kalmaktadır. Literatürde kabul gören cerrahi tedavi seçenekleri, posterior artrodez, kombine anterior ve posterior artrodez, konveks epifizyodez ve hemivertebra eksizyonudur [25]. Insitu füzyon ve konveks epifizyodez kabul edilebilir sınırlardaki deformitelerin tedavisinde uygulanmakta, daha ileri deformitelerde düzeltici girişimlere ihtiyaç duyulmaktadır. Hemivertebra eksizyonu ile uygulanan vertebral kolonun kapalı kama yöntemiyle kısaltılması etkin bir düzelme sağlayabilmektedir [1,3–5,7,9–12,14–20,22].

Royle, 1921'de uyguladığı ilk hemivertebra eksizyonunu, 1928'de Avustralya'da yayımlamış, ardından Compere, von Lackum ve Smith, Wiles tarafından da tarif edilmiştir [17–18,24]. Hemivertebra eksizyonu geleneksel olarak kombine anterior ve posterior girişimler ile yapılmaktayken, son yıllarda tek aşamalı posterior rezeksiyon ve segmental enstrümantasyon yaygınlaşmaya başlamıştır.

Bu çalışmada konjenital skolyoz ve kifoskolyoz tanısıyla posterior yaklaşımla tek aşamada hemivertebra eksizyonu ve segmental enstrümantasyon uygulanan 17 olgu retrospektif olarak değerlendirilmiştir.

HASTALAR VE YÖNTEM:

2002–2008 yılları arasında hemivertebraya bağlı gelişen konjenital omurga deformitesi nedeniyle tek seansta posterior yaklaşımla hemivertebra eksizyonu uygulanan 17 hasta çalışmaya alındı. Hastaların dokuzu kadın, sekizi erkek olup cerrahi esnasındaki yaş ortalaması 12.1 (3-35) idi. Hastalar, ortalama 30.8 (12-66) ay süreyle takip edildi. Tüm hastaların ameliyat öncesi ve takipte ayakta çekilen ortoröntgenogramları değerlendirildi. Koronal ve sagittal plan deformite miktarı Cobb yöntemiyle ölçüldü. Kanal içi anomalilerin saptanması ve cerrahi planlama amacıyla ameliyat öncesi MRG incelemeleri yapıldı. 11 olguda skolyoz, 6 olguda kifoskolyoz deformitesi mevcuttu. Hemivertebra yerleşimi 10 hastada sağ, 7 hastada sol tarafta olmak üzere 4 hastada L_2, 3'er hastada T_{11} ve T_{12}, birer hastada T_9, T_{10}, L_1, L_3, L_5 düzeyindeydi. Üç hastada biri T_{11}, L_3 ve ikisi $L_{4,5}$ düzeylerinde yerleşimli çift hemivertebra mevcuttu. 6 hastaya kanal içi patolojiler nedeniyle düzeltici cerrahi öncesi beyin cerrahisi ekibi tarafından ayrı bir seansta nöral yapılara gerekli serbestleştirme işlemi uygulandı.

Cerrahi teknik: Genel anestezi altında yüzüstü pozisyonda hemivertebranın bulunduğu seviyeden orta hat uzunlamasına insizyon yapıldı. Posterior elemanlar açığa çıkarılarak hemivertebranın bulunduğu seviye skopi ile belirlendi. Planlanan rezeksiyonun alt ve üst seviyelerine pedikül vidaları ve çengeller yerleştirildi. Hemivertebranın lamina ve transvers çıkıntısı alınarak epidural mesafeye

ulaşıldı. Dural kese serbestleştirilip ekarte edilerek hemivertebranın korpusu pedikül çevresinden küret yardımıyla boşaltıldı. Gerekli görüldüğünde komşu disk mesafeleri kürete edildi. Korpus içerisi tam olarak boşaltıldı, ancak korteks kalıntılarının tam eksizyonu yapılmadı. Pedikül ve korpus eksizyonu sonrası oluşan boşluk önceden şekil verilen rodlar vidalara bağlanıp kompresyon uygulanıp, kapalı kama tekniği ile kapatıldı. Üç hastada dışbükey taraftan, diğer hastalarda ise bilateral pedikül vidaları ve çengeller ile posterior enstrümantasyon uygulandı (Şekil–1.a-d, Şekil–2.a-i). Korpustan çıkarılan greftler füzyon sahasına yerleştirildi. Ameliyat esnasında uyandırma testi ile nörolojik durum kontrol edildi. Hastalar ameliyat sonrası 6 ay süreyle TLSO ile korundu.

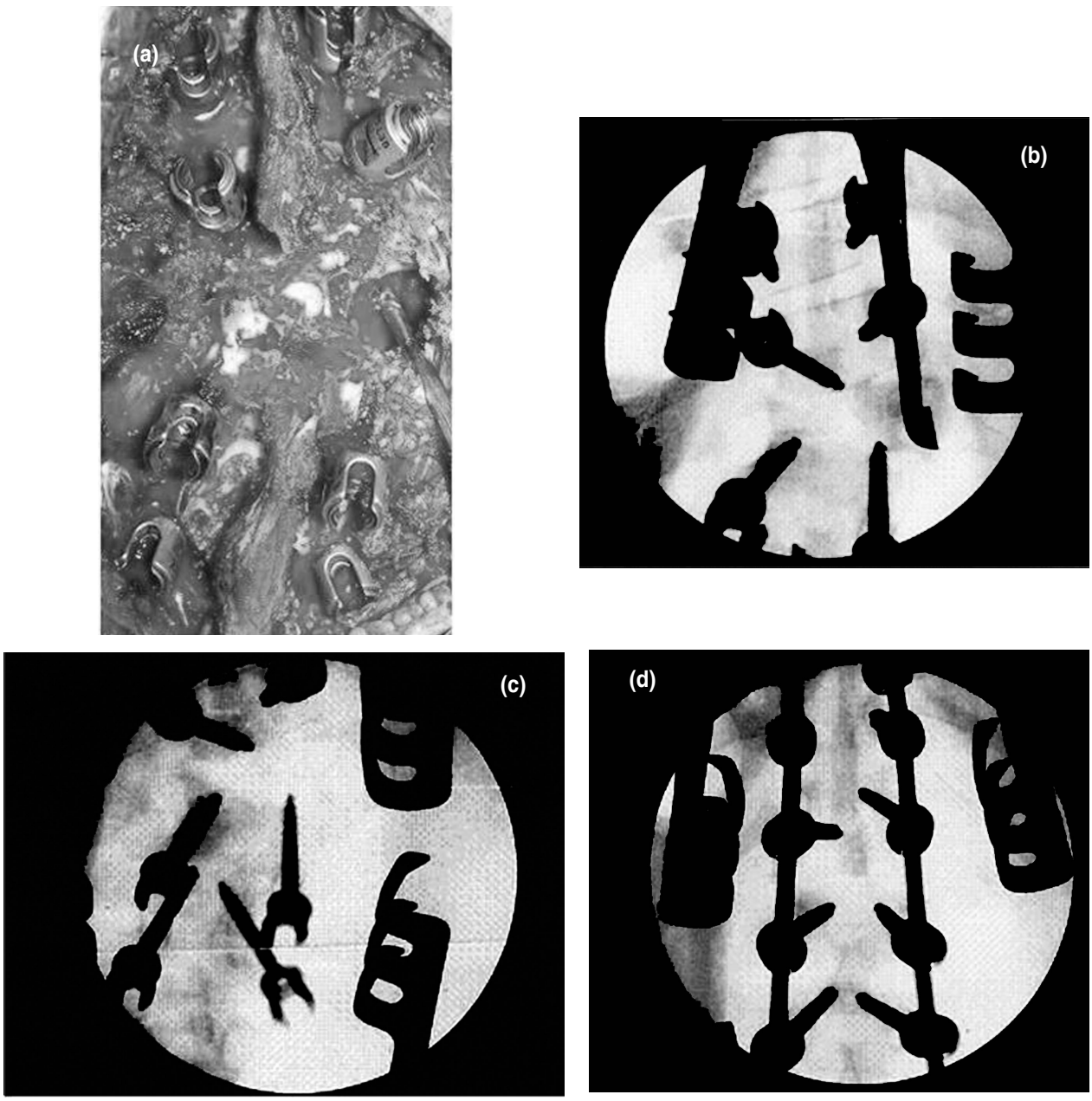

Şekil 1. (a) Hemivertebra eksizyonu esnasında oluşan boşluğun klinik görüntüsü. **(b)** Skopi kontrolünde hemivertebranın küret yardımıyla eksizyonu. **(c)** Eksizyon sonrası skopi görüntüsü. **(d)** İşlem tamamlandıktan sonraki skopi görüntüsü.

Şekil 2. (a) 11 yaşında kifoskolyoz, sağ T12 hemivertebra, 52˚ koronal plan deformitesi. **(b)** Yan grafide 58˚ sagittal plan deformitesi. **(c)** Hemivertebranın MRG koronal kesiti. **(d-e)** Posterior füzyon, enstrümantasyon sonrasında AP ve yan ortoröntgenogramlarda her iki planda tama yakın düzelme izlenmekte. **(f-i)** Hastanın ameliyat öncesi ve sonrası klinik görüntüleri.

SONUÇLAR:

Hastalara ait veriler, Tablo-1 ve Tablo-2'de özetlenmiştir. Skolyoz hastalarında ameliyat öncesi ortalama 39.5˚ (20°-78˚)'lik koronal plan deformitesinin ameliyat sonrası ortalama 20.4˚ (4°-54˚)'ye son takipte ise % 52.6 düzelme oranı ile ortalama 20.9˚ (4°-54˚)'ye düzeldiği görüldü (Tablo-1). Kifoskolyoz hastalarında ise ameliyat öncesi ortalama 50.6˚ (12-90˚)'lik koronal plan deformitesinin takipte % 59.9 düzelme ile ortalama 18.6˚ (8°-36˚)'ye düzeldiği, ortalama 74˚ (34°-112˚)'lik sagittal plan deformitesinin ise % 61.1 düzelme oranıyla 32.6˚ (4-72)'ye düzeldiği görüldü (Tablo 2). Nörolojik hasar, enfeksiyon, tespit yetersizliği ve psödoartroz saptanmadı. L2 hemivertebra eksizyonu uygulanan bir skolyoz hastasında ameliyat sonrası 7. ayda torakolomber geçiş bölgesi kifozu görüldü (Şekil-3.a-e). Bu hasta posterior enstrümantasyon proksimale uzatılarak tedavi edildi (Şekil-3.f-h).

Tablo - 1. Skolyoz deformitesi bulunan hastalar. (S:Skolyoz)

Hastalar	Yaş	Hemivertebra yerleşimi	Deformite	Preop Cobb Açısı	Postop Cobb Açısı	Takip Cobb Açısı	Düzelme %	Takip (ay)
1	8	L4,L5	S	22°	10°	8°	63.6	48
2	35	L2	S	36°	15°	20°	44.4	36
3	3	L1	S	35°	18°	16°	54.2	42
4	15	T12	S	45°	26°	26°	42.2	32
5	26	T12	S	78°	54°	54°	30.7	32
6	3	L2	S	48°	30°	30°	37.5	32
7	15	L3	S	48°	28°	32°	33.3	54
8	2	L5	S	28°	10°	10°	64.2	12
9	9	T10	S	20°	4°	4°	80.0	12
10	11	T12	S	45°	26°	26°	42.2	12
11	10	L2	S	30°	4°	4°	86.6	12
Ortalama	11.6			39.5°	20.4°	20.9°	52.6	29.4

Tablo - 2. Kifoskolyoz deformitesi bulunan hastalar. (KS: Kifoskolyoz, KD: Kifotik deformite)

Hastalar	Yaş	Hemivertebra yerleşimi	Deformite	Preop Koronal Cobb Açısı	Takip Koronal Cobb Açısı	Koronal Düzelme %	Preop KD	Takip KD	Sagittal Düzelme %	Takip (ay)
1	14	T11	KS	90°	36°	60.0	110°	72°	34.5	54
2	16	L2	KS	50°	12°	76.0	34°	12°	64.7	66
3	11	T12	KS	52°	20°	61.5	58°	4°	93.1	12
4	10	T11-L3	KS	12°	8°	33.3	88°	40°	50.0	12
5	13	T9	KS	48°	14°	70.8	42°	10°	76.1	18
6	15	T11	KS	52°	22°	57.6	112°	58°	48.2	38
Ortalama	13.1			50.6°	18.6°	59.8	74°	32.6°	61.1	33.3

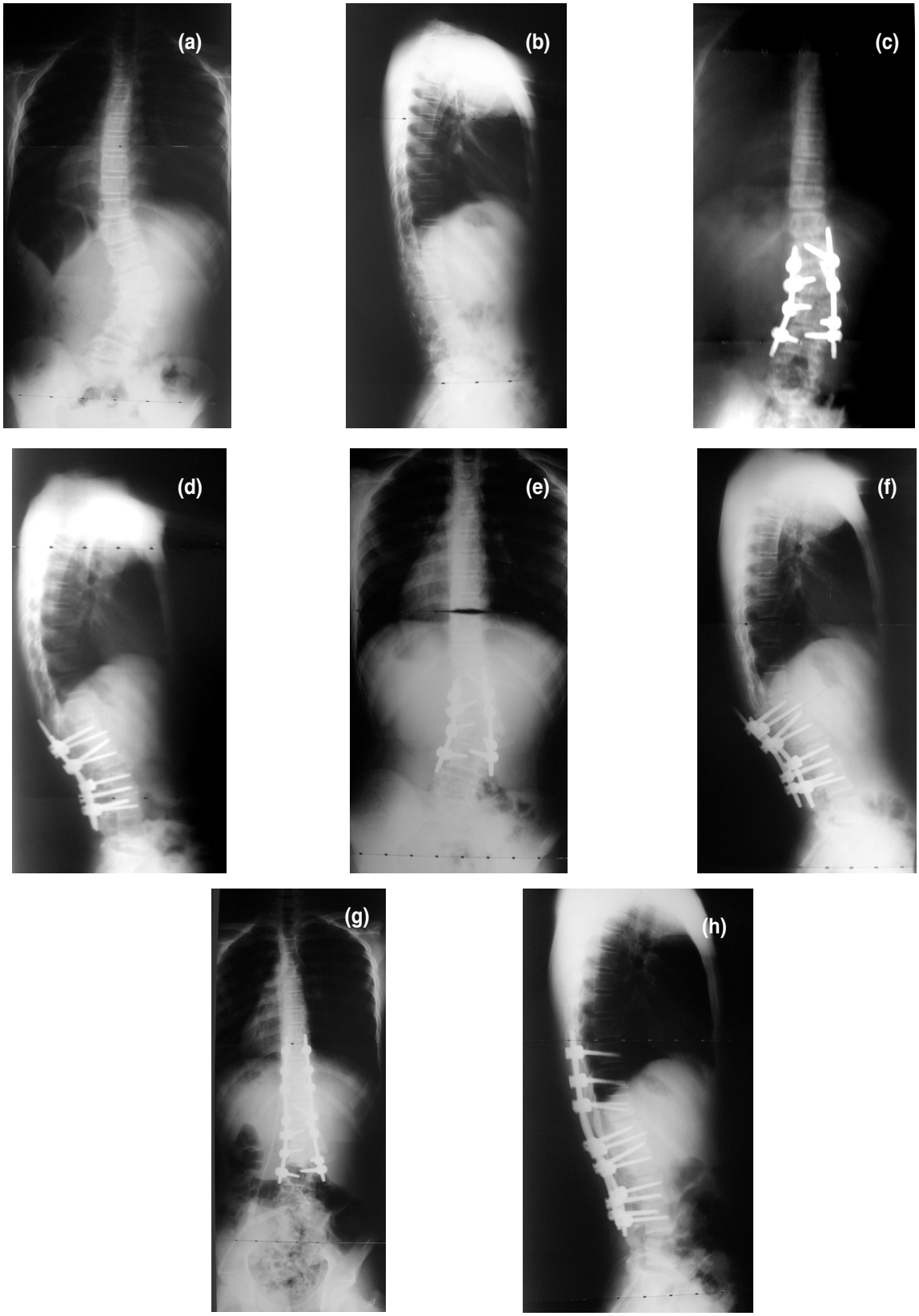

Şekil 3.(a-d)15 yaşında skolyoz, sağ L2 hemivertebra, ameliyat öncesi ve sonrası AP ve yan ortoröntgenogramları.**(e-f)** Takipte geçiş bölgesi kifozu geliştiği görülmekte. **(g-h**) Geçiş bölgesi kifozu posterior enstrümantasyon proksimala uzatılarak tedavi edildi.

TARTIŞMA:

Konjenital omurga deformitelerinin hızlı ilerleyici olması nedeniyle mümkün olan en erken yaşta cerrahi girişim önerilmektedir. Deformiteler ilerlemeden uygulanan insitu füzyonların uzun dönemde etkili olamaması, konveks tarafta büyümeyi durdurarak tedrici düzelme amaçlayan hemiepifizyodezin ise sonuçlarının tahmin edilememesi, kifotik deformite varlığında uygulanamaması ve birçok hastanın başvuru esnasında ileri derecede deformitelerinin olması daha etkin düzeltici girişim arayışlarına neden olmaktadır [2,6]. Konjenital omurga deformitelerinde hemivertebralar hızlı ilerleyen, keskin açılı ve sert eğriliklere yol açabilmekte, deformite oluştuktan sonra kombine anterior-posterior veya sadece posterior yaklaşımla uygulanan hemivertebra eksizyonu ile belirgin düzelme elde edilebilmektedir [23–26].

Hemivertebra eksizyonu konjenital deformitelerin tedavisinde yakın zamanda daha yaygın olarak uygulanmaya başlanmıştır. Holte [9] ve arkadaşlarının 1995 yılında yayımladıkları 37 hastalık seride, 7'sinde geçici olmak üzere 8 (% 22) hastada nörolojik defisit, 3'er hastada ise psödoartroz ve enfeksiyon bildirilmiştir. Ruf ve arkadaşları [18,19], sadece posterior yaklaşım uygulanan 21 hastalık bir seride, nörolojik komplikasyon görülmemesine rağmen, bir hastada enfeksiyon nedeniyle implant çıkartılması, ayrıca tespit yetersizliği ve deformite artışı nedeniyle iki hastada revizyon bildirmişlerdir. Buna karşın Klemme [10] ve arkadaşları, aynı seansta kombine yaklaşımla hemivertebra eksizyonu uygulanan 6 hastada komplikasyonsuz % 67 düzelme, Benli ve arkadaşları [3], anterior veya posterior enstrümantasyon uyguladıkları 26 hastalık yine kombine yaklaşımla hemivertebra eksizyonunda % 61 düzelme oranı bildirmişlerdir. Nakamura ve arkadaşları [16, 10] yıl ve üzerinde takip edilen tek aşamalı posterior girişimle tedavi ettikleri beş hastada komplikasyon gözlenmediğini ve yöntemin uzun dönemde etkili olduğunu belirtmişlerdir. Hedequist ve arkadaşları [8], koronal plan deformitesinde tek aşamalı kombine girişimle % 71, Aydoğan ve arkadaşları [1] ise sadece posterior yaklaşımla % 75 düzelme oranları bildirmişlerdir. Shono [21], Shimode [20] ve Aydoğan [1] farklı serilerinde kifoz ve kifoskolyoz nedeniyle tek aşamalı posterior girişim uyguladıkları hastalarda koronal ve sagittal planlarda % 50'nin üzerinde düzelme oranları elde etmişler, Shimode[20]'nin serisinde birer hastada geçici nörolojik defisit ve düzelme kaybı dışında komplikasyon bildirmemişlerdir. Serimizde elde edilen düzelme oranları literatürle uyumludur. Gelişen cerrahi teknikler ve pedikül vidalarının daha küçük yaşlarda kullanılabilmesi konjenital deformitelerde daha az komplikasyonla anlamlı düzelmeler elde edilmesine olanak sağlamakta ve elde edilen düzelme korunabilmektedir.

Özellikle torakal eğriliklerde, kombine anterior ve posterior girişimin var olan solunum sıkıntısını artırabileceği belirtilmektedir [23–26]. Ameliyat sonrası bakım torakotomili hastada daha zordur. Tek aşamalı posterior yaklaşımla anterior girişimin olası morbiditesi önlenebilmektedir. Tek aşamalı posterior yaklaşımla hemivertebra rezeksiyonu ve segmental enstrümantasyon eğriliklerde, deformitenin apeksine doğrudan yaklaşım imkânı sağlamaktadır. Deformitenin yapısı sonucu nöral yapıların içbükey yönde uzaklaşması transpediküler rezeksiyon ve kapalı kama osteotomisi için yeterli açılım sağlamakta ve nörolojik yaralanma riskini azaltmaktadır [1,2]. Hemivertebra rezeksiyonu total korpektomi veya anterior ve lateral kortekslerin kısmi olarak bırakıldığı transpediküler dekansellasyon (egg-shell) osteotomisi şeklinde yapılabilmektedir [11]. Shono ve arkadaşları [21], sadece posterior

yaklaşımla konveks taraftaki korpus ve disk yapıların alınabildiğini kortekslerin ise tam olarak alınmasına gerek kalmadan kendi üzerine çökertilerek deformitenin düzeltilebildiğini belirtmiş, konkav taraftaki diskin tam olarak alınamadığını, ancak bu yapının düzeltme esnasında translasyonu önleyici bir menteşe işlevi gördüğünü belirtmiştir. Benzer şekilde Aydoğan ve arkadaşları [1] da dural kesenin orta hatta kaldığı kifoz dışındaki deformitelerde tek taraflı yaklaşımla konkav tarafa erişim sağlandığını bildirmişlerdir. Yazarlar, 19 hastadan oluşan serilerinde 15 hastaya hemivertebra eksizyonu sonrası oluşan boşluk nedeniyle titanyum kafes yerleştirmişlerdir. Serimizde kapalı kama osteotomisi uygulanmış, gerekli açılım sağlanmasına karşın yeterli düzelme sağlanabildiği için korteks ve disk kalıntılarının tam eksizyonu amaçlanmamış ve eksize edilen alana herhangi bir destek materyali yerleştirilmemiştir. Yazarlar, titanyum kafesleri anterior yapısal destek ve füzyona yardım amacıyla kullandıklarını belirtmişlerdir. Özellikle kifotik deformitenin ileri derecede olduğu durumlarda posteriordan yapılan rezeksiyon sonrası deformite tam olarak düzeltildiğinde dural kesenin kendi üzerine katlanması veya posterior elemanlar arasına sıkışması riski söz konusu olabilmektedir. Bu gibi durumlarda anterior ve konkav tarafa yerleştirilebilecek yapısal bir desteğin menteşe görevi yaparak dural kese sıkışmaksızın aynı posterior rezeksiyon ile düzeltme miktarının artırılabileceğini düşünüyoruz.

Sonuç olarak, tek aşamada posterior yaklaşımla hemivertebra eksizyonu, vertebral kolonun kapalı kama yöntemiyle kısaltılması ve posterior segmental enstrümantasyon ile konjenital skolyoz ve kifoskolyoz tedavisinde güvenli ve etkin bir düzelme sağlanabilmekte, bu sayede anterior girişimin yol açabileceği morbidite önlenebilmektedir.

KAYNAKLAR:

1. Aydogan M, Ozturk C, Tezer M, Mirzanli C, Karatoprak O and Hamzaoglu A. Posterior Vertebrectomy in Kyphosis, Scoliosis and Kyphoscoliosis due to Hemivertebra. *J Pediatr Orthop* 2008; 17: 33-37.
2. Ayvaz M, Alanay A, Yazici M, Acaroglu E, Akalan N, Aksoy C. Safety and Efficacy of Posterior Instrumentation for Patients with Congenital Scoliosis and Spinal Dysraphism. *J Pediatr Orthop* 2007; 27(4): 380-386.
3. Benli T, Aydın E, Alanay A, Üzümcügil O, Büyükgüllü O, Kış M. Results of Complete Hemivertebra Excision Followed by Circumferential Fusion and Anterior or Posterior Instrumentation in Patient with Type-IA Formation Defect. *Eur Spine J* 2006; 15: 1219-1229.
4. Bradford DS, Boachi-Adjei O. One-stage Anterior and Posterior Hemivertebral Resection and Arthrodesis for Congenital Scoliosis. *J Bone Joint Surg* 1990; 72-A: 536-540.
5. Callahan BC, Georgopoulos G, Eilert RE. Hemivertebral excision for congenital scoliosis. *J Pediatr Orthop* 1997; 17: 96–99.
6. Cheung KMC, Zhang JG, Lu DS, Luk KDK, Leong JCY. Ten-Year Follow-up Study of Lower Thoracic Hemivertebrae Treated by Convex Fusion and Concave Distraction. *Spine* 2002; 27: 748–753.
7. Goldberg CJ, Moore DP, Fogarty EE. Long Term Results From In Situ Fusion for Congenital Vertebral Deformity. *Spine* 2002; 27: 619–628.
8. Hedequist DJ, Hall JE, Emans JB. The Safety and Efficacy of spinal Instrumentation in Children with Congenital Spine Deformities. *Spine* 2004; 29: 2081–2086.
9. Holte DC, Winter RB, Lonstein JE, Denis F. Excision of Hemivertebrae and Wedge Resection in the Treatment of Congenital Scoliosis. *J Bone Joint Surg* 1995; 77-A: 159–171.
10. Klemme WR, Polly DW, Orchowski JR. Hemivertebral Excision in Very Young Children. *J Pediatr Orthop* 2001; 761–764.

11. Lee MC, Sucato DJ. Congenital Scoliosis. *Current Orthopaedic Practice* 2008; 19: 640–648.
12. Li X, Luo Z, Tao H, Du J, Wang Z. Hemivertebra Resection for the Treatment of Congenital Lumbarspinal Scoliosis With Lateral-Posterior Approach. *Spine* 2008; 33: 2001–2006.
13. McMaster MJ, David CV. Hemivertebrae as Cause of Scoliosis. *J Bone Joint Surg* 1986; 68-B: 588–595.
14. McMaster MJ. Occult Intraspinal Anomalies and Congenital Scoliosis. *J Bone Joint Surg* 1984; 66-A: 588–590.
15. McMaster MJ, Singh H. Natural History of Congenital Kyphosis and Kyphoscoliosis. *J Bone Joint Surg* 1999; 81-A: 1367–1383.
16. Nakamura H, Matsuda H, Konishi S, Yamano Y. Single Stage Excision of Hemivertebrae Via the Posterior Approach Alone for Congenital Spine Deformity. *Spine* 2002; 27: 110–115.
17. Nasca JR, Stelling FH, Steel HH. Progression of Congenital Scoliosis due to Hemivertebrae with Bars. *J Bone Joint Surg* 1975; 57-A: 456–466.
18. Ruf M, Harms J. Hemivertebra Resection by Posterior Approach: Innovative Operative Technique and First Results. *Spine* 2002; 27: 1116–1123.
19. Ruf M, Harms J. Posterior Hemivertebra Resection With Transpedicular Instrumentation: Early Correction in Children Aged 1 to 6 Years. *Spine* 2003; 28: 2132-2138.
20. Shimode M, Kojima T, Sowa K. Spinal Wedge Osteotomy by a Single Posterior Approach for Correction of Severe and Rigid Kyphosis or Kyphoscoliosis. *Spine* 2002; 27: 2260-2267.
21. Shono Y, Abumi K, Kaneda K. One-Stage Posterior Hemivertebra Resection and Correction Using Segmental Posterior Instrumentation. *Spine* 2001; 26: 752–757.
22. Slabaugh PB,Winter RB, Lonstein JE, Moe JH. Lumbosacral hemivertebrae. A review of Twenty-four Patients with Excision in Eight. *Spine* 1980; 5: 234–244.
23. Winter RB. Congenital Scoliosis. *Orthop Clin North Am* 1988; 19: 395–408.
24. Winter RB, Haven JJ, Moe JH, Lagaard SM. Diastematomyelia and Congenital Spine Deformities. *J Bone Joint Surg* 1974; 56-A: 27–31.
25. Winter RB, Lonstein JE, Boachie-Adjei O. Congenital Spinal Deformity. *J Bone Joint Surg* 1996; 78-A: 300–311.
26. Winter RB, Moe JH, Lonstein JE. Posterior Spinal Arthrodesis for Congenitalscoliosis. An Analysis of the Cases of Two Hundred and Ninety Patients, Five To Nineteen Years Old. *J. Bone Joint Surg* 1984; 66-A: 1188–1197.

The Journal of Turkish Spinal Surgery 2009; 20 (2): 53-62

ORJİNAL ÇALIŞMA / *ORIGINAL ARTICLE*

VERTEBROPLASTİ VERTEBROGRAFİ İLE YAPILDIĞINDA DAHA GÜVENLİ

VERTEBROPLASTY IS SAFER WHEN APPLIED WITH VERTEBROGRAPHY

Alpaslan ŞENKÖYLÜ*, Mehmet Ali DEVECİ,**
Ahmet ATEŞ, Necdet ALTUN*****

ÖZET:

Geçmiş Bilgiler: *Çimento kaçağı perkütan vertebroplasti sırasında sık karşılaşılan bir sorundur ve pulmoner emboli, sinir kökü ve kord basısı gibi ciddi komplikasyonlara yol açabilir.*

Amaç: *Vertebroplasti girişiminde çimento enjeksiyonundan önce uygulanan vertebrografinin etkinliğinin değerlendirilmesi.*

Materyal ve Metod: *2005 - 2007 yılları arasında otuz vertebroplasti girişimi uygulanmıştır. Bunlardan dördü omurganın primer ya da metastatik tümörüydü. Kalan hastalara osteoporotik vertebra kırığı nedeniyle vertebroplasti uygulandı. Ortalama yaş 72, ortalama takip 19 aydı. Non-iyonik kontrast madde enjeksiyonu tüm olgulara uygulandı. 2 ml. kontrast madde, Jam-Sheedy iğnesi vertebra cismine yerleştirildikten sonra uygulandı*

Sonuçlar ve Çıkarımlar: *Klinik değerlendirme için VAS ve Oswestry skorları kullanıldı. Radyolojik değerlendirme için tüm hastalarda kamalaşma indeksi, lokal kifoz açısı ve kompresyon oranı kullanıldı. Olguların çoğunda VAS ve Oswestry skorlarında anlamlı düzelme izlendi ($p<0.05$). Ameliyat öncesi ve sonrası radyolojik ölçümlerde anlamlı fark yoktu ($p>0.05$). Üç olguda kontrast madde epidural aralığa sızdı. Bu hastalarda, çimento ya sadece karşı pedikülden enjekte edildi ya da iğnenin yeri değiştirilerek enjeksiyon uygulandı. Vertebrografi, perkütan vertebroplasti girişiminde çimento sızıntısını önlemek için etkili ve güvenli bir yöntem gibi görünmektedir.*

Anahtar Kelimeler: *Vertebroplasti, vertebrografi, osteoporotik omurga kırığı, komplikasyon*

Kanıt Düzeyi: *Prospektif Klinik Çalışma, Düzey III*

(*) *Doç. Dr., Ortopedi ve Travmatoloji Uzmanı, Gazi Üniversitesi Tıp Fakültesi, Ortopedi ve Travmatoloji Anabilim Dalı, Ankara.*
*(**) Araştırma Görevlisi, Gazi Üniversitesi Tıp Fakültesi, Ortopedi ve Travmatoloji Anabilim Dalı, Ankara.*
(***) Prof.Dr., Ortopedi ve Travmatoloji Uzmanı, Gazi Üniversitesi Tıp Fakültesi, Ortopedi ve Travmatoloji Anabilim Dalı, Ankara.

Yazışma Adresi: *Doç. Dr. Alpaslan Şenköylü, Gazi Üniversitesi Tıp Fakültesi Ortopedi ve Travmatoloji A.D., Beşevler-Ankara*
Tel.: *(0-555) 269 79 98*
e-mail: *senkoylu@gazi.edu.tr*

SUMMARY:

Background Data: *Cement leakage is a common problem during percutaneous vertebroplasty and can lead to complications such as pulmonary embolism, nerve root and cord compression.*

Purpose: *To evaluate of the effectiveness of vertebrography (contrast injection) before the cement application in the vertebroplasty procedure.*

Materials and Methods: *Thirty percutaneous vertebroplasty procedures had been done between 2005 and 2007 in our department. Of these four cases were metastatic or primary tumors of vertebral column. Rest of the patients was suffered from osteoporotic vertebral fractures. Eighteen were female and nine were male. The average age was 72. Mean follow-up was 19 months.*

Non-ionic contrast media injection was performed as an integral part of procedure to the all of the patient. 2 ml of contrast media was injected after the placement of Jam-Sheedy needle transpedicularly to the vertebral body.

Results and Conclusion: *VAS and Oswestry scores were used for the clinical evaluation. For the radiological assessment the sagittal index, local kyphosis angle and compression rate were measured for all the patients. VAS and Oswestry scores were improved in most of the patients significantly ($p<0.05$). There were no significant difference between the preoperative and postoperative radiographic measurements ($p>0.05$). Three patients had contrast leakage to the epidural space. In these patients, cement was injected only from the contralateral side or the place of the needle tip was changed.*

Vertebrography seems to be an effective and safe trick of trade for the prevention of the cement leakage in percutaneous vertebroplasty.

Key Words: *Vertebroplasty, vertebrography, osteoporotic vertebral fracture, complication.*

Level of Evidence: *Prospective Clinical Study, Level III*

GİRİŞ:

Osteoporoz, kemik mineral yoğunluğunun azalması ile birlikte kırık riskinin artmasıyla karakterize bir hastalıktır. Osteoporoz nedeniyle oluşan kırık tiplerinden biri de vertebrada oluşan çökme kırıklarıdır. Osteoporotik vertebra kırıkları, kronik ağrı yakınmasına neden olarak; hastanın yaşam kalitesinde ciddi bozulma, kifoz nedeniyle vital kapasitede azalma, beslenme bozuklukları, immobilizasyon, kişisel ihtiyaçlarda bağımlılık ile birlikte depresyona varan ciddi bir morbidite nedenidir [5].

Son yıllarda gelişmekte olan minimal invaziv teknikler sayesinde, ağrılı osteoporotik vertebra kırıklarının tedavisi daha etkin uygulanabilmektedir. Bunlardan perkütan olarak uygulanan vertebroplasti ve kifoplasti teknikleri ile hastaların ağrı ve instabilite sorunu çözümlenerek yaşam kalitesinde ciddi bir artış sağlanmıştır. Bu teknikler, sadece osteoporotik kırıklarda değil, ağrılı metastatik lezyonlar ve hemanjiomların tedavisinde de kullanılırlar. Aslında tarihsel olarak bakıldığında, vertebroplasti ilk kez ağrılı hemanjiomların tedavisi için Fransa'da uygulanmıştır [4].

Bu tekniklerden vertebroplastinin daha ucuz olması nedeniyle kifoplastiden daha avantajlı olduğu düşünülmektedir. Buna karşın kifoplastide çimentonun daha düşük basınçla verilmesiyle komplikasyon riskinin daha az olduğu ileri sürülmektedir [2,9].

Vertebroplasti sonrasında görülen komplikasyonlar, çimento kaçağı, pulmoner emboli, kosta kırığı, komşu segmentlerde kırık riskinin artması ve enfeksiyon olarak sayılabilir. Bunlardan çimento kaçağı, nörolojik komplikasyonlara yol açma olasılığı nedeniyle en korkulanıdır. Vertebroplasti sonrasında değişik yazarlara göre % 35-75 oranında çimento kaçağı oranı bildirilmektedir. Bunların oldukça az bir kısmı medüller kanala doğru sızarak nörolojik sekele neden olur [12].

Vertebrografi, vertebroplasti girişimleri sırasında çimento enjeksiyonundan önce çimento kaçağını önceden tahmin edebilmek için non iyonik kontrast madde verilmesidir. Verilen non iyonik kontrast maddenin medüller kanala kaçması durumunda çimentonun da aynı yoldan kanala kaçabileceği tahmin edilmiş olur. Vertebrografi olarak da adlandırılır [8].

Bu çalışmanın amacı, vertebroplasti uygulanan olgularda, vertebrografinin çimento kaçağını önlemekteki etkinliğinin değerlendirilmesi ve bu teknikle uygulanan vertebroplastinin sonuçlarının klinik ve radyolojik olarak irdelenmesidir.

GEREÇ VE YÖNTEMLER:

2005-2007 yılları arasında 30 olguya perkütan vertebroplasti girişimi uygulandı ve olgular ileriye dönük olarak değerlendirildi. Olguların yaş ortalaması 72 (41-87), 18'i kadın 12'si ise erkekti. 26 olguda etiyoloji osteoporotik vertebra kırığı, dört olguda ise metastatik yada primer vertebra tümörüydü. Olguların ortalama izlem süresi 17 aydı (3-28).

Osteoporotik kırıklarda, perkütan vertebroplasti uygulanarak çalışmaya alma kriterleri: 1. Akut vertebra kırığı saptanan olgular içinde en az 6 hafta konservatif tedavi sonrası ağrı şikayeti devam edenler, 2. Subakut yada kronik kırıklarda ağrı ile birlikte direkt röntgenogram yada bilgisayarlı tomografide kırığın kaynamadığını gösteren yarığın ve/veya vakum fenomeninin saptanması (Şekil-1a ve 1b), 3. Subakut yada kronik kırıklarda ağrı ile birlikte manyetik rezonans görüntülemede T2 ağırlıklı yağ baskılı kesitlerde hiperintens sinyal olmasıdır.

Osteoporotik vertebra kırığı saptanan hastaların yaşı, cinsiyeti, ağrının başlama zamanı, kırık vertebra seviyesi, travma ve mekanizması, eşlik eden veya geçirilmiş diğer kırık varlığı, eşlik eden hastalıklar, kullanılan ilaçlar, osteoporoza yönelik risk faktörleri ve osteoporoz nedeniyle aldığı tedaviler kaydedildi. Tüm hastaların nörolojik muayeneyi de içeren ayrıntılı fizik muayenesi yapıldı.

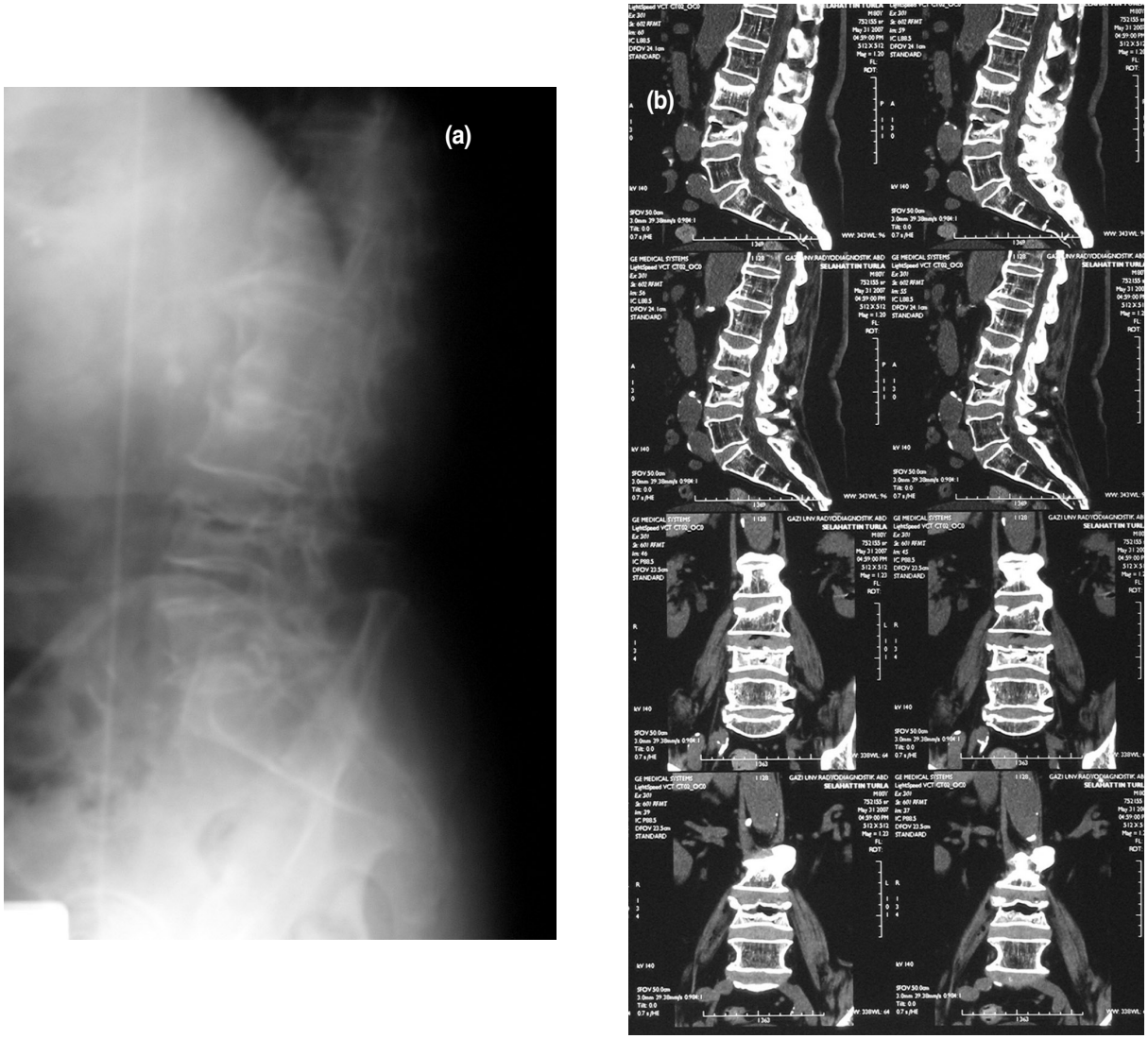

Şekil-1. Yarık bulgusunun direkt röntgenogram **(a)** ve bilgisayarlı tomografideki **(b)** tipik görünümü.

CERRAHİ TEKNİK:

Tüm vertebroplasti girişimleri lokal anestezi ve hafif sedasyon ile pron pozisyonunda radyolüsent masa üzerinde uygulandı. Girişimin başlangıcında hangi seviyeye vertebroplasti yapılacağı belirlendi ve ön-arka pozisyondaki floroskopi görüntüsünde pediküle giriş yeri ve biyopsi iğnesinin yolu lokal anestezik ile infiltre edildi. Daha sonra ön-arka floroskopi görüntüsünde sağ taraf için saat 2-3, sol taraf için saat 9-10 hizasından pediküle biyopsi iğnesi (Jam-shidi) ile girildi. Pedikül içinde ilerlerken lateral pozisyonda floroskopi görüntüleri alınarak iğnenin pedikül içinde olduğu kontrol edildi. Bu aşamada enjekte edilecek çimentonun medüller kanala, komşu disk içine ya da paravertebral bölgeye sızma olasılığını önceden kestirilebilmek için vertebrografi uygulandı [8]. Bunun için 2 mlt non-iyonik bir kontrast madde (Omnipaque®, Ultravist® vb.) biyopsi kanülünden enjekte edilerek herhangi bir sızma olup olmadığı floroskopik olarak kontrol edildi (Şekil-2). Eğer sızıntı varsa biyopsi kanülü ilerletildi yada duruma göre bir başka yerden tekrar girildi.

Daha sonra enjekte edilecek olan radyoopak kemik çimentosu ile kontrast maddenin görüntülerinin karışmaması için vertebra cismi serum fizyolojik ile yıkandı. Kullanılmakta olan vertebroplasti kitine göre çimento uygulayıcıları yerleştirildi ve karılan vertebroplasti çimentosu enjekte edildi. Enjekte edilen çimentonun miktarı vertebra cisminin büyüklüğüne ve eğer varsa yarığın genişliğine göre değişir. Çimento donduktan sonra uygulama kanülü çıkarılır ve cilt tek dikişle kapatılır. Ameliyatta uygulanan çimento miktarı her hastada kaydedildi [10].

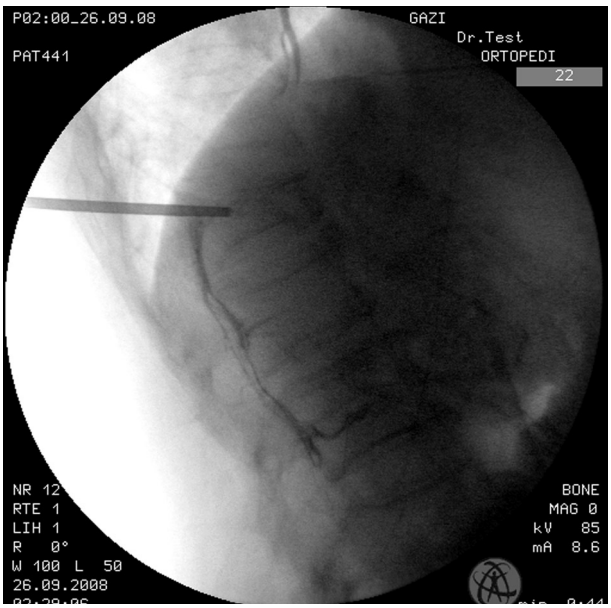

Şekil-2. Vertebrografi sırasında kontrast maddenin epidural venöz pleksusa kaçağı görülüyor.

Ameliyat sonrası yirmi dört saat yatak istirahatini takiben hastalar yürütülerek mobilize edildi. Osteoporoza yönelik tedavi almayan hastalara bifosfonat (haftalık dozlarda 70 mg Alendronat Sodyum veya 35 mg Risedronat), aktif vitamin D ve kalsiyum tedavisi başlandı. Hastalara osteoporoza ve komplikasyonlarına yönelik eğitim verildi.

KLİNİK DEĞERLENDİRME:

Hastaların ameliyat öncesinde ağrı derecesinin değerlendirilmesi için görsel analog ağrı cetveli kullanıldı. Burada, hasta cetveldeki şekillere göre ağrı derecesini belirlerken, buna karşılık gelen 0–10 arasındaki sayılar hastanın ağrı puanı olarak kaydedildi (0= ağrı yok, 10= şiddetli ağrı).

Fonksiyonel değerlendirmede Oswestry sakatlık oranı 2.0 versiyonu kullanıldı. "Oswestry sakatlık indeksi" her biri ilgili bölümün aktivite düzeylerinin seviyesini içeren ve 0 ile 5 arasında puanlanan altı maddeyi kapsayan on bölümden oluşmaktadır. Bu bölümler; ağrı düzeyi, kişisel bakım, yük kaldırma, yürüme, oturma, ayakta durabilme, uyku, cinsel hayat, sosyal hayat ve seyahat olarak belirlenmiştir. Her bölümden elde edilen 0 ile 5 arasındaki puan toplanarak elliye bölünür ve 100 ile çarpılarak elde edilen puan hastanın toplam skorunu oluşturur. Oswestry sakatlık indeksi içinde yer alan cinsel hayat başlığı hiçbir hasta tarafından değerlendirilmedi [11].

RADYOLOJİK DEĞERLENDİRME:

Ameliyat öncesi ön-arka ve yan radyografiler ile kamalaşma indeksi, lokal kifoz açısı, kompresyon oranı ölçülerek çökme miktarı değerlendirildi. Lokal kifoz açısı Cobb yöntemine göre ölçüldü [1]. Son bir yıl içinde kemik mineral yoğunlukları ölçümü yapılmayan hastaların DEXA ile kemik mineral yoğunluğu ölçümleri lomber vertebra ve kalça temel alınarak yapıldı.

BT ve MR ile kırığın detaylı anatomik incelemesi ve eşlik eden sekonder patolojiler yönünden değerlendirildi. MR'da T2 yağ baskılı sekanslarda kemik iliği ödemi saptanan veya vertebra cismi içinde gaz oluşumu ve /veya vakum fenomeni (cleft sign-yarık belirtisi) görülen olgular kaynamamış vertebra kırığı olarak değerlendirildi.

İSTATİSTİKSEL DEĞERLENDİRME:

Sonuçların istatistiksel analizi "Statistical Package for Social Sciences-16" (SPSS-16) programı kullanılarak yapıldı. Görsel ağrı cetveli, Oswestry sakatlık oranı ve radyolojik ölçümlerin ameliyat öncesi ve sonrasındaki değişimlerinin birbirleri ile olan ilişkilerinin değerlendirilmesinde paired sample t-testi ve Pearson korelasyon testi kullanıldı. Paired sample t-testinde ve Pearson korelasyon testinde $p<0.05$ anlamlı olarak kabul edildi.

SONUÇLAR:

Vertebroplasti uygulanan 30 seviyenin 18'inde girişim vertebranın her iki pedikülünden yapılırken 12 hastada tek pedikülden çimento enjeksiyonu yeterli olmuştur. Kullanılan ortalama çimento miktarı 4.5 ml (3–7 ml)'dir. Ameliyatların seviyelere göre dağılımı Tablo-1 de verilmiştir.

Tablo - 1. Vertebroplasti uygulanan seviyelerin dağılımı.

Seviye	Vertebroplasti	(%)
T6	1	3.3
T8	1	3.3
T10	1	3.3
T11	1	3.3
T12	4	13.2
L1	8	26.4
L2	5	16.5
L3	3	9.9
L4	4	13.2
L5	1	3.3
Toplam	30	100

Osteoporotik kompresyon kırığı olan hastaların ameliyat öncesi dual enerji x-ray absorbsiyometri (DEXA) ölçümlerinde ortalama vertebra T skoru -2,9 (-4,2 ile -1,6 arası) bulunmuştur.

Hastaların görsel ağrı cetveli puanları değerlendirildiğinde, ameliyat öncesi ortalama 8 olan görsel ağrı cetveli puanı, ameliyat sonrası birinci günde ortalama 1.7 olarak saptanmıştır. Hastaların son kontrollerinde ise görsel ağrı cetveli puanı ortalama 2 olarak bulunmuştur. Ameliyat sonrası birinci gün ve son kontrollerdeki ağrı cetvelleri ameliyat öncesi dönemle karşılaştırıldığında istatistiksel olarak anlamlı iyileşme saptanmıştır ($p< 0,05$) (Tablo-2).

Tablo - 2. Hastaların görsel ağrı cetveli ve Oswestry sakatlık indeksi ile klinik olarak değerlendirilmesi.

	Preop.	Postop.	Son takip
Görsel Ağrı Cetveli (Ortalama)	8	1.7	2
Oswestry Sakatlık İndeksi (Ortalama)	70.9	31	27

$p<0.05$

Hastalar fonksiyonel açıdan Oswestry sakatlık oranı ile değerlendirilmiştir. Ameliyat öncesi değerlendirmede ortalama 71 olarak saptanan Oswestry sakatlık oranı, ameliyat sonrası ortalama 31, son kontrolde de ortalama 27 olarak saptanmıştır. Oswestry sakatlık indeksindeki bu iyileşme istatistiksel olarak anlamlı olarak bulunmuştur ($p<0,05$) (Tablo-2).

Radyolojik değerlendirmede ameliyat öncesi ve ameliyat sonrası yan grafilerde lokal kifoz açısı, kamalaşma indeksi ve kompresyon oranı değerlendirilmiştir. Vertebroplasti uygulanan grupta ameliyat öncesi lokal kifoz açısı ortalama 27 derece; kamalaşma indeksi ortalama 61 ve kompresyon oranları ortalama % 61 olarak saptanmıştır. Ameliyat sonrası değerlendirmede lokal kifoz açısı, ortalama 25°, kamalaşma indeksi ortalama 63 ve kompresyon oranı ortalama 61 olarak ölçülmüştür. Radyolojik değerlendirme sonunda her üç ölçüm parametresinde de ameliyat sonrası istatistiksel olarak anlamlı düzelme saptanmamıştır ($p > 0.9$) (Tablo-3).

Tablo - 3. Hastaların radyolojik olarak değerlendirilmesi.

	Preop (SD)	Postop (SD)
Lokal kifoz açısı	27° ± 6.8°	25° ± 6.5°
Kamalaşma indeksi	61 ± 8	63 ± 7
Kompresyon oranı (%)	61 ± 7.6	61 ± 7.5
p>0.05		

Üç olguda (%10) girişim sırasında bir pedikülden vertebrografi yapılırken epidural aralığa opak madde sızıntısı saptandı. Bir olguda diğer pedikülden opak madde kaçağı olmaması nedeniyle çimento enjeksiyonu buradan uygulandı. Diğer iki olgudaysa iğne korpusuna ön duvarına doğru ilerletilerek çimento enjekte edildi.

Komplikasyon olarak bir hastada L1 seviyesine vertebroplasti uygulamasını takiben beşinci ayda bir üst komşu vertebrada (L2) yeni bir osteoporotik çökme kırığı saptanarak tekrar vertebroplasti uygulanmıştır. Bunun dışında beş hastada komşu intervertebral disk aralığına çimento kaçağı saptanmıştır (% 16.5) (Şekil-3). Dört hastada da paravertebral bölgeye çimento kaçağı gözlenmiştir (% 13). Ancak bu olguların izlemlerinde ameliyat sonrası düzelen Oswestry sakatlık indeksinde değişim olmadığı görülmüştür.

Şekil-3. Üst komşu intervertebral disk aralığına çimento kaçağı olan olgunun direkt röntgenogramı

TARTIŞMA:

Perkütan vertebroplastinin komplikasyonları çimento kaçağı, pulmoner emboli, kot kırığı, enfeksiyon olarak sayılabilir. Bunların yanında komşu segmentte kırık riskinin artması da, komplikasyonlar arasında sayılamaktadır. Ancak, bu komplikasyon, henüz kanıt düzeyi bir olan çalışmalarla rapor edilmemiştir.

Sayılan komplikasyonlar arasında, cerrahlar tarafından en çok korkulanı, medüller kanala ya da foramenlere doğru olan çimento kaçağının nörolojik defisite yol açmasıdır. Çimento kaçağı, çoğunlukla korpus arka duvarını delerek, epidural venöz pleksus ile vertebra korpusundaki venler arasında bağlantı yapan komünikan venlerden olur. Taze kırıklı olgulardaysa vertebra arka duvarındaki kırık hattından da çimento sızıntısı olabilir. Neyse ki medüller kanala çimento kaçağı ve buna bağlı nörolojik defisit çok sık görülen bir komplikasyon değildir. Aslında vertebroplasti sırasında % 75 gibi çok yüksek bir orana kadar çimento kaçağı olabilmektedir. Ancak, bunların çoğu paravertebral bölge ve komşu diske doğru olmaktadır [12]. Bu komplikasyondan kaçınmak için vertebrografi önerilen bir yöntemdir.

Çalışmamızda üç olguda (% 10) vertebrografi sırasında opak maddenin epidural aralığa kaçtığı gözlenmiştir. Bu olgularda çimento diğer pedikülden verilerek ya da iğnenin yerleşimi değiştirilerek çimentonun epidural aralığa kaçışı önlenmiştir.

Çalışmanın zayıf yanları kontrol grubunun olmayışı ve bu grup ile randomizasyon uygulanamamasıdır. Bir başka zayıf yan da olguların az da olsa bir kısmının osteoporotik kırık olmayışıdır. Bu grubu oluşturan metastatik ve primer tümörlerde lokal vasküler doku morfolojisi ve dokunun perfüzyon hızı farklı olabilmektedir.

Korpus arka duvar bütünlüğünün bozulduğu olgularda, çimento sızma olasılığı nedeniyle vertebroplasti uygulaması önerilmemektedir. Ancak, bu tip olgularda vertebroplasti vertebrografi eşliğinde uygulanırsa bu kaçak önceden kestirilebilir. Daha sonra da enjeksiyon yeri ya da uygulama yapılan pedikül değiştirilerek, kırık hattından kaçak önlenebilir.

Olguların sekizinde ise disk aralığına ve paravertebral bölgeye çimento kaçağı saptanmıştır. Bu olgularda izlem sırasında klinik değerlendirme açısından bir sorun çıkmamıştır. Sadece diske çimento kaçağı olan bir olguda 5 ay sonra kranyaldeki komşu segmentte kırık olmuştur. İntervertebral aralığa çimento kaçağının kırık riskini arttırdığını savunan çalışmalar mevcuttur [6]. Ancak, diske kaçak olan diğer dört olguda bu sorun gözlenmemiştir. Vertebroplasti sonrası komşu segmentte kırık oranı % 6 olarak bildirilmiştir. Ancak, risk faktörleri tamamen belirlenmiş değildir [7]. İlginç olan bir başka konu da komşu segmentte kırık olasılığının kifoplastide vertebroplastiden daha çok olmasıdır. Bunun nedeni kifoplastide verilen çimento miktarının daha çok olmasına bağlanmıştır [3].

Klinik sonuçlara bakıldığında, Oswestry sakatlık indeksi ve görsel ağrı cetveli değerlendirmelerine göre postoperatif olarak hastalarda istatistiksel olarak anlamlı düzelme olduğu gözlenmiştir. Vertebrografi uygulamasının klinik sonuçlara olumsuz bir etkisi olmadığı düşünülmektedir.

Radyolojik sonuçlarda istatistiksel olarak anlamlı bir düzelme yoktur. Ameliyat sırasında herhangi bir redüksiyon manevrası uygulanmadığından, bu beklenen bir sonuçtur. Olguların DEXA ölçümleri -1.6 ile -4.2 arasında değişmektedir. Bu durumda bazı olgularda ölçüm -2'nin üzerindedir. Yani hastanın DEXA değerinin -2 altında olması osteoporotik vertebra kırığı tanısı koymak için kesin bir ön koşul değildir.

Vertebrografi ile ilgili akla gelen bir başka soru da çimento viskozitesinin radyo opak maddeninkinden daha fazla oluşudur. Bu durumda vertebrografi ile yanlış pozitif tanı koyma olasılığımız vardır. Bir başka deyişle vertebrografide saptanan radyo opak kaçağı daha viskoz bir madde olan çimento ile belki de gerçekleşmeyecektir. Bunu kanıtlamak güçtür. Ama en azından vertebrografinin herhangi bir zararı yoktur ve ameliyat süresini de çok uzatmamaktadır. O nedenle uygulandığında en azından bir kayıp olmamaktadır.

Vertebroplasti sırasında vertebrografi uygulaması ile medüller kanala oluşabilecek çimento kaçağı riski azalabilmektedir. Böylece en korkulan komplikasyon olan nörolojik defisit olasılığı da en aza indirilerek, girişim daha güvenli uygulanabilmektedir.

KAYNAKLAR:

1. Altun NA. Torakolomber vertebra kırıklarının tedavi öncesi ve sonrası değerlendirilmesi. *Artroplasti ve Artroskopik Cerrahi Dergisi* 1993; 4(6): 30-34.
2. Eck JC, Nachtigall D, Humphreys C, Hodges SD. Comparison of vertebroplasty and balloon kyphoplasty for treatment of vertebral compression fractures: a meta analysis of literature. *Spine J* 2008; 8(3): 488-497.
3. Frankel BM, Monroe T, Wang C. Percutaneous vertebral augmentation: an elevation adjacent fracture risk in kyphoplasty as compared with vertebroplasty. *Spine J* 2007; 7(5): 575-582.
4. Galibert P, Deramond H, Rosat P, Le Gars D. Preliminary note on the treatment of vertebral angioma by percutaneous acrylic vertebroplasty. *Neurochirurgie* 1987; 33(2): 166-168.
5. Leidig-Bruckner G, Minne HW, Schlaich C, et al. Clinical grading of spinal osteoporosis: quality of life components and spinal deformity in women with chronic low back pain and women with vertebral osteoporosis. *J Bone Miner Res* 1997; 12(4): 663-675.
6. Lin EP, Ekholm S, Hiwatashi A, Westesson PL. Vertebroplasty: cement leakage into the disc increases the risk of new fracture of adjacent vertebral body. *Am J Radiol* 2004, 25(2): 175-180.
7. Lo YP, Chen WJ, Chen LH, Lai PL. New vertebral fracture after vertebroplasty. *J Trauma* 2008; 65(6): 1439-1445.
8. Peh WCG, Gilula LA. Additional value of a modified method of intraosseous venography during percutaneous vertebroplasty. *Am J Radiology* 2003; 180: 87-91.
9. Phillips FM, Pfeifer BA, Lieberman IH, Kerr EJ, Choi IS, Pazianos AG. Minimally invasive treatments of osteoporotic vertebralcompression fractures: vertebroplasty and kyphoplasty. *Instr Course Lect* 2003; 52: 559-562.
10. Şenköylü A. Perkütan vertebroplasti. *Türkiye Klinikleri J Orthop & Traumatol-Special Topics* 2008; 1(4): 83-87.
11. Yakut E, Düger T, Öksüz Ç, Yörükan S. Validation of Turkish version of the Oswestry Disability Index for patients with low back pain. *Spine* 2004, 29(5): 581-585.
12. Yeom JS, Kim WJ, Choy WS, Lee CK, Chang BS, Kang JW. Leakage of cement in percutaneous vertebroplasty for painful osteoporotic compression fractures. *J Bone Joint Surg* 2003; 85-B (1): 83-89.

The Journal of Turkish Spinal Surgery 2009; 20 (2): 63-68

ORJİNAL ÇALIŞMA / *ORIGINAL ARTICLE*

CERRAHİ TEDAVİ UYGULANMIŞ TORAKOLOMBER BURST VERTEBRA KIRIKLARINDA RADYOLOJİK PARAMETRELER İLE KLİNİK SONUÇLAR ARASINDAKİ İLİŞKİNİN DEĞERLENDİRİLMESİ

THE EVALUATION OF THE RELATION BETWEEN THE RADIOLOGICAL PARAMETERS AND THE CLINICAL OUTCOME IN THE SURGICALLY TREATED THORACOLUMBAR BURST FRACTURES

Onat ÜZÜMCÜGİL*, Y. Emre AKMAN, Nikola AZAR*, Mehmet YETİŞ**, Ahmet DOĞAN****

ÖZET:

Amaç: *Cerrahi olarak tedavi edilmiş torakolomber patlama vertebra kırıklarında radyolojik parametreler ile klinik sonuçlar arasındaki ilişkisinin değerlendirilmesi.*

Materyal ve metot: *Nörolojik hasarı olmayan, izole tek seviyeli torakolomber vertebra kırığı olan, posterior segmental transpediküler enstrümantasyon ve posterolateral füzyon ameliyatı yapılan 17 hastanın ameliyat öncesi, ameliyat sonrası ve son kontrollerdeki radyolojik parametreleri ve klinik sonuçları değerlendirildi. Değerlendirilen radyolojik parametreler anterior korpus yükseklik kaybı (AKYK), lokal kifoz açısı (LKA) ve sagittal indeks (Sİ) değerleri idi. Ayrıca 17 hastanın 9 tanesinin ameliyat öncesi ve sonrası yapılan bilgisayarlı tomografi incelemelerinde transvers ve ön-arka plandaki spinal kanal çapları karşılaştırıldı. Klinik sonuçlar ise vizüel analog skala (VAS) ve Oswestry skorlama sistemi kullanılarak değerlendirildi. Radyolojik sonuçlarla klinik sonuçlar arasındaki ilişki araştırıldı.*

Sonuçlar: *Ortalama takip süresi 26 ay (dağılım 13 ay-51 ay) olan çalışmada, AKYK; ameliyat sonrasında ameliyat öncesine göre düzelmesine rağmen bu düzelmenin uzun dönemde belirgin bir şekilde kayba uğradığı görüldü. LKA; ameliyat sonrasında öncesine göre belirgin şekilde lordoza dönecek şekilde negatif değerlere düşerken, bu açının da uzun dönemde düzelme kaybına uğrayarak tekrar kifoza doğru gittiği saptandı. Sİ; ameliyat sonrasında azalma gösterirken uzun dönemde düzelme kaybına uğradı. Bilgisayarlı tomografi incelemesiyle spinal kanal çapları ölçülen 9 hastanın tümünde ameliyat sonrasında ameliyat öncesine göre kanal çaplarında belirgin artış saptandı. Ortalama VAS skoru son takip esnasında 2.12 ± 1.7, Oswestry skoru ise ortalama 9.24 ± 6.4 olarak bulundu. Kanonik grup analizi ile yapılan istatistiksel çalışmaya göre AKYK'nın VAS ($r<0.3$) ve Oswestry skoru ($r<0.3$) ile ilişkisiz olduğu, fakat LKA ($r>0.5$) ve Sİ'in ($r>0.5$) klinik skorlarla istatistiksel olarak anlamlı ilişkide olduğu tespit edildi.*

Çıkarımlar: *Torakolomber kırıkların cerrahi tedavisinde özellikle sagittal plandaki dizilimin düzeltilmesi, tedavinin başarısını etkileyen önemli bir faktördür.*

Anahtar kelimeler: *Patlama kırığı, cerrahi tedavi, transpediküler vida, radyolojik parametre, klinik sonuç*

Kanıt Düzeyi: *Retrospektif klinik çalışma, Düzey III*

(*) *Ortopedi ve Travmatoloji Uzmanı, S.B. İstanbul Eğitim ve Araştırma Hastanesi I. Ortopedi ve Travmatoloji Kliniği, İstanbul.*

(**) *Asistan Dr., S.B. İstanbul Eğitim ve Araştırma Hastanesi I. Ortopedi ve Travmatoloji Kliniği, İstanbul.*

Yazışma Adresi: *Onat Üzümcügil, Ataköy 9. Kısım, A-16/A, No: 41, Bakırköy - İstanbul*
Tel.: *(0-533) 522 04 59*
e-mail: *onat.dr@gmail.com*

SUMMARY:

Objective: *To evaluate the relation between the radiological parameters and the clinical outcome in surgically treated thoracolumbar burst fractures.*

Material and methods: *The radiological parameters and the clinical results obtained in the pre-operative, the post-operative periods and during the last control visits were evaluated in 17 patients who underwent posterior segmental transpedicular instrumentation and posterolateral fusion due to single level thoracolumbar vertebra fracture without neurological deficit. The radiological parameters that were evaluated included anterior body height loss (ABHL), local kyphosis angle (LKA) and the sagittal index (SI). Also the transverse and the anterior-posterior spinal canal diameters were compared in 9 of the the 17 patients. The clinical results were evaluated using Visual Analogue Scala (VAS) and Oswestry scoring system. The relation between the radiological results and the clinical results were evaluated.*

Results: *The mean follow-up period was 26 months (range 13-51 months). Although it was observed that there had been a significant correction in ABHL in the post operative evaluation when compared with the pre-operative values, there was a significant loss in vertebral body height during the long term follow-up. LKA also had a corruption in the long term follow-up, even it went negative as the lordosis of the spinal column was achieved in the post operative period. SI was decreased in the early pot operative period, but also there was a loss of correction in this parameter. In all of the 9 patients in whom computerized tomography was obtained, it had been observed that spinal canal diameters were significantly increased. Mean VAS score was 2.12 ± 1.7 and the mean Oswestry score was 9.24 ± 6.4 during the last control visits. According to the statistical evaluation using Canonical group analysis, ABHL was not correlated with VAS scores ($r<0.3$) and Oswestry scores ($r<0.3$). However we found out that LKA ($r>0.5$) and SI ($r>0.5$) were significantly in correlation with clinical scores.*

Conclusion: The correction of the sagittal plane alignment is one of the important factors which influence on the success of the surgical procedures in the treatment of thoracolumbar fractures.

Key words: *Burst fracture, surgical treatment, transpedicular screw, radiological parameter, clinical result.*

Level of Evidence: *Retrospective Clinical Study, Level III*

GİRİŞ:

Günümüzde torakolomber vertebra kırıklarının tedavisi halen tartışmalı bir konudur [1,4,12-13]. Cerrahi tedavinin başlıca amacı; kifotik deformitenin düzeltilmesi, sagittal denge ve dizilimin restore edilmesi, spinal kolon üzerindeki basının kaldırılarak dekompresyon sağlanmasıdır [1]. Kramer ve arkadaşlarının çalışmalarında; ameliyat sonrası kırık redüksiyonunun muhafaza edilmesi başarılı bir klinik sonuç için en önemli faktör olarak tanımlanmaktadır [8], fakat ameliyat sonrası anatomik dizilimin tam olarak sağlanamadığı şartlarda dahi klinik sonuçların iyi olabileceğini söyleyen yazarlar da mevcuttur [2,9].

Bu veriler ışığında biz de; cerrahi olarak tedavi ettiğimiz torakolomber patlama kırıklarda elde ettiğimiz radyolojik değerler ile klinik sonuçları karşılaştırarak aralarındaki ilişkiyi değerlendirmeyi amaçladık.

MATERYAL VE METOT:

2004 ile 2007 yılları arasında vertebra kırığı nedeniyle kliniğimizde cerrahi olarak tedavi edilen 28 hastadan; tek seviyede izole torakolomber patlama kırığı olan, %50'den fazla anterior korpus yükseklik kaybı olan, sagittal indeksi 15 dereceden fazla olan toplam 17 hasta (12 erkek 5 kadın) çalışmaya dâhil edildi. Ameliyat sırasında ortalama yaş 40.35 ± 16.65 (dağılım 21- 76) idi. Kırıkların yedisi L1, üçü L2, ikisi T12, ikisi L4, biri T9, biri T10 ve biri L3 vertebra seviyesinde idi. Denis sınıflandırmasına göre 10 adet kırık tip A, geri kalan kırıklar tip B şeklinde idi [5]. Hastaların demografik özellikleri Tablo-1'de verilmiştir.

Tablo - 1. Hastaların demografik özellikleri ve takip süreleri

NO	CİNSİYET	YAŞ	KIRIK SEVİYESİ	KIRIK TİPİ	TAKİP SÜRESİ
1	KADIN	34	L1	A	14 AY
2	ERKEK	51	L4	B	23 ay
3	ERKEK	71	L2	A	20 ay
4	KADIN	18	L3	A	32 ay
5	ERKEK	58	T12	B	28 ay
6	KADIN	34	L4	A	29 ay
7	ERKEK	76	L1	A	36 ay
8	KADIN	21	L2	A	19 ay
9	ERKEK	48	T10	B	24 ay
10	ERKEK	50	L2	B	24 ay
11	ERKEK	31	T9	B	25 ay
12	ERKEK	39	L1	B	19 ay
13	ERKEK	35	T12	A	20 ay
14	ERKEK	21	L1	A	13 ay
15	KADIN	28	L1	B	15 ay
16	KADIN	43	L1	A	51 ay
17	ERKEK	35	L1	A	51 ay

Ameliyatlar; aynı enstitüde, genel anestezi altında yüzükoyun yatarken, aynı ekip tarafından ve aynı enstrümantasyon sistemi kullanılarak gerçekleştirildi. Hastaların tümüne; endirekt redüksiyon, kırık vertebraların (kendileri de dâhil) iki üst ve bir alt seviyesindeki vertebraları da içeren seviyelere posterior transpediküler segmental enstrümantasyon ve posterolateral füzyon uygulandı.

Hastaların radyolojik ve klinik değerlendirmeleri; ameliyat öncesinde, sonrasında ve son kontrollerde aynı ekip tarafından aynı enstitüde yapıldı. Ölçülen radyolojik parametreler arasında ayakta yan grafilerde; anterior korpus yükseklik kaybı (AKYK), sagittal indeks (Sİ), lokal kifoz açısı (LKA) yer almakta idi. Ayrıca dokuz hastanın, ameliyat öncesi ve son kontrollerdeki bilgisayarlı tomografide transvers ve ön-arka spinal kanal çapı değerleri kaydedildi. AKYK; Mumford ve arkadaşlarının tarif ettiği şekilde [10], LKA; Cobb yöntemiyle ve Sİ; Farcy ve arkadaşlarının tarif ettiği [6] şekilde hesaplandı ve kaydedildi (Şekil-1. ve 2.).

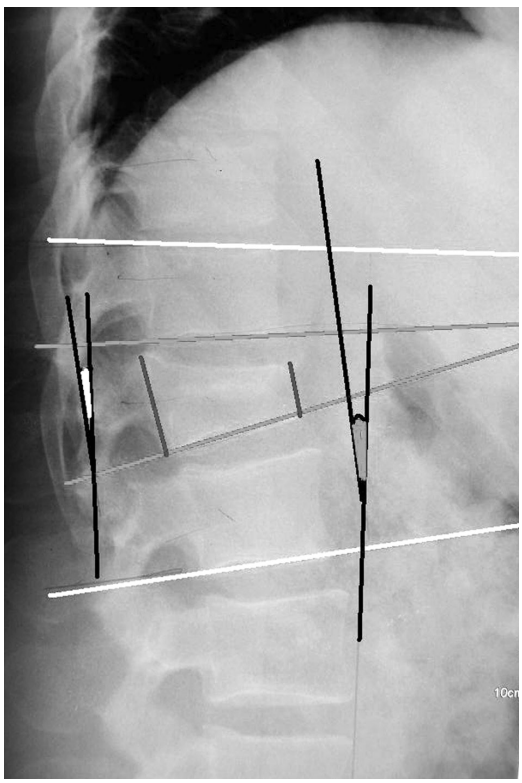

Şekil 1. Ameliyat öncesi grafide radyolojik parametreler

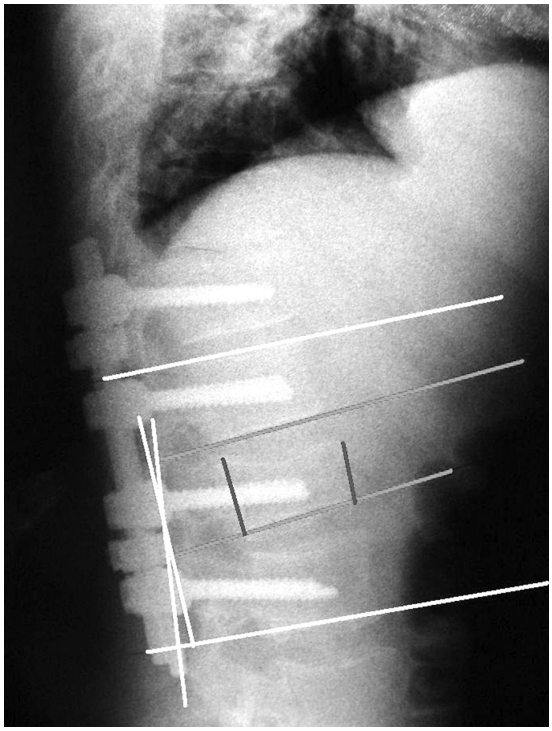

Şekil 2. Ameliyat sonrası grafide radyolojik parametreler

Son kontrollerde hastaların klinik gözlemleri vizüel analog skala (VAS) ve Oswestry skorlama sistemi kullanılarak kaydedildi ve sonuçlar değerlendirildi.

SONUÇLAR:

Ortalama takip süresi 26 ay (dağılım 13–51 ay) idi. Kaydedilen tüm radyolojik parametreler (Tablo-2) kanonik istatistiksel grup analizi yöntemi ile klinik sonuçlar ile karşılaştırıldığında; AKYK'nın VAS ($r<0.3$) ve Oswestry skoru ($r<0.3$) ile anlamlı ilişkisinin olmadığı, fakat LKA ($r>0.5$) ve Sİ'in ($r>0.5$), klinik skorlarla istatistiksel olarak anlamlı ilişki gösterdiği tespit edildi. Spinal kanal çapları ölçülen hastalarda, ameliyat öncesi ortalama transvers spinal kanal çapı 17.22 mm (dağılım 12–22) iken bu değerin son kontrollerde artarak 19.33 mm (dağılım 16–25) olduğu, ön-arka kanal çapı ise ameliyat öncesi ortalama 10.77 mm (dağılım 9–15) olarak ölçülürken, son kontroller esnasında ise artarak ortalama 15.44 mm (dağılım 11–20) olarak bulundu.

Tablo - 2. Radyolojik parametrelerin ortalama değerleri

	Ameliyat öncesi	Ameliyat sonrası	Son kontrollerde
AKYK	0.46 ± 0.29 mm	0.81 ± 0.35 mm	0.67 ± 0.14 mm
LKA	9.65° ± 12.64°	-2.47° ± 10.7°	0.76° ± 11.4°
Sİ	16.24 ± 6.15	4.65 ± 7.00	6.65 ± 6.20

Hastaların tümünde tam kaynama elde edildi. Hiçbir hastada implant kırılması veya yetmezliği görülmedi. Bir hastada gelişen yüzeysel yara yeri enfeksiyonu uygun antibiyotik tedavisi ve yara bakımı ile sekelsiz iyileşti. Hastaların hiçbirinde ameliyat sonrası dönemde nörolojik bozukluk gözlenmedi.

Hastaların son kontrolleri sırasında ortalama VAS skoru 2.12 ± 1.7 (dağılım 0-7) ve Oswestry skoru ortalama 9.24±6.4 (dağılım 2-23) olarak tespit edildi.

TARTIŞMA:

Torakolomber patlama vertebra kırıklarının cerrahi olarak tedavisinden sonra takiplerde kullanılmak üzere değerlendirilmesi önerilen birçok radyolojik parametre mevcut olup, yapılan birçok çalışmada kısa ve uzun dönem takiplerde, bu parametrelere ilişkin farklı değişiklikler bildirilmiştir [3,6-7,9]. Bunlar arasında en sık kullanılanları; AKYK, LKA, Sİ ve spinal kanal çaplarıdır.

Andress ve arkadaşları, kısa segment posterior enstrümantasyon yaptıkları 50 hastanın uzun dönem sonuçlarında dizilimin tekrar restore edilmesiyle sagittal indekste belirgin düzelme elde ederken takip süresi boyunca intervertebral disk boşluğunda gelişen yeni değişikleri de yansıtan lokal kifoz açısında anlamlı kayıp saptamışlardır [2]. LKA'da gelişen bu bozulmanın diskte gelişen dejeneratif olaylara bağlı olabileceğini düşünmüşlerdir. Çalışmalarında klinik değerlendirme amacıyla Hannover Omurga Skoru'nu kullanmışlar ve lokal kifoz açısındaki bozulma ile değişen klinik skorlar arasında anlamlı ilişki bildirmemişlerdir. Genel olarak klinik şikâyetlerin 30 derecenin üzerinde kifoz açısı bulunan hastalarda daha sık olduğunu bildirmişler, fakat bu derece kifoz açısının ameliyat sonrası gelişmesinin çok da sık olmadığını belirtmişlerdir. Çalışmalarında LKA ile klinik sonuçlar arasında ilişki bulunmamasını da bu nedene bağlamışlardır, çünkü LKA'nın fazla olduğu hastalar genelde posterior kolonun da travmadan etkilendiği ve instabilitenin daha fazla olduğu hastalardır.

Knop ve arkadaşları, uzun dönem sonuçlarını elde ettikleri torakolomber patlama kırığı olan 62 hastayı değerlendirmiştir [7]. Buna göre Sİ değerinde ameliyat sonrasında öncesine göre anlamlı düzelme saptamış, takipler sırasında ise bu değerde herhangi bir değişiklik olmadığını tespit etmişlerdir. LKA'da ise ameliyat sonrası dönemde lordoz elde edecek şekilde anlamlı düzelme elde ettikleri halde uzun dönemde ortalama 10° kayıp gözlemişlerdir. LKA'nın, AKYK değerinin ameliyat öncesi fazla olduğu hastalarda daha fazla bozulduğunu bildirmişlerdir. Yaptıkları istatistik çalışma sonunda ise Hannover Omurga Skoru kullanarak değerlendirdikleri klinik sonuçlar ile hiçbir radyolojik parametre arasında ilişki saptamamışlardır. Bu sebeple yazarlar, radyolojik parametrelerin uzun dönem takiplerinde çok değerli olmadıklarını iddia etmişlerdir.

Toyone ve arkadaşları, uzun dönemde LKA'daki kaybın anterior kolonun desteksiz kalmasına bağlı olduğunu vurgulayarak, bunun için transpediküler intrakorporeal hidroksiapatit greftlemesini önermişlerdir [11]. Bu tekniği uyguladıkları hastalarda LKA'daki kaybın anlamlı derecede az olduğunu bildirmişlerdir.

Bizim çalışmamızda ise; ortalama 26 aylık takipte AKYK'nın VAS ($r<0.3$) ve Oswestry skoru ($r<0.3$) ile ilişkisiz olduğu, fakat LKA ($r>0.5$) ve Sİ'in ($r>0.5$) klinik skorlarla kuvvetli ilişki gösterdiği bulundu. Buna göre AKYK değerleri klinik sonuçlardan bağımsız gözükmekte idi. Sonuç olarak bu durum; özellikle sagittal plandaki dizilimin düzeltilmesinin ve bu dengenin korunmasının, klinik sonuçlar üzerine etkili olan önemli bir faktör olduğunu, fakat kırık vertebranın ön yüksekliğindeki değişikliklerin klinik sonuçları etkilemediğini düşündürmektedir, fakat daha kesin önermeleri yapabilmek için hasta sayısı fazla, daha uzun dönem takipli ileriye dönük çalışmalara ihtiyaç vardır.

KAYNAKLAR:

1. Alvine, Gregory F, Swain, James M, Asher, Marc A, Burton, Douglas C. Treatment of thoracolumbar burst fractures with variable screw placement or Isola instrumentation and arthrodesis: Case series and literature review. *J Spinal Disord Tech* 2004; 17(4): 251-264.
2. Andress HJ, Braun H, Helmberger T, Schürmann M, Hertlein H, Hartl WH. Long-term results after posterior fixation of thoraco-lumbar burst fractures. *Injury Int J Care Injured* 2002; 33: 357-365.
3. Brian M. Scholl, Steven M. Theiss, John S. Kirkpatrick. Short segment fixation of thoracolumbar burst fractures. *Spine* 2006; 29(8): 703-708.
4. Cho, Der-Yang, Lee, Wuen-Yen, Sheu, Pon-Chun. Treatment of thoracolumbar burst fractures With polymethyl methacrylate vertebroplasty and short-segment pedicle screw fixation. *Neurosurgery* 2003; 53(6): 1354-1361.
5. Denis, Francis MD, FRCS(C). The three column spine and its significance in the classification of acute thracolumbar spinal injuries. *Spine* 1983; 8(8); 817-831.
6. Farcy JPC, Weidenbaum M, Glasmann SD. Sagittal index in management of thoracolumbar burst fractures. *Spine* 1990; 9: 958-965
7. Knop C, Fabian H, Bastian L, Blauth M. Late results of thoracolumbar fractures after posterior instrumentation and transpedicular bone grafting. *Spine* 2001; 26(1): 88-89.
8. Kramer, David L, Rodgers, WB, Mansfield, Frederick L. Transpedicular instrumentation and short-segment fusion of thoracolumbar burst fractures: A prospective study using a single instrumentation system. *JOT* 1995; 9(6): 499-506.
9. McNamara, Michael J., Stephens, G. Chris, Spengler, Dan M. Transpedicular short-segment fusions for treatment of lumbar burst fractures. *J Spinal Disorders* 1992; 5(2): 183-187.
10. Mumford J, Weinstein JN, Spratt KF. Thoracolumbar burst fractures: the clinical efficacy and outcome of nonoperative management. *Spine* 1993; 18: 955-970.
11. Toyone T, Tanaka T, Kato D, Kaneyama R, Otsuka M. The treatment of acute thoracolumbar burst fractures with transpedicular intracorporeal hydroxyapatite grafting following indirect reduction and pedicle screw fixation: A prospective study. *Spine* 2006; 31(7): E208-E214.
12. Wang, Shih-Tien, Ma, Hsiao-Li, Liu, Chien-Lin, Yu Wing-Kwong, Chang, Ming-Chau Chen, Tain-Hsiung. Is fusion necessary for surgically treated burst fractures of the thoracolumbar and lumbar spine?: A prospective, randomized study. *Spine* 2006; 31(23): 2646-2652.
13. Verlaan J.J., Diekerhof C.H., Buskens E., van der Tweel I., Verbout A.J., Dhert W.J.A., Oner F.C. Surgical teratment of fractures of thoracic and lumbar spine: A systematic review of the literature on techniques, complications and outcome. *Spine* 2004; 29(7): 803-814.

The Journal of Turkish Spinal Surgery 2009; 20 (2): 69-76

OLGU SUNUMU / *CASE REPORT*

SPİNAL PEDİKÜLER TİTANYUM İMPLANTLARA KARŞI İMMÜN CEVAP

IMMUNE RESPONSE TO TITANIUM SPINAL PEDICULAR IMPLANTS

Serdar ATAİZİ*, Onur UYSAL, Erdal YAYLA*,**
Murat BALOĞLU*, Ahmet ÇEREZCİ*, Faruk ALTINEL*, Ahmet TURAN*

ÖZET:

Vertebra kırıklarında kullanılan titanyum implantlar, kemik iyileşmesi ve füzyon oluşana kadar bozulmuş olan dizilimde redüksiyonu korurlar. Bu implant cerrahilerinden sonra, erken ve geç dönemde, birçok problemle karşılaşılmaktadır. En sık görülen problemler, enstrüman seçimine bağlı olanlar, füzyon problemleri, enfeksiyon, yetersiz enstrüman, implant kırılmaları. ve psödoartrozdur. Ayrıca, sık gözlenmemekle beraber nadir görülen ve implantlara karşı oluşan immün yanıtı da bu problemler arasında sayabiliriz. İmmün yanıt, implantlar etrafında aseptik granülamatöz bir enflamasyon şeklinde oluşur.

L3 kırığı nedeniyle opere edilen 53 yaşında bayan hasta, cerrahi sonrası sekizinci haftadan sonra başlayan hareket ve istirahatta olan ağrısı nedeniyle yatırılıp, tekrar tektik edildi. Herhangi bir radyolojik veya laboratuar bozukluk gözlenmedi. Revizyon cerrahisine alındı. İmplantın etrafını saran yoğun granülasyon dokusu ile karşılaşıldı. Bu dokudan biyopsi alınıp, elektron mikroskobik incelemesi yapıldı. İmplant etrafına dökülen titanyum partiküllerinin sebep olduğu enfektif olmayan aseptik kronik enflamasyon, yapılan kesitlerde hücre düzeyinde de tespit edildi. Bu durum, yabancı cisme karşı olan bir immün reaksiyon olarak değerlendirildi ve az gözlenen bu sorunlu olgu sunularak, literatür bilgisi ışığı altında tartışıldı.

Anahtar Kelimeler: *Enstrümantasyon, titanyum, immün cevap, histopatolojik inceleme*

Kanıt Düzeyi: *Olgu Sunumu, Düzey IV*

SUMMARY:

The titanium transpedicular implants that uses in vertebra fracture surgery are supply vertebra reduction until bone healing and fusion became. Because of these implants after surgery in early and late periods various problems can be seen. The most typical problems are connected with; instrument choice, fusion problems, infection, implant failure, and pseudoarthrosis. Also the reaction of immune response is a rare problem.

53 year old woman operated because of L3 fracture. 8 week after surgery the patient begin to complain about pain that occurs both in rest and movement. Patient admitted to clinic and began to research for pain. There was no pathology in radiology and laboratory.

We decided for revision surgery. In surgery zone we met granulation that was wrapping the implant environment. We took sample for electron microscopy. Titanium particles that spill around implant causes chronic inflammation. This inflammation detected in electron microscopy. We suggested that this event is a immune reaction to foreign substances. We discuss this rare case with literature documents.

Key words: *Instrumentation, titanium, immune response, histopathological investigation*

Level of evidence: *Case report, Level IV*

(*) *Yunusemre Devlet Hastanesi Beyin ve Sinir Cerrahisi Kliniği, Eskişehir*
(**) Osmangazi Üniversitesi Sağlık Hizmetleri Meslek Yüksekokulu, Eskişehir

Yazışma Adresi: *Serdar Ataizi, Yunusemre Devlet Hastanesi Beyin ve Sinir Cerrahisi Kliniği, Eskişehir*
Tel.: *----*
Fax: *----*
e-mail: *-*

GİRİŞ:

Omurga kırıklarının çeşitli nedenleri vardır. Bunlar arasında enfeksiyon, travma, osteoporoz, tümör, metastaz gibi nedenleri sayabiliriz. Omurga cerrahisinde kullanılan enstrümanlar, pek çok nedenle yaygın olarak omurga cerrahları tarafından kullanılmaktadır.

Omur kırıklarında 1959'dan beri, ilk olarak Boucher tarafından pediküler yolla posteriordan cerrahi uygulamalar yapılmaya başlanmıştır [(1)]. Günümüzde spinal cerrahi uygulamada fiksatör olarak kullanılan pediküler vidalar, Ti6Al4V'den oluşan ve biyo-uyumluluğu en yüksek olan titanyum alaşımdan yapılmaktadır [(19)].

Omurga cerrahisinde kullanılan implantlarda, psödoartroz ve implant gevşemesinin ve protez etrafındaki osteolizin nedeni olarak, dökülen titanyum partiküllerine karşı olan bir immün yanıtın sonucu olduğu düşünülmektedir. Bu dökülen parçacıkların çoğu, implantın eklem yaptığı yüzeylerinden köken almaktadır [(8)].

Vücut için yabancı bir cisim olması nedeniyle, kullanılan bu implant metallere karşı enflamatuvar yanıt gelişmesi, doğal bir süreçtir. Bu enflamatuvar yanıt, metal üzerinde oluşan korozyona karşı, steril aseptik kronik bir enflamasyon tarzında oluşmaktadır [(6)]. Klinik olarak kendini ağrı ile belli eden enflamatuvar yanıtın oluşum mekanizmasında; spinal implant malzemelerinden, özellikle fiksasyon kısımlarından implant parçacıklarının salındığı ve serbestleştiği belirlenmiştir [(8,10)]. Çıkan bu partiküllerin fibro-enflamasyonu arttırdığı, reaktif oksijen intermediatörlerinin ve proinflamatuar sitokinlerin lokal olarak hücrelerde yer aldığı ve bunların salınımıyla yumuşak dokuda enflamasyon ve hasar yarattığı, bunların tümünün de osteolizisi indüklediği ortaya konmuştur [(7)].

Ameliyat sahasında ağrı nedeniyle revizyon cerrahisi uygulanmış, revizyon nedenini fibro-enflamatuvar granüloma bağlayan hasta serileri mevcuttur [(6)]. Bu çalışmada az görülen benzer özelliklere sahip olgunun sunulması ve literatür bilgileri ışığı altında tartışılması amaçlanmıştır.

OLGU SUNUMU:

Hastaneye müracaatından 3 ay öncesinde ağaçtan düşme öyküsü olan 53 yaşındaki hastaya bu süre zarfın da multipl alt ekstremite kırıkları nedeniyle cerrahi müdahaleler uygulanmıştır. Sağ bacak ve bel ağrısı şikâyeti ile gelen hastanın nörolojik muayenesinde sağ SLR 30 derecede pozitif, sağ ayakta dorsifleksiyonda 4/5 motor kayıp olduğu tespit edilmiştir. Hastaya çekilen direkt röntgen, vertebra tomografisi, lomber MR incelemesinde, L3 omurda patlama kırığı olduğu belirlenmiştir. Laminektomi prosedürü uygulanmış ve kırık vertebranın iki üst ve bir altına pediküler vida uygulamasıyla allogreft kullanılarak posterolateral füzyon yapılmıştır. Hastanın erken dönemde şikâyetleri geçmiş ve bir yakınması olmamıştır. Sekizinci haftadan sonra füzyon bölgesinde, hareketle ve istirahatla olan ağrıları olduğu belirlenmiştir. Olguda yapılan laboratuar, klinik ve radyolojik tetkikler sonucunda, başarısız bel cerrahisi düşünülerek olgu yeniden opere edilmiştir (Şekil-1).

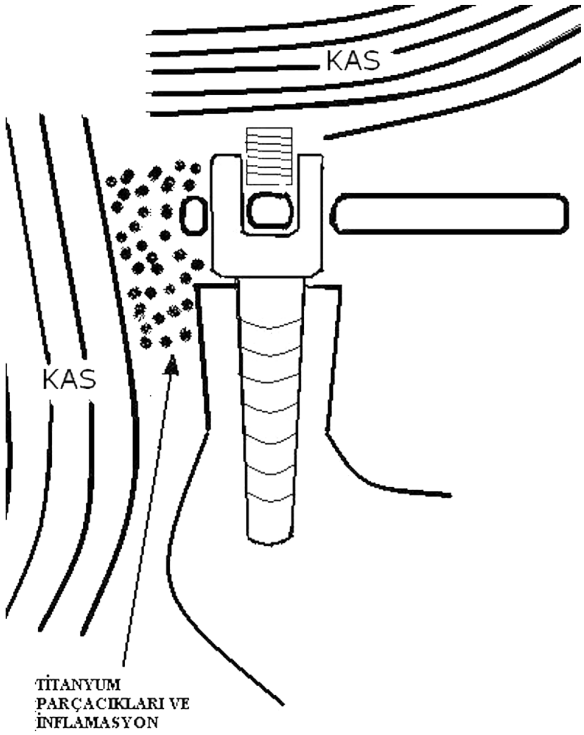

Şekil 1. İmplant çevresinde yan yüzde, dağınık olarak, içinde siyah metal alanlarının da bulunduğu biyopsi örneğinin alındığı granülasyon bölgesi.

Cerrahi saha tekrar açıldığında, implant sisteminin çevresini saran, yoğun, içinde adacıklar halinde ve makroskopik olarak gözlenen, dağınık, siyah metalloz alanları olan granülasyon dokusuyla karşılaşılmıştır. Bu granülasyon dokusundan biyopsi materyali alınmıştır (Şekil-2). Biyopsi örneği, elektron mikroskobik takibe alınarak incelenmiştir. 800 nm.lik yarı ince kesitlere Toluidin Mavisi ve 70 nm.lik ince kesitlere Uranil Asetat ve Kurşun Sitrat boyaması yapılmıştır. Kesitler Leica UC6 ultramikrotomunda alınmıştır. Transmisyon elektron mikroskop (TEM) analizleri, FEI Technai G2 Biotwin Spirit 120 KV ile yapılmıştır. Ayrıca, sahadan mikrobiyolojik yönden tetkik için kültür materyali de alınmıştır. Kültürde herhangi bir üreme olmadı saptanmıştır.

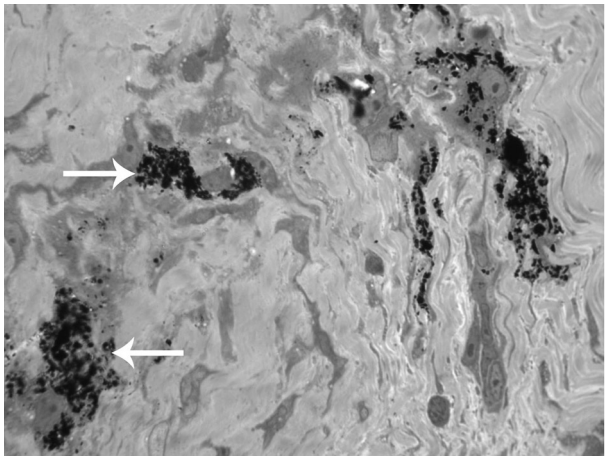

Şekil 2. Granülasyon dokusunda titanyum partiküllerinin doku içinde dağılımı (→). Toluidin mavisi, 100x.

Hastanın implant alanı etrafındaki granülasyon alanları, mümkün olduğunca temizlenmiştir. Tekrar füzyon için dekortikasyon ve greftleme yapılmıştır. İmplant gevşemesinin olup olmadığı kontrol edilerek saha tekrar kapatılmıştır. Revizyon sonrası dönemde, hastanın yakınmaları azalarak geçmiştir.

SONUÇLAR:

Cerrahi sahadan alınan biyopsi materyalinde yapılan elektron mikroskobik incelemede, yarı ince kesitlerde; granülasyon dokusunda bağ doku elemanlarının yoğun olduğu, hücresel olarak fakir, daha çok kollajenöz bir doku yer aldığı görülmüştür. Granülasyon dokusunda debrisin temizlenmesinden sonraki aşama olan; yoğun fibroblast hücreleri ve kollajen doku varlığı tespit edilmiştir. Yine doku içinde titanyum partikülleri ve makrofajlar gözlenmiştir. İnce kesit düzeyinde yapılan incelemede; fibroblastların yoğun gözlenmesi; kalıcı, sürekli bir doku hasarının tamir sürecinde olduğunu düşündürmüştür (Şekil-3). Toksik reaksiyon bulgusu olan PMNL'lere rastlanmamıştır. Makrofajların varlığı; lokal, kronik enflamatuvar reaksiyon bulgusu olarak yorumlanmıştır.

Posterolateral fibröz doku tabakasında, makrofajlar tarafından titanyum partiküllerinin fagosite edildiği görülmüştür (Şekil-4,5).

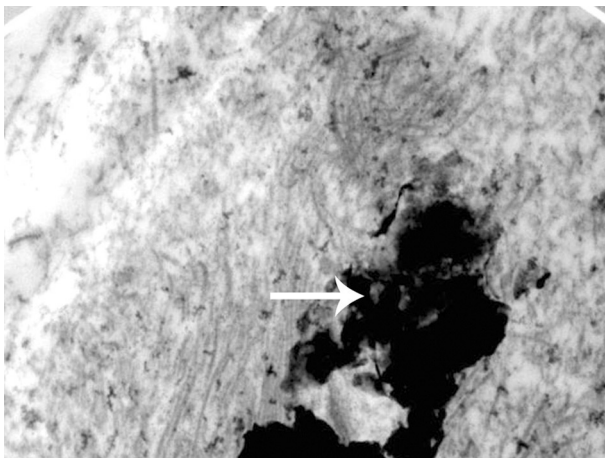

Şekil 3. Elektron mikroskobik görüntüde kollajen lifler (*) ve titanyum partikülleri (→), 20500x.

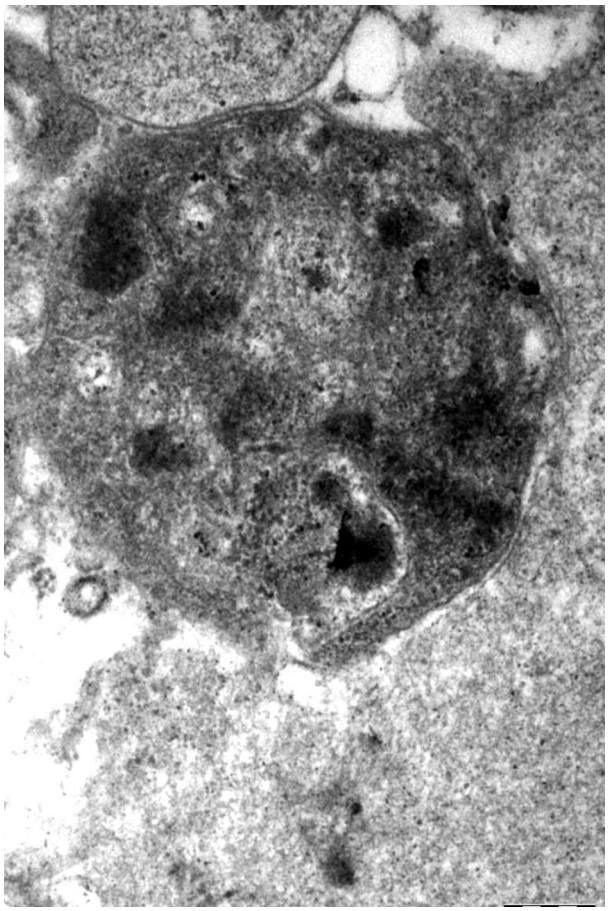

Şekil 4. Elektron mikroskobik görüntüde makrofajın görünümü, hücre içi titanyum parçacıkları, 4300x.

TARTIŞMA:

Omurga kırıklarında, 1959'dan beri, ilk olarak Boucher tarafından pediküler yolla posteriordan cerrahi uygulamalar yapılmış ve hala ileri teknikle üretilen ürünler aracılığı ile omurga cerrahlarınca uygulanmaktadır [(1)]. Omurga cerrahisinde kullanılan enstrümanlar, anterior veya posteriordan olmak üzere, pek çok nedene yönelik olarak kullanılmaktadır. Günümüzde spinal cerrahi uygulamada kullanılan pediküler vidalar, biyoinert yapıda olup, yapısı Ti6Al4V'den oluşan ve biyouyumluluğu en yüksek olan titanyum alaşımdan yapılmaktadır [(19)].

Bütün transpediküler implantlar, kemik iyileşmesi ve füzyon gerçekleşene kadar omurganın stabilizasyonunu sağlama görevini üstlenirler [(9,13)]. Uygulama teknikleri açısından uzun segment ya da kısa segment pediküler internal fiksasyon teknikleri kullanılmaktadır. Neurwirth ve arkadaşları, genel olarak hasarlı omurun iki vertebra üstüne pedikül vidası uygulamasını tercih etmektedir [(12)]. Bizim olgumuzda da; kırık omurun iki üst ve bir alt sağlıklı omura pediküler vida uygulaması yapılmıştır.

Spinal implant malzemelerinin özellikle fiksasyon kısımlarından, metal parçacıklarının salındığı ve serbestleştiği uzun zamandır bilinmektedir [(8,10)]. Özellikle eklem implantlarının yüzey kısımlarından bu salınım gerçekleşmektedir. Yapılan çalışmalarda; titanyumun diğer metallerle kıyaslandığında, % 35 oranında salınma görülmüştür. Diğer metallerde ise bu oran % 7 olarak belirlenmiştir [(4)].

Normal şartlarda implantın eklemleri arasındaki hareketlerine bağlı olarak küçük bir korozyon oluşmaktadır. Modüler eklemdeki aşınma korozyonu; silindirik yüklenme ile indüklenen implant komponentleri arasındaki küçük skalalı hareket ile (1-100 μm) oluşur. Bu

hareket, implantta küçük kırılmalar ve implantın metal yüzeyi üzerinde şekillenen oksit tabakasının yeniden oluşumu nedeniyle korozyon oranını arttırır. Bu, relatif hareket bölgesinde bir çatlak oluşturur. Böylece lokal oksijen tüketimi nedeniyle korozyon hızlanır [6,8,19]. Revizyon cerrahilerinde, metal implantların kullanıldığı vakaların % 35'inden fazlasında aşınma korozyonu bulunmuştur [8].

Ancak bu hareketle birlikte, asıl olarak erozyon oluşur. Erozyon arttığında implantın yüzeyinde okside bir tabaka gelişir. Eklem tarafından oluşturulan rölatif hareketlerle birlikte, bu bölgedeki lokal oksijen oranında bir azalma meydana gelir. Bu şekilde erozyon indüklenmiş olur. Mekanik olarak implant çevresindeki aşınma kimyasal değişiklikler yaratır. Bu olayda metal oksit formasyonu ile serbest enerji miktarında azalma meydana gelir, metal yüzeylerdeki H+ ve CL- oluşumu artar ve bu da çevredeki pH'da bir azalmaya neden olur. Bu model; Gilbert ve Jacob tarafından Modüler Erozyon Modeli olarak kurulmuştur [8,10]. Bu metalik aşınma, en çok vida ile plakların birleşme yerinde olmaktadır ve bunun en sık nedeni de vidanın sıkıştırılması sırasında gerçekleşmektedir [3].

Cook ve arkadaşları, bu konuyla ilgili olarak 19 hastalık bir seri yayınlamışlardır. Bu çalışmada, yakın zamanda posterior enstrüman uygulanan hastaların % 18'inde tekrar operasyon gerekmiştir [5]. Bunun nedeni ise operasyon sahasında oluşan ağrıdır. Bu durumun etiyolojık nedeni, tam olarak bilinmemektedir. Ancak, revizyonlar sırasında implantlarda erozyon ve aşınma izlenmiştir. Bu sonuçtan yola çıkarak elektron mikroskobu ile bu parçacıkların hücre içi durumları araştırılmıştır. Tüm bunlara bakarak aseptik granülamatoz enflamasyonun nedeninin, titanyum parçacıkları olduğu düşünülmüştür[11]. Spinal enstrümanlardaki revizyon cerrahisinde en çok karşımıza çıkan partiküller arasında titanyum, kobalt, kromiyum ortofosfat gibi metalleri sayabiliriz [6,17]. Bu parçacıkların % 90'nı 1 µ'dan daha küçüktür, ortalama 0,5-5 µ arasındadır.

Yamaguchi ve arkadaşları, implant etrafındaki granülasyona ve titanyum parçacıklarına vida-rod bileşkelerinin üst ve yan komşu bölgelerinde daha yoğun rastlamışlardır., Bu alan bizim de biyopsi örneğini aldığımız yerle örtüşmektedir. Özellikle vida-rod bileşkesinin yan bölgesinde en belirgin enflamatuvar hücre olarak; makrofajlara rastladıklarını belirtmektedirler [19].

Wang ve arkadaşları, enstrüman etrafındaki metallerden çıkan partiküllere karşı enflamasyonun oluştuğunu ve bunda ana mediyatör olarak sitokinlerin görev aldığını, bunların da tamamının yumuşak dokuda enflamasyonu ve hasarı yarattığını ortaya koymuşlardır [17]. İntermediatörlerin ve proinflamatuar sitokinlerin lokal olarak hücrelerde yer aldığı ve bunların salınımıyla yumuşak dokuda enflamasyon ve hasar yarattığı, bunların tümünün de osteolizisi indüklediği ortaya konmuştur [7]. Bu mediyatörler, sitokinler TNF-alfa, interlökin–1 (IL-1) ve interlökin-6 (IL-6). Bunlar makrofajları, nötrofılleri ve monositleri stimüle eder. TNF-∝ artmasıyla da osteoklastik aktivitede ve sellüler apopitozda artış olur. Yapılan 12 vakalık bir çalışmada da, metal implantın etrafı granülamatöz epitelloid membranlarla kaplı olduğu görülmüştür. 12 vakanın 11'inde intrasellüler TNF-∝ en yüksek oranda bulunan mediyatördü [6]. Bir diğer tespit ise; titanyumun, osteoblastik aktivitede rol oynayan Tip 1–3 kollajen prekürsorlerinin miktarını azalttığıdır [20].

Bu metal parçacıkları, psödoartroz vakalarında füzyon olmuş vakalara göre daha yüksek miktarlarda bulunmuştur. Yapılan çalışmalarda, titanyum implant kullanılan tüm vakalarda, karakteristik olarak kronik enflamatuvar bir histopatolojık durum

saptanmıştır. Bizim de çalışmamızda, cerrahi alandan alınan biyopsi örneğindeki granülasyon dokusunda kalıcı, sürekli doku hasarı bulgularına rastladık. Özellikle kollajen lifler ve fibroblast hücre miktarındaki artış dikkat çekici idi. Dokudaki titanyum partikülleri belirgindi.

Makrofaj aktivasyonu ve implant debrisin, sürekli bir enflamasyona yol açtığı, bunun da geç enflamasyon, enfeksiyon, osteoliz ve implant yetmezliği ile sonuçlanabileceği görüşüne varılmıştır. Buna karşın otogreft kullanılan vakalarda, bu şekilde bir enflamatuvar reaksiyona rastlanmamıştır [6,18]. Yapılan 12 vakalık bir çalışmada da, metal implantın etrafı granülamatöz epitelloid membranlarla kaplı olduğu görülmüştür. 12 vakanın 11'inde intrasellüler TNF-∝'nın en yüksek oranda bulunan mediyatör olduğu belirlenmiştir [6].

Sonuçta oluşan bu enflamasyonu engelleme ya da durdurmaya yönelik bir çok çalışma yapılmıştır. Blaine ve arkadaşları, cAMP agonistlerini, fosfodiesteraz inhibitörlerini ve prostoglandinleri kullanarak, monositlerde TNF-∝ düzeyinin düştüğünü bildiren ilk araştırmacılardır [2]. Bunlarında ötesinde Schwarz ve arkadaşları, gelecekteki tedavi yöntemi olarak anti-TNF-∝ gen tedavisinin enflamasyon, osteoliz ve osteoklastogenezisi kontrol edebileceğini düşünmüşlerdir [14-15]. Bunların dışında çok uzun süredir kullanılan kortikosteroidler ve indometazin gibi non-steroid antienflamatuvarlar; lipooksijenaz ve siklooksijenaz (COX) yollarını inhibe ederek tedavide kullanılmışlardır [8,18]. Son yıllarda keşfedilen NSAIDs COX2 inhibitörleri (Celecoxib ve Rofecoxib gibi), selektif olarak COX enzimini inhibe eder ve proinflamatuar yanıtı azaltır [18]. Bifosfanatlar (alendronate gibi) potansiyel anti-osteolitik ajanlar olup, hidroksiapatit kristallerinin mineralize kemikten çözünmesini önler. Bu mekanizmayla titanyumun neden olduğu osteolizisde de kullanılabileceği düşünülmüştür [16]. Flavonoidler, askorbik asit, N-asetil sistein gibi antioksidanların da, yine kullanılabilecek başka bir tedavi ajanı olduğu bilinmektedir. Bir diğer yaklaşım da; osteojenik büyüme faktörler üzerindedir. Bunlardan kemik morfojenik proteini, insülin benzeri büyüme faktörü ve TGF-β (transforming growth faktör), kemik büyümesini indükler. Bu şekilde mevcut devam eden osteolizise karşı bir yeniden kemik biçimlendirme rolü alırlar. Ayrıca otolog greft kullanımını da teşvik etmek, bu tür problemlerin oluşmasını da engellemiş olacaktır.

Yukarıda bahsedilen önleyici ve tedavi edici yöntemler dışında; nanoteknoloji gibi ileri teknolojiler yardımıyla, önümüzdeki zaman dilimlerinde pediküler vidalar kaplanarak; titanyum parçacıklarının dökülmelerinin önüne geçilebilecektir. Kemik iyileşme sürecinde oluşabilecek kronik enflamasyon ve osteoliz böylece engellenebilir düşüncesindeyiz.

Sonuç olarak, titanyum implantlarla enstrümantasyon yalpan omurga cerrahi girişimlerinde erken dönemde ortaya çıkan ağrı yakınmalarında titanyum metallozisi de akla getirilmelidir.

KAYNAKLAR:

1. Benzel EC. *AANS Pub Com* 1994; pp: 3-10.
2. Blaine TA, Pollice PF, Rosier RN, Reynolds PR, Puzas JE, O'Keefe RJ. Modulation of the production of cytokines in titanium-stimulated human peripheral blood monocytes by pharmacological agents. The role of cAMP-mediated signaling mechanisms. *J Boint Joint Surg* 1997; 79-A (10): 1519-1528.
3. Cohen J, Lindenbaum B. Fretting corrosion in orthopedic implants. *Clin Orthop* 1968; 61: 167-175.
4. Collier JP, Suprenant VA, Jensen RE. Corrosion at the interface of cobalt-alloy heads on titanium-alloy stems. *Clin Orthop* 1991; 271: 305-312.
5. Cook S, Asher M, Lai SM. Reoperation after primary posterior instrumentation and fusion for idiopathic scoliosis. Toward defining late operative site pain of unknown cause. *Spine* 2000; 25: 463-468.
6. Cunninigham BW, Orbegoso CM, Dimitriev AE, Hallab NJ, Sefter JC, McAfee PC. The effect of titanium particulate on development and maintenance of a posterolateral spinal arthrodesis. An in vitro rabbit model. *Spine* 2002; 27 (18): 1971-1981.
7. Gristina AG. Implant failure and the immuno-incompetent fibro inflammatory zone. *Clin Orthop* 1994; 106-118.
8. Hallab NJ, Cunnigham BW, Jacobs JJ. Spinal implant debris-induced osteolysis. *Spine* 2003; 28 (20): 125-138.
9. Katonis PK, Kontakis GM, Loupasis GA, Alizikasis AC, Christoforakis JI, Velivassakis EG. Treatmant of unstable thoracolomber and lumbar spine injury using Cotrel-Dubousset instrumentation. *Spine* 1999; 24: 2352-2357.
10. McKellop H, Park SH, Chiesa R. In vivo wear of three types of metal on metal hip prostheses during two decade of use. *Clin Orthop* 1996; 128-140.
11. Mody DR, Esses SI, Heggenes MH. A histologic study of soft tissue reaction to spinal implants. *Spine* 1994; 19: 1153-1156.
12. Neurwirt MG, Blam OG, Hopkins G. Posterior spinal fixation for thoracolumbar spinal trauma. The Spine. Second Edition, Lippincott Williams and Wilkins. *Chapter* 16. 2004.
13. Parker J, Lane JR, Karaikovic EE, Gaines RW. Successful short segment instrumentation and fusion for thoracolumbar spine fractures. *Spine* 2000; 25 (9): 1157-1161.
14. Schwarz EM, Looney RJ, O'Keefe RJ. Anti-TNF-alpha therapy as a clinical intervention for periosthetic osteolysis. *Arthiritis Res* 2000; 2: 165.
15. Schwarz EM, Lu AP, Goater JJ, Benz EB, Kollias G, Rosier RN, Puzas JE, O'Keefe RJ. Tumor necrosis factor-alpha/nuclear transcription factor-kappa B signaling in periprosthetic osteolysis. *J Orthop Res* 2000; 18 (3): 472-480.
16. Shanbhag AS, Hasselman CT, Rubash HE. The John Charnley Award. Inhibition of wear debris mediated osteolysis in a canine total hip arthroplasty model. *Clin Orthop* 1997; 344: 33-43.
17. Wang JC, Yu WD, Sandhu HS. Metal debris from titanium spinal implants. *Spine* 1999; 24: 899-903.
18. Wang LM, Shakley PF, Tuan RS. Particle bioreactivity and wear-mediated osteolysis. *J Arthroplasty* 2004; 19: 1028-1038.
19. Yamaguchi K, Konishi H, Hara S, Motomura Y. Biocompatibility studies of titanium-based alloy pedicle screw rod system. *Spine J* 2001; 1: 260-268.
20. Yao J, Cs-Szabo G, Jacobs JJ. Suppression of osteoblast function by titanium particles. *J Bone Joint Surg* 1997; 79-A: 107-112.

The Journal of Turkish Spinal Surgery 2009; 20 (2): 77-82

CASE REPORT / *OLGU SUNUMU*

LUMBAR SPINAL EPIDURAL ANGIOLIPOMA CAUSING RADICULOPATHY

RADİKÜLOPATİYE NEDEN OLAN LOMBER SPİNAL EPİDURAL ANJİOLİPOM

Ahmet GÜNAYDIN*, Uygur ER, Ahmet ACIDUMAN*, Halit KOÇAK*, Fatih KÖKEŞ*, Mehmet KALAN*, Tülay EVRENKAYA*****

SUMMARY:

We present a case with an angiolipoma settled in lumbar spinal epidural region. A 49-year-old woman was admitted to hospital with a 4-month history of low back and right leg pain. The patient also referred numbness and hyperesthesia in the inner surface of thigh. Neurologic examination revealed femoral stretch test was positive at 45˚ on the right side; right hip flexion was in +4/5 muscle strength. Sensory impairment was noted on the right L1-2 level. A lumbosacral MRI showed a mass lesion in the neural foramen of L1-2 on the right side. The mass was excised; and histological study of the specimen revealed an angiolipoma. Spinal angiolipomas are rare bening tumors of the epidural space. Pure lumbar localization is extremely rare. A spinal extradural angiolipoma should be considered in a patient who had chronic radiculopathy when MRI revealed a mass lesion. Treatment of choice is total removal.

Key words: *Angiolipoma, extradural spinal tumor, radiculopathy, spinal cord*

Level of Evidance: *Case Report, Level IV*

ÖZET:

Lomber spinal epidural yerleşimli bir anjiolipoma olgusu sunulmuştur. 49 yaşında kadın hasta, yaklaşık dört aydır giderek artan bel ve sağ bacak ağrısı, uyluk iç yüzünde yanma ve uyuşma şikâyetleriyle kliniğimize başvurdu. Nörolojik muayenede sağ femoral germe testi 45° de pozitif, sağ kalça fleksiyonu +4/5, sağ L1-L2 düzeyinde hipoestezi mevcuttu. Lomber MRG'de L1-L2 sağ nöral foramen düzeyinde solid kitle saptandı ve ameliyat edildi. Histopatolojik inceleme sonucu anjiolipoma olarak bildirildi. Sadece lomber spinal epidural yerleşimli anjiolipomalar oldukça nadir görülen ve ekstradural spinal kitlelerin ayırıcı tanısında düşünülmesi gereken lezyonlardandır. Kliniğimizde radikülopati nedeniyle ameliyat edilen lomber spinal epidural yerleşimli bir anjiolipom olgusu sunularak, nadir görülen bu spinal lezyona dikkat çekilmiştir.

Anahtar kelimeler: *Anjiolipoma, ekstradural spinal tümör, radikülopati, spinal kord*

Kanıt Düzeyi: *Olgu Sunumu, Düzey IV*

(*) SB Ankara Etlik İhtisas Hospital, Department of Neurosurgery , Ankara.
(**) SB Dışkapı Yıldırım Bayezit Training and Research Hospital, Department of Neurosurgery Department, Ankara.
(***)Ankara Büyükşehir Belediyesi Hastanesi, Department of Pathology, Ankara.

Corresponding Address: *Uygur Er, Söğütözü Cad. 4. Sok. 22/7 Çankaya 06510 Ankara*
Tel.: *+90 (312) 284 11 51*
e-mail: *uygurer@gmail.com*

INTRODUCTION:

Spinal angiolipomas are rare benign tumors of epidural space, accounting for 0,14 % to 1,2 % of spinal tumors [2-4,6-8]. Spinal angiolipomas consist of mature adipocytes and abnormal blood vessels that vary in size from capillary to sinusoid or venulas to arterioles [2]. Spinal angiolipomas mostly locates over the dorsal aspect of dura at the thoracic level [3,9]. Pure lumbar localization is extremely rare [8].

CASE REPORT:

A 49-year-old woman was admitted to hospital with a 4-month history of low back pain and right leg pain. The patient also suffered from numbness and hyperesthesia in inner surface of thigh. Neurologic examination revealed femoral stretch test was positive at 45˚ on the right side; right hip flexion was in +4/5 muscle strength. Sensory impairment was noted on the right L1-2 level. A lumbosacral Magnetic Resonance Imaging (MRI) showed a 12x10x20 mm mass lesion isointense on T1-Weighted (T1-W) (Figure-1), hyperintense on T2-Weighted (T2-W) (Figure-2) images; and displayed an intense enhancement with iv gadolinium infusion (Figure-3) in neural foramen of L1-2 on right side.

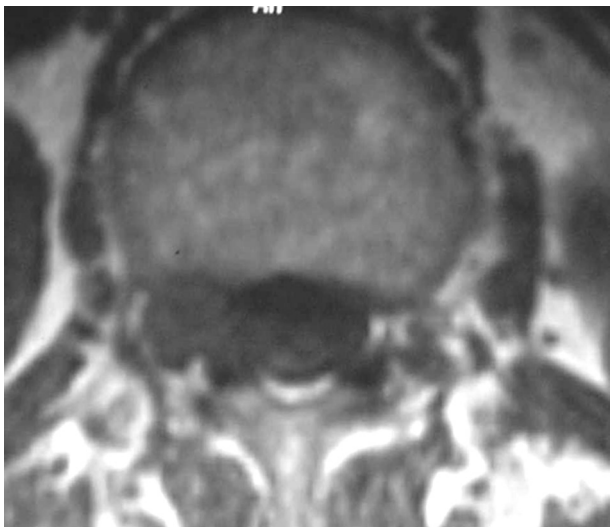

Figure-1. A mass lesion in the L1-2 neural foramen is isointense with muscle and cord on T1-W images.

Figure-2. The lesion shows hyperintensity on T2-W sections.

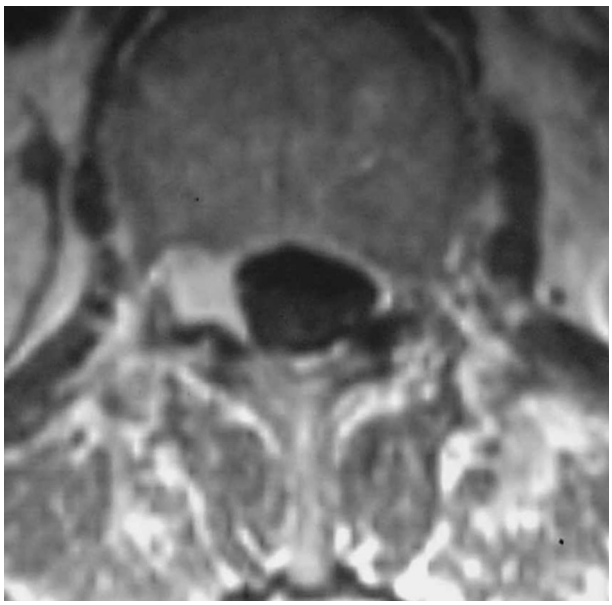

Figure-3. The MRI reveals contrast enhancement of the mass lesion.

The patient underwent the right L1 hemilaminectomy and L2 partial laminectomy. A mass lesion located at the axilla of the right L2 root, was totally removed with microsurgical technique. The lesion was vascular, dark purple,

solid, well-delineated but adhering to surrounding tissues. It was soft and thinly encapsulated and the cut surface of mass was pale yellow in color and had more or less reddish tinge on surface. Light microscopic examination demonstrated a lesion was composed of variable mixture of mature adipose tissue and thin walled vascular channels lined by flattened mature endothelium (Figure-4 and 5). Histological study of the specimen revealed an angiolipoma.

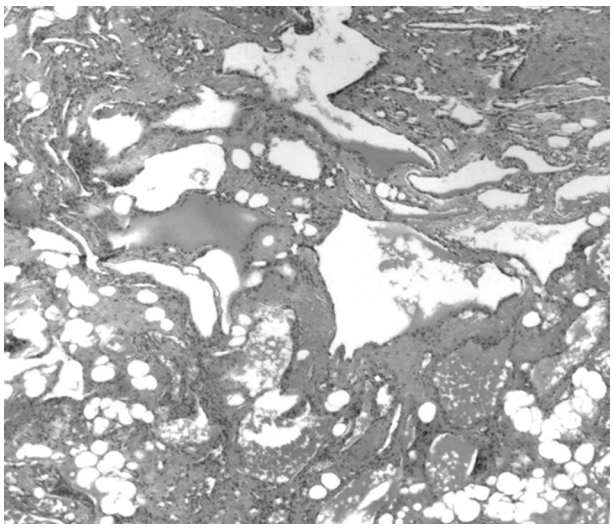

Figure-4. The microscopy shows variable size of vascular channels lined by a single layer of flattened endothelial cells, between mature adipose tissue (HEx40).

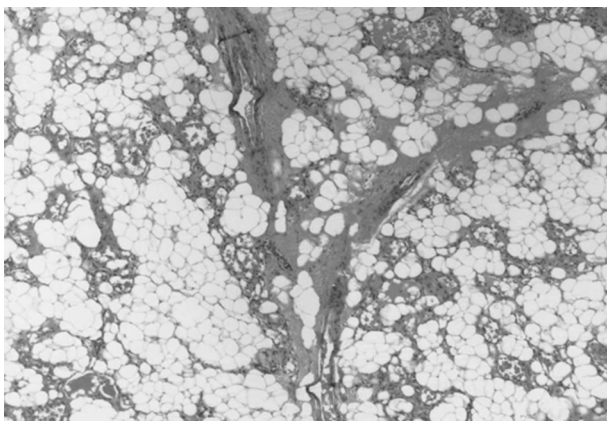

Figure-5. Angiolipoma consisting of a mixture of mature fat cells, capillary vessels with thin wall contain blood (HEx40).

The patient's symptoms ceased after operation and her neurological examination was normal in the second postoperative month. On the control MRI, the right L1-2 hemilaminectomy defect and a granulation tissue enhancing intensely after gadolinium infusion in its neighborhood were seen. No tumor was observed (Figure-6).

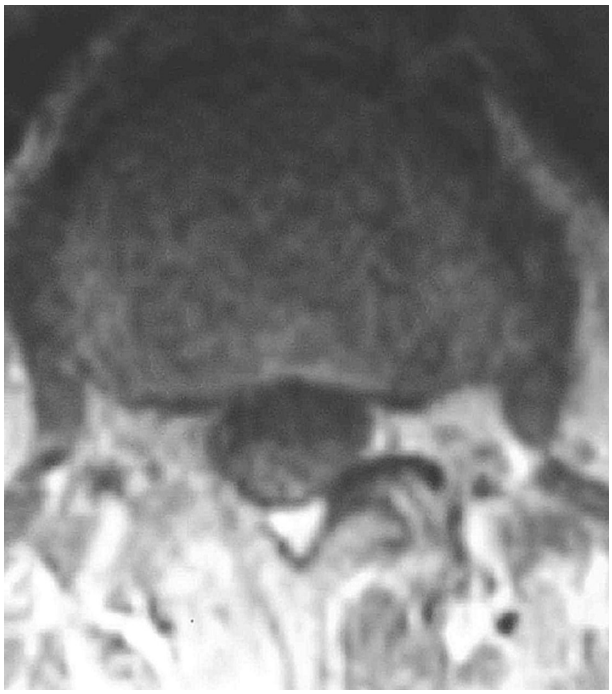

Figure-6. Post-operative control MRI shows no lesion or abnormal contrast enhancement.

DISCUSSION:

The first case of spinal angiolipoma was described in 1890 [3,4]. Spinal angiolipomas have a gross aspect that varies in color from whitish-yellow to a grayish-purple [3]. Angiolipomas may be composed predominantly of vascular and stromal elements, with only a small amount of lipomatous component and blood vessels varying in size from capillaries to arteries [7]. Mitotic figures are infrequent and malignant changes have not been identified [6].

Angiolipomas are classified as a subgroup of lipomas and have been referred by various terms, including hemangiolipoma, angiomyolipoma, vascular lipoma, and fibromyolipoma [4,7]. The majority of these tumors are located in the subcutaneous vessels, muscle, bone and kidney [2]. Uncommon locations such as orbit, breast, parotid gland, palate, rib, mandible, mediastinum and brain [1]. Angiolipomas can be further categorized into two subtypes: noninfiltrating and infiltrating. Noninfiltrating type is more common and is usually well encapsulated. The infiltrating angiolipomas are rare [4].

The etiology and pathogenesis of angiolipomas are unknown. It was suggested that extradural lipomas arise from pluripotantial mesenchymal cells around the adult capillaries which can develop into either blood vessels or fat or all angiomas of nervous system are developmental vascular hamartomas [2,9] or it was pointed out that both hamartomas and angiolipomas arise from the primitive mesenchyme.

Angiolipoma commonly occurs in the lower cervical, upper thoracic, and lumbar regions corresponding to the closure site of the embryonic neural arch [9]. Spinal angiolipomas usually extend over three to four vertebral bodies in length [4,7]. Spinal angiolipomas mostly are located at the epidural space and the great majority of the epidural angiolipomas are located in the thoracic region at the posterior surface of the dura. In contrast with the regular dorsally located angiolipomas at the thoracic level, angiolipomas involving lumbar spine frequently locates anteriorly in the spinal canal [3]. In our case, it was located in lumbar region and anterior surface of spinal cord.

Spinal angiolipomas clinically presents as a slow-growing mass lesion causing compression of the spinal cord [2,3]. Lower extremity numbness, leg weakness, and back pain without a radicular component are frequent initial complaints [2,3,6]. However, as in our case, an angiolipoma located in lumbar extradural space manifests as a radiculopathy.

The more rapid onset of symptoms may depend on vascular factors, such as anomalous vessels, intralesional thrombosis, hemorrhage, or steal phenomena [2,3]. Symptom onset or worsening of the symptoms during pregnancy may have resulted from an increase in tumor volume resulting in impaired spinal venous drainage, or hormonal changes resulting in an increase in extravascular fluid volume [2-4,9]. Increasing body weight may exacerbate the symptoms due to changes in the tumor mass and volume [3].

Spinal epidural angiolipomas can produce symptoms even at small sizes [5]. Our case showed a small sized spinal epidural angiolipoma located in right L1-L2 foramen causing right sciatica. Pagni et al. [5] suggested that several "typical" sciaticas, operated on without magnification, go unexplained or are considered "functional" because spinal epidural angiolipomas, and extradural lipomas in general, are not well recognized by the surgical team, before CT and MRI era.

In diagnosis of spinal angiolipomas, computed tomography (CT) usually demonstrates a mass lesion consistent with fat density [2] and is typically hypodense relative to the spinal cord and has variable degrees of enhancement after contrast administration [7]. MRI is the best imaging method in diagnosis of spinal angiolipomas. Angiolipomas appear as isointense or hyperintense on T1-W images and usually as hyperintense on T2-W images. Most of spinal angiolipomas are enhanced after injection of contrast matter and borders of tumor are defined better [2,3,7].

Spinal epidural metastases, neurogenic tumor, meningioma, lymphoma, and, rarely, tuberculoma and chloroma should be considered in differential diagnosis. We diagnosed our case investigating a probable lumbar disc herniation [4].

Best treatment modality of angiolipomas is surgical removal of tumor. Total resection is the goal of the surgical treatment of spinal angiolipomas but sometimes cannot be reached in the infiltrating type [2,4]. However, angiolipomas sub-totally resected have also a good prognosis with rare reccurence [2,3]. Malignant transformation of angiolipomas has not been reported and radiotherapy is not suggested for these tumors [2,5].

CONCLUSION:

As in case we reported, in differential diagnosis, a spinal extradural angiolipoma should be considered in a patient who had chronic radiculopathy findings when MRI revealed a mass lesion, which was isointense on T1-W, hyperintense on T2-W images and enhancing homogenously and strongly after gadolinium infusion. Treatment choice is total removal, as in our case. Total removal of angiolipoma will prevent recurrence of tumor and reduce the recurrence rate.

REFERENCES:

1. Choi JY, Goo JM, Chung MJ, Kim HC, Im JG. Angiolipoma of the posterior mediastinum with extension into the spinal canal: a case report. *Korean Journal of Radiology* 2000; 1 (4): 212-214.
2. Dogan S, Arslan E, Sahin S, Aksoy K, Aker S. Lumbar spinal extradural angiolipomas. Two case reports. *Neurol Med Chir (Tokyo)* 2006; 46 (3): 157-160.
3. Do Souto AA, Domingues FS, Chimelli L, Lemos AM. Lumbosacral angiolipoma. Case report. *Arq Neuropsiquiatr* 2003; 61 (2-A): 269-273.
4. Leu NH, Chen CY, Shy CG, Lu CY, Wu CS, Chen DC, Guo TH. MR imaging of an infiltrating spinal epidural angiolipoma. *AJNR Am J Neuroradiol* 2003; 24: 1008-1011.
5. Pagni CA, Canavero S. Spinal epidural angiolipoma: rare or unreported? *Neurosurgery* 1992; 31 (4) :758-764.
6. Preul MC, Leblanc R, Tampieri D, Robitaille Y, Pokrupa R. Spinal angiolipomas. Report of three cases. *J Neurosurg* 1993; 78: 280-286.
7. Provenzale JM, McLendon RE. Spinal angiolipomas: MR features. *AJNR Am J Neuroradiol* 1996; 17: 713-719.
8. Rocchi G, Caroli E, Frati A, Cimatti M, Savlati M. Lumbar spinal angiolipomas: report of two cases and review of the literature. *Spinal Cord* 2004; 42: 313-316.
9. Shibata Y, Sugimoto K, Matsuki T, Nose T. Thoracic epidural angiolipoma. *Neurol Med Chir (Tokyo)* 1993; 33: 316-319.

The Journal of Turkish Spinal Surgery
2009; 20 (2): 83-88

CASE REPORT / *OLGU SUNUMU*

LUMBAR GANGLION CYST CAUSING RADICULOPATHY IN A YOUNG ADULT

GENÇ ERİŞKİNDE RADİKÜLOPATİ YAPAN LOMBER GANGLİON KİSTİ

Ferhat HARMAN*, Mustafa Onur ULU*, Serkan Yaşar ÇELİK**

SUMMARY:

Symptomatic lumbar ganglion cysts are infrequent lesions that are particularly encountered in elder patients. We report a 21 years old patient who was presented with left radicular pain and paresia. Radiological investigations of the patient revealed a round, cystic epidural lesion compressing the L5 nerve and the dural sac at L4-L5 level. The patient underwent successful microsurgical removal of the lesion. The pathological evaluation was consistent with a ganglion cyst. Although lumbar ganglion cysts are uncommon in young adults they should be considered in differential diagnosis, especially in patients presenting with radiculopathy. Meticulous microsurgical excision provides definite treatment and symptom relief and is particularly recommended in symptomatic cases.

Key Words: *ganglion cyts, lumbar, magnetic resonance imaging, radiculopathy, surgery*

Level of Evidence: *Case report, Level IV*

ÖZET:

Semptomatik lomber ganglion kistleri özellikle ileri yaşta görülen nadir lezyonlardır. Bu yazıda sol radiküler ağrı ve parezi ile başvuran 21 yaşında bir hasta sunmaktayız. Hastanın radyolojik görüntülemelerinde L4-L5 seviyesine lokalize, L5 köküne ve dural saka bası yapan yuvarlak, kistik bir lezyon tespit edildi. Lezyon başarılı bir mikrocerrahi ile çıkartıldı. Patolojik değerlendirme ganglion kisti ile uyumluydu. Genç erişkinlerde nadiren görülse de lomber ganglion kistleri özellikle radikülopati ile başvuran hastalarda ayırıcı tanıda düşünülmelidir. Lezyonun özenli bir mikrocerrahi ile çıkartılması kesin tedaviyi sağlayıp semptomları gidermektedir ve özellikle semptomatik olgularda önerilir.

Anahtar Kelimeler: *ganglion kisti, magnetik rezonans görüntüleme, radikülopati, cerrahi*

Kanıt Düzeyi: *Olgu sunumu, Düzey IV*

(*) M.D., Attending Neurosurgeon, Diyarbakır Military Hospital, Department of Neurosurgery, Diyarbakır, Turkey
(**) M.D., Attending Pathologist, Diyarbakır Military Hospital, Department of Pathology, Diyarbakır, Turkey

Corresponding Address: *Uzm. Dr. Mustafa Onur Ulu, Diyarbakır Asker Hastanesi, Beyin ve Sinir Cerrahisi Departmanı*
Tel.: *+90 (212) 414 30 00 (21007)*
Fax: *+90 (212) 414 34 27*
e-mail: *dronurulu@gmail.com*

INTRODUCTION:

Ganglion cysts represent a common pathological entity in the joints of the extremities (wrist, knee, ankle, foot etc.) and rarely manifest in the spine [7]. When encountered in the spine, the lumbar region is the most commonly affected area [2,5]. They are included in the term ''juxtafacet cysts'' which also encompasses synovial cysts and was introduced by Kao et al. in 1974 [8]. 52 to 89 % of juxtafacet cysts occur at the L4–L5 level [2,6]. Compared to synovial cysts, ganglion cysts do not have a synovial cell lining and do not communicate with a synovial sheath [2]. However, in most cases, the exact pathological diagnosis does not make any difference with regard to treatment of both entities and surgical excision remains the treatment of choice particularly in symptomatic cases.

In the great majority of the juxtafacet cyst series reported in the literature, the mean age is above 60 years of age [2-3,5,10,12] and spinal ganglion cysts in young adults are exclusively rare. We present one such rare case, who admitted with radiculopathy symptoms and underwent total microsurgical excision of the cyst.

CASE REPORT:

A 21 years old patient admitted to our clinic with the complaint of back pain radiating to his left knee and dorsal side of left foot. The pain was exacerbated by ambulation. Neurological examination revealed limited motion of the lumbar spine, with a straight leg-raising test positive on the left at 20°. There was hypoesthesia in the L5 dermatome and the left ankle dorsiflexion was paretic with a motor power of 2/5. Further questioning the patient revealed that the pain was started 3 months ago, after a blunt trauma to his back and progressively worsened along with the weakness of his left foot. Plain lumbosacral X-ray graphies showed no abnormalities. Lumbar computed tomography (CT) revealed a left extramedullary round lesion at the L4-L5 level, isodense with the soft tissues. Magnetic resonance imaging (MRI) confirmed the presence of the extradural space occupying lesion at the L4-L5 level and degenerative changes in the L4-5 disc. The lesion was hyperintense on T2-weighted images (Figure-1.a,b) and hypointense on T1-weighted images (Figure-1.c). The patient underwent left partial L4 and L5 hemilaminectomy and a round fusiform lesion compressing the L5 root was identified (Figure-2).The lesion was adhered to the dura and there was no connection with the intervertebral disc. As the cyst wall was opened a clear jelly-like fluid came out. Total resection of the cyst was achieved and the aspirated cyst material and the cyst wall were sent for pathological investigation. The pathological examination revealed a fibrous cyst wall without epithelial lining and chronic mononuclear inflammatory infiltrate (Figure-3). These findings were consistent with a ganglion cyst. The patient was free of radiculopathy in the immediate postoperative period although L5 hipoesthesia and weakness of ankle dorsiflexion remained. However, at his last follow up at postoperative 3rd month, he was fully recovered and control lumbar MRI study confirmed complete disappearance of the lesion and decompression of the L5 root and dural sac.

Figure-1. Magnetic resonance imaging. The lesion was hyperintense on T2-weighted axial **(a)** and sagittal **(b)** sections and hypointense on T1-weighted sagittal sections **(c)**.

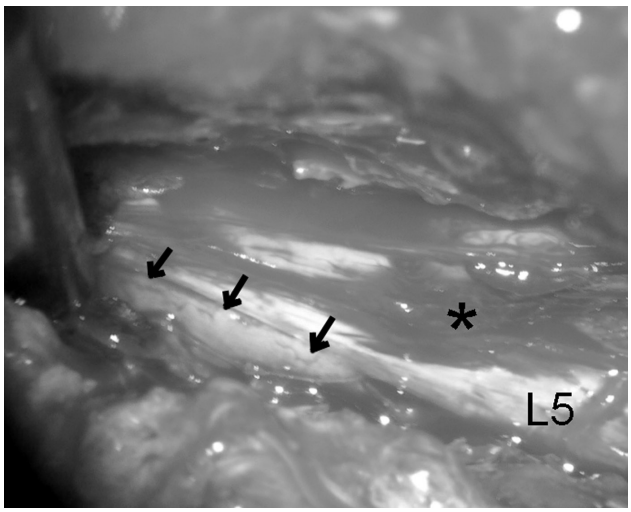

Figure-2. Intraoperative view of the lesion. The arrows show the margin of the lesion adjacent to the dural sac. (* denotes the axilla of left L5 root).

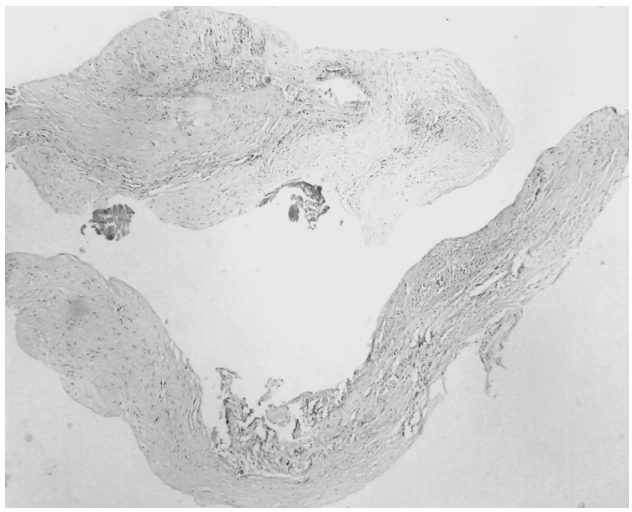

Figure-3. . Micropathological view of the fibrous cyst wall without epithelial lining and chronic mononuclear inflammatory infiltrate (Hematoxylen-Eosin X 40)

DISCUSSION:

Ganglion and synovial cysts most frequently present with back pain and chronic progressive radiculopathy [1]. Neurologic deficits are encountered in 18 % of the patients [5]. Clinically, the main differential diagnosis is the herniated lumbar disc since both pathologies present with radiculopathy which is indistinguishable. Acute exacerbations of radicular symptoms have been also been reported after hemorrhage into the cysts [1]. In the present case, along with back pain and radiculopathy, the neurological deficit was progressively worsened in 3 months period and the definite diagnosis could only be achieved after radiological and pathological investigations.

The origin of ganglion and synovial cysts continues to be controversial. Although traumatic injury has been suggested as an etiological factor [11], chronic microtrauma at areas of spinal segmental instability associated with facet joint arthritis is thought to be more important in the pathogenesis [12]. Patients with bilateral ganglion/synovial cysts of the lumbar spine is reported to have evidence of spondylolisthesis [4], which support the role of excessive joint motion and degenerative arthritic changes in the development of these cysts. Moreover, in the majority of juxtafacet cyst series reported in the literature, the mean age of patients were over 60 and the cyst was localised in L4-L5 level which generally has the greatest degree of motion within the lumbar spine [2-3,5,10,12]. Both of these findings are consistent with high incidence of degenerative spine disease. Our patient had a history of blunt trauma 3 months before his admission and his MRI sections revealed degenerative changes in L4-5 disc. Although not a definite cause, we can speculate that trauma may have facilitated the clinical presentation.

MRI is reported to be more sensitive than CT and remains the diagnostic method of choice [5]. The ganglion cyts appear hypointense to isointense on T1-weighted sections and hyperintense on T2-weighted sections [5]. Differential diagnosis include extramedullary intraspinal tumors such as meningioma, schwannoma and metastatic lesions and pannus formation due to romatoid arthritis [9].

The definite treatment is surgical excision. Although conservative treatments such as bed rest, oral analgesics, physical therapy, bracing and selective lumbar intraarticular steroid injections and cyst aspiration have been suggested, the results are not reported to be efficacious [10]. As these cysts are usually markedly adherent to the underlying dura and nerve root, adequate surgical exposure must be achieved before cyst removal. The excision must be done under microscope and caution must be taken for avoiding inadvertent dural entry or nerve root trauma. In the present case total microsurgical removal of the cyst was achieved which provided the relief of symptoms and signs.

In conclusion, although lumbar ganglion cysts are uncommon in young adults they should be considered in differential diagnosis especially in patients presenting with radiculopathy. Meticulous microsurgical excision provides definite treatment and symptom relief and is particularly recommended in symptomatic cases.

REFERENCES:

1- Arantes M, Silva RS, Romão H, Resende M, Moniz P, Honavar M, Costa M. Spontaneous hemorrhage in a lumbar ganglion cyst. *Spine* 2008; 33 (15): E 521-524.

2- Banning CS, Thorell WE , Leibrock LG. Patient outcome after resection of lumbar juxtafacet cysts. *Spine* 2001; 26 (8) : 969-972.

3- Deinsberger R, Kinn E, Ungersböck K. Microsurgical treatment of juxta facet cysts of the lumbar spine. *J Spinal Disord Tech* 2006; 19(3): 155-160.

4- Diamantopoulos J, Diez R, Jerez P, Sanmillan J, Choudri H, Cordoba A. Bilateral ganglion cysts: case report and review of the literature. *Acta Neurochir (Wien)* 1999; 141 (7): 783-784.

5- Epstein NE. Lumbar synovial cysts: a review of diagnosis, surgical management, and outcome assessment. *J Spinal Disord Tech* 2004; 17 (4): 321-325.

6- Heary RF, Stellar S, Fobben ES. Preoperative diagnosis of an extradural cyst arising from a spinal facet joint: Case report. *Neurosurgery* 1992; 30: 415-418.

7- Hsu KY, Zucherman JF, Shea WJ, Jeffrey RA. Lumbar intraspinal synovial and ganglion cysts (Facet cysts). *Spine* 1995; 20: 80-89.

8- Kao CC, Winkler SS, Turner JH. Synovial cyst of spinal facet. *Case report. J Neurosurg* 1974; 41 (3): 372-376.

9- Milcan A, Ozdemir C, Karabacak T, Duce MN, Bağdatoğlu C. A case of lumbar ganglion cyst causing radiculopathy. *Acta Orthop Traumatol Turc* 2005; 39 (1): 79-82.

10-Shah RV, Lutz GE. Lumbar intraspinal synovial cysts: conservative management and review of the world's literature. *Spine J* 2003; 3: 479-488.

11-Sypert GW, Leech RW, Harris AB. Posttraumatic lumbar epidural true synovial cyst. Case report. *J Neurosurg* 1973; 39: 246-248.

12-Terao T, Takahashi H, Taniguchi M, Ide K, Shinozaki M, Nakauchi J, Kubota M. Clinical characteristics and surgical management for juxtafacet cysts of the lumbar spine. *Neurol Med Chir (Tokyo)* 2007; 47(6): 250-257.

The Journal of Turkish Spinal Surgery 2009; 20 (2): 89-94

DERLEME / *REVIEW ARTICLE*

BAŞARISIZ BEL CERRAHİSİ SENDROMU

FAILED BACK SURGERY SYNDROME

Aymer COŞAR*

ÖZET:

Bir veya birden fazla bel cerrahisi geçirmiş hastalarda düzelmeyen bel ve /veya bacak ağrısının olması başarısız bel cerrahisi sendromu olarak adlandırılır. Spinal cerrahların sık karşılaştığı problemlerden biridir. En sık sebepleri arasında yanlış tanı konulması, yanlış seviyenin ameliyat edilmesi ve yetersiz cerrahi sayılabilir. Tanıda; lomber direk grafi, bilgisayarlı tomografi, MRG ve elektrofizyolojik incelemelerden faydanılmaktaktadır. Etyolojisi karışık olduğundan tedavinin yönetimi önem kazanmaktadır. Hastaların psikososyal yapıları dikkatle değerlendirilmeli ve cerrahi patoloji varlığında, sorun öncelikle cerrahi yöntemlerle çözülmelidir. Ancak, cerrahi yöntemle düzeltilemeyecek problemlerde, spinal kord stimülasyonu bir tedavi şekli olabilir. Sonuçta başarısız bel cerrahisi sendromu tedavisinde, multidisipliner işbirliği yapılmalı ve tedavinin ek ekonomik kayıplara neden olduğu akılda tutulmalıdır.

Anahtar kelimeler: *Başarısız bel cerrahisi sendromu, spinal kord stimülasyonu, Spinal instabilite*

Kanıt Düzeyi: *Düzey V*

SUMMARY:

Failed back surgery syndrome is named for the patients who had been operated once or more for back surgery and not had a success for improvement of back or radicular leg pain. The spine surgeons are frequently faced with this problem. The most known reasons are misdiagnosis, operation for wrong level and insufficient surgery. The follow up tests for diagnosis are lomber x-ray, computerized tomography, magnetic resonance imaging and electrophysiologic studies. The management of treatment gain importance because of complex etiology of syndrome. The psychosocial status of patients should be evaluated carefully and in the presence of surgical pathology, the problem should be solved primarily with surgical intervention. However an alternative treatment can be spinal cord stimulation in presence of problems which are not treated with surgery. Finally multidiscipliner cooperation is important in treatment of failed back surgery syndrome and economical decrement due to treatment should be kept in mind.

Key words: *Failed back surgery syndrome, spinal cord stimulation, spinal instability*

Level of Evidence: *Level V*

(*) Ufuk Üniversitesi Tıp Fakültesi Nöroşirürji A.D.

Yazışma Adresi: *Aymer Coşar, Ankaralılar Cad., 2482. Sok., Kafkas Sitesi No: 3 Ümitköy - Ankara*
Tel.: *0 (532) 382 03 53*
e-mail: *aymerc@hotmail.com*

GİRİŞ:

1858 yılında Von Luschka tarafından ilk kez tanımlanan disk patolojisi için 1934 yılında Mixter ve Barr tarafından ilk cerrahinin yapılması [21] ile başlayan lomber disk cerrahisi sonuçlarının değerlendirilmesi ile birlikte 1970'li yıllarda başarısız bel cerrahisi sendromu terimi kullanılmaya başlanmıştır [6,19]. Bir ya da birden fazla spinal cerrahi geçirmiş hastalarda düzelmeyen bel ve /veya bacak ağrısına başarısız bel cerrahisi sendromu adı verilmiştir [25,28].

Bir çok seride cerrahi başarı oranı % 80'leri geçmektedir ve diskektomi sonrası hastaların % 70'inin yıllar içinde değişik derecelerde dirençli bel ağrısı olabileceği bildirilmiştir [7].

Bir çalışmada birinci cerrahi sonrası başarı oranının % 50'den fazla , ikinci cerrahi sonrası % 30 civarında, üçüncü cerrahi sonrası % 15, dördüncü cerrahi sonrası ise bu oranın % 5'e düştüğünü gösterilmiştir [23].

Başarısız bel cerrahisi sendromunun sebeplerinden yanlış tanı konulması % 32'lere ulaşan yüksek oranlardadır [8]. Cerrahi öncesi hastaların kalça-diz bölgesi ve pelvis patolojilerinin, malign hastalıkların, periferik sinir hastalıklarının, kas ve eklem hastalıklarının ayırıcı tanısının yapılması gerekir [12,18]. Yanlış seviyeye cerrahi uygulanması, serbest parçanın çıkarılmasında yetersizlik, yanlış tarafa cerrahi uygulanması ve stabilizasyonda yetersizlik bu sendroma yol açabilir [17,35]. Kök basısının tamamen düzeltilmemesi, foramene yerleşmiş disk materyalinin veya lateral reses darlığının gözden kaçırılmasıyla oluşan yetersiz dekompresyon, başarısız bel cerrahisin en sık sebeplerinden biri olarak karşımıza çıkmaktadır [20,27]. Aynı taraf veya aynı seviyede nüks disk herniasyonu oluşum insidansı, % 26, disk cerrahisi geçirmiş hastalarda, başka taraf veya seviyede disk herniasyon oluşum insidansı, % 18 olarak bulunmasının yanı sıra, disk materyalinin boşaltılma oranı ile nüks disk herniasyonu arasında bir ilişki bulunamamıştır [35].

Dekompresif cerrahi sonrası spondilolistezis % 2-10 oranında görülür [35]. Total fasetektomi sonrası instabilite % 63, parsiyel fasetektomi sonrası ise % 23 ölçülmüş olup [15] laminektomi sonrası gelişen instabilitenin enstrümantasyon yardımıyla füzyon tedavisinin başarı oranı % 90'ların üzerindedir [12,24,27]. Füzyon ameliyatlarından sonra komşu segmentlerde dejeneratif değişikliklerin geliştiğini ifade eden çalışmalar mevcuttur, bir çalışmada 21 yıllık takip sonrası, vakaların % 45'inde komşu segment instabilitesi, % 42 vakada ise komşu segment stenozu tespit edilmiş olmasına rağmen, son araştırmalar bir veya iki hareketli segmentin dinamik füzyonunun lomber vertebranın total hareketlerinde büyük bir değişikliğe sebep olmayıp, hareketli segmentin fleksibilitesinin korunmasının komşu segment hastalığını önleyebileceğini savunmaktadır [32]. Başka bir çalışmada ise instabilite nedeniyle füzyon yapılmış hastaların, beş yıllık takiplerini içeren sagittal, vertikal ve transvers düzlemdeki değerlendirmesinde komşu segmentde instabilite gelişme oranının ameliyat öncesindeki ile arasında fark olmadığı tespit edilmiştir [1].

Başarısız bel cerrahisi sendromuna, erken ve geç gelişen komplikasyonlar yol açabilir. Operasyon sonrasında, iki hafta içinde ortaya çıkan bel ağrısı, paravertebral adale spazmı, ESR yüksekliği % 1-3.8 oranında görülen enfeksiyonu düşündürmelidir [14,29]. Tekrarlayan cerrahi girişimler araknoiditis gelişmesine % 6-16 neden olur [3,30]. Cerrahi sırasında % 1 oranında dura hasarlanmasına bağlı psödomeningosel oluşur (Şekil-1).

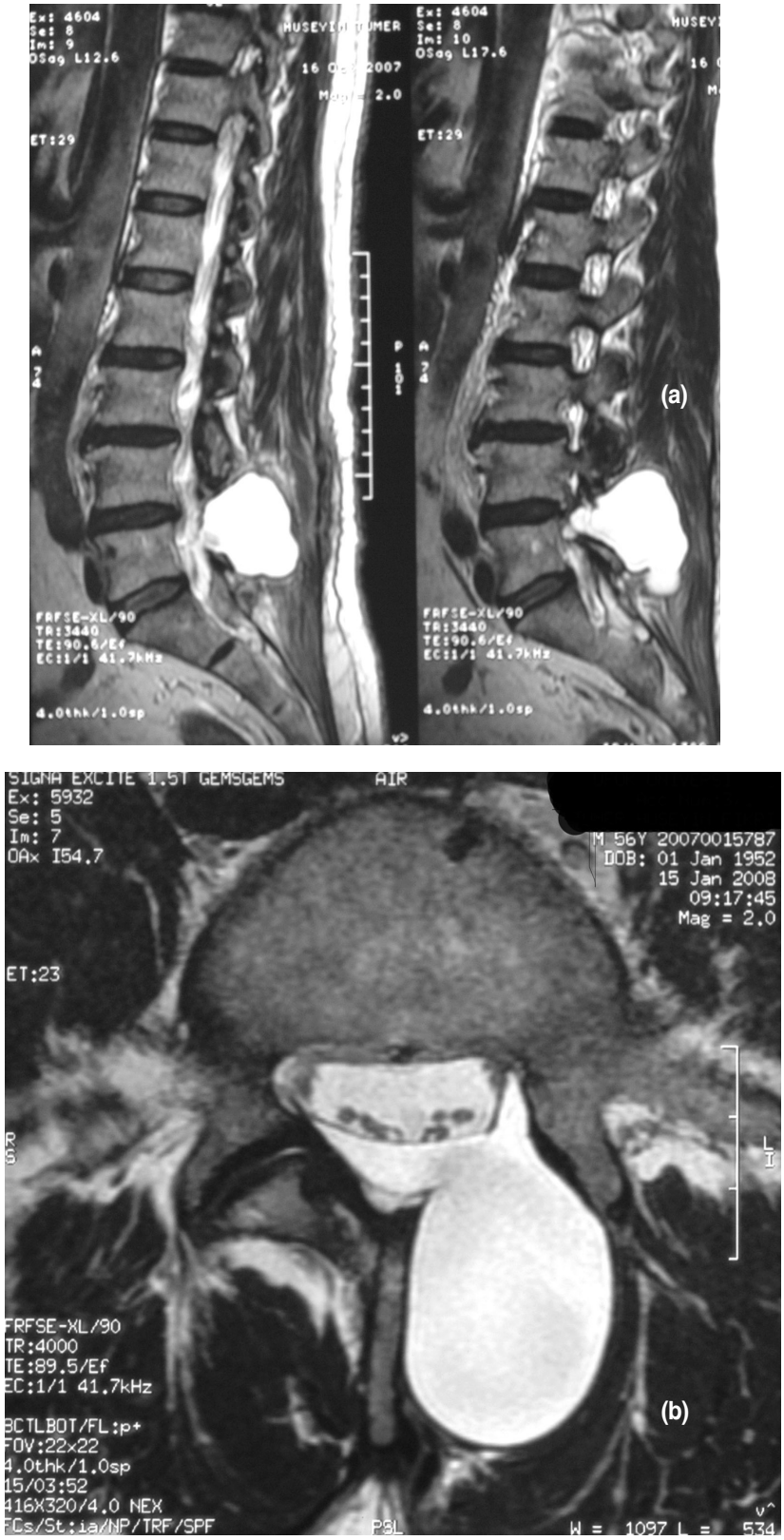

Şekil 1. Lomber spinal stenoz cerrahisi sonrası pseudomeningosel kesesi **(a)** sagittal ve **(b)** aksiyel MR kesitlerinde izlenmektedir.

Spinal dekompresif cerrahi uygulanan hastalarda, perinöral skar dokunun görülmesi olağan bir süreç olup klinik bulgu vermesi, sadece % 1-2 civarındadır [11,27]. Aşırı kanama ve kök ekartasyonu, yabancı doku reaksiyonu fazla miktarda perinöral skar dokusu oluşmasına yol açar. Klinik bulgu veren skar dokusu nedeniyle ameliyat edilen olguların ancak % 30'unda iyileşme görülürken % 10-20 olguda kötüleşme saptanmıştır [2,4,13,31].

Lomber spinal cerrahi için başvuran hastaların klinik değerlendirmelerinin yanında, psikososyal durumlarının da göz önünde bulundurulması, doğru yaklaşım şeklidir, başarısız bel cerrahisi sendromu nedeniyle tedavi edilen hastaların yaklaşık % 50'sinin operasyon öncesinde psikiyatrik problemlerinin olduğu bildirilmiştir [16].

TANI:

Tanı aşamasında hastaların operasyondan sonra, tekrar bel ve /veya bacak ağrılarının ortaya çıkma zamanına göre sınıflandırılması kolaylık sağlayacaktır. Geçirilmiş bel cerrahisinden sonraki günler içinde kliniğe başvuran hastalarda, yanlış tanı, yetersiz cerrahi, yanlış seviye ameliyatı olabileceği düşünülürken, hastaların haftalar içinde başvurmasında diskitis, enfeksiyon, pseudomeningosel, kök hasarı akla getirilmelidir. Kronik dönemde ağrı yakınması olan hastalarda nüks disk hernisi, skar dokusu, pseudofüzyon, instabilite, spinal stenoz ve sekonder kazanç araştırılmalıdır.

Kalça eklemi artriti, batın içi kitle, bursitis, jinekolojik problemler, aort anevrizması, otoimmün hastalıklar, periferik nöropatiler, romatoid veya akromegalik spondilitis ayırıcı tanıda düşünülmelidir [12,35].

Tanıda görütüleme teknikleri ve elektromyelografik yöntemlerden faydalanılır. Yapılacak direk grafi incelemesi operasyona ait defektlerin, disk aralığının, dinamik grafilerle instabilitenin görüntülenmesinde yardımcıdır. Tomografi spinal bölge kemik yapısı ve foramenlerin değerlendirilmesi [20], MRI ise nüks disk herniasyonu ve/veya skar dokunun incelemesinde değerli tanı araçlarıdır.

TEDAVİ:

Başarısız bel cerrahisi sendromunun etyolojisi, çok farklı olduğundan tedavisinde etyolojiye yönelik planlanması önem taşır. Hastaların yaşam kalitesini en iyi düzeye getirebilecek, nörolojik problemlerini çözebilecek ve hastaların psikososyal sorunlarını karşılayabilecek uygun tedavi yönteminin tespiti gerekir.

İlaç tedavisi genelde ilk tercih edilen yöntemdir. Non-steroid antienflamatuarlar ve miyorelaksanlar kullanılmaktadır. Bu tedaviye kronik ağrının anksiyete veya depresyona sebebiyet vermesi nedeniyle trisiklik antidepresanlar eklenebilir [33]. Nüks ya da rezidü disk herniasyonu için yapılacak cerrahi girişimin başarı oranı, ilk cerrahideki başarı oranına yakındır [11].

Spinal kord stimülasyonu afferentlerin aktif hale getirilmesiyle ağrının beyine ulaşmasını engelleyen, bilinen bir tekniktir. Özellikle kök hasarı ve araknoiditis sebepli ağrılarda etkili

olduğu ifade edilmektedir [35]. Yeni bir cerrahi işleme göre daha etkili ve daha ekonomik yöntem olduğu bildirilmektedir.

Faset eklem içi ya da epidural mesafeye stroid enjeksiyonu tartışmalı olmakla beraber halen kullanılmaktadır [5]. İntratekal düşük doz pompa yardımıyla morfin uygulamasının başarı oranı başlangıçta % 60-80 olup zamanla yararlanma oranında azalma olmaktadır (% 25) [34].

Birden fazla bel cerrahisi uygulananlarda dura defekti riski % 5-8 [17], epidural fibrosiz ve instabilite riski ise % 68-80 olarak bildirilmektedir [10]

Fizik tedavi ve rehabilitasyonun etkilerinin bu hastalık grubundaki etkileri tam olarak bilinmemesine rağmen ağrıların belirgin derecede azaldığını başarı oranının % 37'lerde olduğunu gösteren bildiriler mevcuttur [9,22].

SONUÇ:

Spinal cerrahi ile uğraşanların primer olarak karşılaştıkları en büyük sorunlardan biri, spinal cerrahi sonrası kronik bel ve/veya bacak ağrılı hastaların tedavisidir. Hekimler, bu tür hastaların şikayetlerini anlamakta genelde zorlanırlar, zaten kötü olan klinik tabloyu, daha fazla cerrahi uygulayarak daha da kötü hale getirebilirler. Başarısız bel cerrahisi sendromunun etyolojisi, çok geniş olduğundan en iyi tedavi şeklinin ve sonuçlarının ne olduğu hakkında çok fazla bilgiye ulaşılamamaktadır. Muhtemelen en önemli etkili yaklaşım yapılan tetkikler sonrasında kaldırılması mümkün olan patolojileri cerrahi olarak kaldırmak, dekompresyon için yeterli endikasyon bulunamadığında ise diğer tedavi şekillerini kullanmak olmalıdır.

KAYNAKLAR:

1. Axelson P, Jhonsson R, Strömgvist B. Adjacent segment hypermobility after lumbar spine fusion: no association with progressive degeneration of the segment 5 years after surgery. *Acta Orthop* 2007; 78(6): 834-839.
2. Braverman DL, Slipman CW, Lenrow DA. Using gabapentin to treat failed back surgery syndrome caused by epidural fibrosis: A report of 2 cases. *Arch Phys Med Rehabil* 2001; 82(5): 691-693.
3. Burton CV, Kirkaldy-Willis WH, Young-Hing K, Heithoff KB. Causes of failure of surgery on the lumbar spine. *Clin Orthop Relat Res* 1981; 157: 191-199.
4. Caner H, Atalay B. Başarısız bel cerrahisi sendromu. Zileli M, Özer AF (eds), *Omurilik ve Omurga Cerrahisi*, Cilt1, Meta basım, 2.baskı, İzmir, 2002; pp: 789-795.
5. Carette S, Marcoux S, Truchon R, Grodin C, Gagnon J, Allard Y, Latullipe M. A controlled trial of corticosteroid injections into facet joints for chronic low back pain. *N Engl J Med* 1991; 325 (14): 1002-1007.
6. Cohen CA. Evaluation of the failed back at the Medical College of Virginia Pain Center. *Bull Los Angeles Neurol Soc* 1979; 44: 45-47.
7. Dvorak J, Valach L, Fuhrimann P, Heim E. The outcome of surgery for lumbar disc herniation. II. A 4-17 years' follow-up with emphasis on psychosocial aspects. *Spine* 1988; 13(12): 1418-1422
8. Fager CA, Freidberg SR. Analysis of failures and poor results of lumbar spine surgery. *Spine* 1980; 5 (1) :87-94.
9. Flor H, Fydrich T, Turk DC. Efficacy of multidisciplinary pain treatment centers: a meta-analytic review. *Pain* 1992; 49 (2): 221-230.
10. Fritsch EW, Heisel J, Rupp S.: The failed back surgery syndrome: reasons, intraoperative findings, and long-term results: a report of 182 operative treatments. *Spine* 1996; 21(5): 626-633.
11. Frymoyer JW, Matteri RE, Hanley EN, Kuhlmann D, Howe J. Failed lumbar disc surgery requiring second operation. A long-term follow-up study. *Spine* 1978; 3 (1): 7-12
12. Gabriel EM, Friedman AH.The Failed Back Surgery Syndrome. In: Wilkins RH, Rengachary

SS (Eds.): Neurosurgery, Vol.3, 2nd Edition, Mcgraw-Hill, New York,1996; pp: 3863-3870.

13. Gasiński P, Radek M, Jóźwiak J, Lyczak P. Peridural fibrosis in lumbar disc surgery-pathogenesis, clinical problems and prophylactic attempts. Neurol Neurochir Pol 2000; 34(5): 983-993 (English abstract).
14. Hudgins WR. The role of microdiscectomy. *Orthop Clin North Am* 1983; 14(3): 589-603.
15. Johnsson KE, Redlund-Johnell I, Udén A, Willner S. Preoperative and postoperative instability in lumbar spinal stenosis. Spine 1989; 14(6): 591-593.
16. Long DM. Decision making in lumbar disc disease. *Clin Neurosurg* 1992; 39: 36-51.
17. Long DM:management of persistent symptoms fallowing lumbar disc surgery. In: Schmideck HH, Sweet WH (eds). *Operative Neurosurgical Techniques: Indications, Methods and Results.* WB Saunders Co, Philadelphia, 1995; pp: 1935-1939.
18. Long DM. *Chronic Back Pain.* Churchill Livingstone, London, 1999; pp:539-558.
19. MacNab L. Negative disc exploration: an analysis of the causes of nevre root involvement in 68 patients. *J Bone Joint Surg Am* 1971; 53: 891-996.
20. McAfee PC, Ullrich CG, Yuan HA, Sherry RG, Lockwood RC. Computed tomography in degenerative spinal stenosis. *Clin Orthop Relat Res* 1981; 161: 221-234.
21. Mixter WJ, Barr JS. Rupture of the intervertebral disc with involvement of the spinal canal. *N Engl J Med* 1934; 211: 210-215.
22. Morley S, Eccleston C, Williams A. Systematic review and meta-analysis of randomized controlled trials of cognitive behaviour therapy and behaviour therapy for chronic pain in adults, excluding headache. *Pain* 1999; 80 (1-2): 1-13.
23. Nachemson AL. Evaluation of results in lumbar spine surgery. *Acta Orthop Scand* 1993; 251 (Suppl.): 130-133.
24. Nooraie H, Taghipour M, Arasteh MM. Lumbar spine fusion and pedicle fixation with C-D screws for lumbar iatrogenic instability. *Arch Orthop Trauma Surg* 1997; 116 (4): 236-238.
25. North RB, Campbell JN, James CS, Conover-Walker MK, Wang H, Piantadosi S, Rybock JD, Long DM. Failed back surgery syndrome: 5-year follow-up in 102 patients undergoing repeated operation. *Neurosurgery* 1991; 28 (5): 685-690.
26. North RB, Kidd D, Shipley J, Taylor RS. Spinal cord stimulation versus reoperation for failed back surgery syndrome: a cost effectiveness and cost utility analysis based on a randomized, controlled trial. *Neurosurgery* 2007; 61 (2): 361-368.
27. Phillips FM, Cunningham B. Managing chronic pain of spinal origin after lumbar surgery: the role of decompressive surgery. *Spine* 2002; 27 (22): 2547-2553.
28. Raffo C, Wiesel S, Lauerman W. Determining reasons for failed lumbar spine surgery. In: Frymoyer A(Ed.). *The Adult Spine. Lippincott-Raven, Philadelphia,* 2003; pp: 945-954.
29. Roberts M Complications of lumbar disc surgery. *Spinal Surg* 1989; 2: 226-232.
30. Rust MS, Olivero WC. Far-lateral disc herniations: the results of conservative management. *J Spinal Disord* 1999; 12 (2): 138-140.
31. Samy Abdou M, Hardy RW Jr. Epidural fibrosis and the failed back surgery syndrome: history and physical findings. *Neurol Res* 1999; 21 (Suppl 1): S5-S8.
32. Sengupta DK. Dynamic stabilization devices in the treatment of low back pain. *Neurol India* 2005; 53 (4): 466-474.
33. Ward NG. Tricyclic antidepressants for chronic low-back pain. Mechanisms of action and predictors of response. *Spine* 1986; 11 (7):661-665.
34. Yoshida GM, Nelson RW, Capen DA, Nagelberg S, Thomas JC, Rimoldi RL, Haye W. Evaluation of continuous intraspinal narcotic analgesia for chronic pain from benign causes. *Am J Orthop* 1996; 25 (10): 693-694.
35. Zeidman SM. Failed back surgery syndrome. In: Batjer HH, Loftus CM (Eds.), *Textbook of Neurological Surgery,* Vol.2, Lippicott Williams & Wilkins, Philadelphia, 2003; pp: 1668-1676.

The Journal of Turkish Spinal Surgery
2009; 20 (2): 95-100

DERLEME / *REVIEW ARTICLE*

OMURİLİĞİN İNTRADURAL KİTLE LEZYONLARI

SPINAL INTRADURAL MASS LESIONS

Uygur ER*, Serkan ŞİMŞEK*

ÖZET:

Çeşitli yer kaplayan lezyonlar omurilikte yerleşebilir. Bu yazıda klinikte sık karşılaşılan intradural omurilik lezyonlarından tümörler, arteriovenöz malformasyonlar (AVM), kavernomlar, kistler ve abse tanıtılmış, insidans, semptom ve bulguları, tanı ve tedavi yöntemleri ile cerrahi komplikasyonlar tartışılmıştır.

Anahtar kelimeler: *Apse, Arteryovenöz malformasyon, İntradural omurilik kitleleri, Kavernom, Tümör*

Kanıt Düzeyi: *Derleme, Düzey V*

SUMMARY:

Various mass lesions may be placed in the spinal cord. Intradural spinal cord lesions including tumors, cavernomas, arteriovenous malformations, abscess and cysts were introduced and their symptoms and findings, incidanses, diagnostic and terapotical methods were discussed in this paper.

Key words: *Abscess, Arteriovenous malformation, Cavernoma, Cyst, Intradural spinal mass, Tumor*

Level of Evidence: *Review Article, Level V*

(*) SB Dışkapı Yıldırım Bayezit Eğitim ve Araştırma Hastanesi, II. Nöroşirürji Kliniği, Ankara, Türkiye

Yazışma Adresi: *Uygur Er, Söğütözü Cad. 4. Sok. 22/7 Çankaya 06510 Ankara*
Tel.: *0 (312) 284 11 51*
e-mail: *uygurer@gmail.com*

GİRİŞ:

İntradural yer kaplayan lezyonlar omurilikte oldukça çeşitlilik gösterir. Bu yazıda bu lezyonların klinik uygulamada sık karşılaşılan belli başlı tipleri ele alınmıştır. Omurga cerrahisi ile uğraşan beyin ve sinir cerrahisi ve ortopedi kliniklerinde tümörler, arteriovenöz malformasyonlar (AVM), kavernomlar, kistler, abse ve hematomlar sıklıkla görülmektedir. Tanısal yöntem ve tedavilerinin birbirinden çok farklı olması nedeniyle bu lezyonlar ayrı ayrı ele alınıp tartışılmışlardır. Yazının sonunda ise tüm bu lezyonların ortak ve farklı özellikleri vurgulanmış, tanı ve tedavi yöntemleri tartışılmıştır.

OMURİLİK İNTRADURAL TÜMÖRLERİ:

Spinal İntradural tümörler anatomik olarak intramedüller ve ekstramedüller olarak iki grupta incelenirler [5,18]. Genel insidansları 2-10/100 000'dir ve yaklaşık %50'si intradural yerleşir [4,8].

- İntradural ekstramedüller tümörler:

İntradural ekstramedüller yerleşim genellikle orta ve ileri yaşlarda görülmektedir. Kadın/erkek oranı patolojiye göre değişkenlik göstermektedir. Örneğin meningiomalar kadınlarda 5 kat fazla görülürken (Şekil-1), paragangliomalar erkeklerde daha sıktır [18]. En sık torakal bölgede saptanırlar.

Şekil 1. Sagittal T1-Ağırlıklı MRG'de servikal bölgede intradural ekstramedüller yerleşmiş meningiom izleniyor. Arka yüzde duraya yapıştığı bölgede "kuyruk bulgusu" görülüyor.

Bu bölge tümörlerinin % 90'ı iyi huyludur. En sıklıkla sinir kılıfı tümörleri görülür (% 35). Schwannomalar bu grupta hâkim patolojidir. Sıkı ve kapsüllüdürler. Spinal köklerin omuriliğe girdikleri bölgeden kaynaklanırlar [18]. Diğer bir sinir kılıfı tümörü olan nörofibromlar genellikle spinal kök ganglionundan gelişirler. Bu grupta % 25 sıklıkla meningiomalar görülür. Torakal bölge ve kranioservikal bileşkede sık yerleşirler. Duranın ön-yan kısımlarına genişçe tutunarak içe doğru büyürler [8,18]. Epandimomlar konus ve filum terminalede yerleşme eğilimindedirler. Bu bölgede daha nadir olarak egzofitik olarak ekstramedüller uzanan astrositomalar görülebilir. Lipomlar da bu bölgede yerleşen ve sıklıkla konjenital anomalilere eşlik eden diğer bir iyi huylu tümör cinsidir.

Paragangliomalar bu aralıkta nadiren bulunurlar. Çoğu lumbosakral bölgededir [16]. Nadiren ekstramedüller izlenebilen diğer bir tümör grubu hemanjioblastomalardır. Bu bölgeye metastaz da nadirdir. Merkez sinir sistemi (MSS) tümörleri bu bölgeye tohumlama tarzı metastaz yapabilirler [9].

İntradural ekstramedüller tümörler genellikle yavaş ilerlerler. Arka kökle ilişkili olduklarından genellikle ilk yakınma ağrıdır ve dermatomal bir yayılım söz konusudur. Ön kısımda yerleşen meningiomlarda ise kortikospinal yollara bası olacağından motor kayıplar ön planda olabilir. Duyusal ve otonom yolaklar daha geç etkilenirler. Spastisite ve derin duyunun da etkilenmesi sonucu yürüme bozulur. Patognomonik bulguları yoktur. Nadiren artan intrakranial basınca ve sonuçta hidrosefaliye neden olabilirler [7].

- İntradural intramedüller tümörler:

Bu grup tümörlerin yaklaşık üçtebirini düşük dereceli hakim olmak üzere astrositomlar ve yine diğer bir üçte birini epandimomlar oluşturmaktadır [6,8,10]. Diğer üçte birlik kısmını ise lenfoma, yüksek dereceli glioma, lipom ve teratomlar, metastazlar, melanoma, dermoid ve epidermoid tümörlerle hemanjiom ve hemanjioblastomlar oluşturur.

İntramedüller tümörlerde belirtiler genellikle yavaş gelişirler. Bu nedenle sadece ağrı olan evrede tanı konması güçlük arz eder. Duyu kaybı disosiye olarak izlenebilir. Buna motor kayıp da eşlik eder.

Cerrahinin intramedüller tümörlerde yararı daha çok proflaktiktir. Nörolojik fonksiyonun korunması ana amaçtır.

Her iki grup tümörde de görüntüleme tekniği olarak seçkin inceleme Magnetik Rezonans Görüntüleme (MRG) dir [5,6,8]. Kontrastlı T1-Ağırlıklı seriler anatomik yapıyı, T2-Ağırlıklı seriler ise çevre doku ile ayrımlarını ortaya koyarlar.

OMURİLİK ARTERİYOVENÖZ MALFORMASYON (AVM)'LARI:

AVM'ların omurilikte görülme sıklıkları, serebral yerleşimlilerin 1 / 10'u kadardır. Erkeklerde 4 kat daha fazla rastlanılırlar. Olguların % 80'i torakal omuriliktedir [3,15]. İlerleyici kayıplara neden olmalarıyla serebral AVM'lardan ayrılırlar. Fakat serebral olanlar kadar akut ve ağır kliniklere neden olmazlar ve kanama genellikle başlangıç semptomu olarak izlenmez [2,17]. Semptomları alevlenme ve yatışma dönemleri ile seyreder. Ani başlayan sırt ve bel ağrısı ile birlikte subaraknoid kanama (SAK) bir spinal AVM işareti olabilir ve buna Coup de poignard of Michon adı verilir [11].

Tanıda selektif anjiografi güç bir teknik olmakla birlikte şarttır (Şekil-2.a,b). Tedavilerinde ise cerrahi çıkarım ve selektif embolizasyon iki önemli yöntemdir.

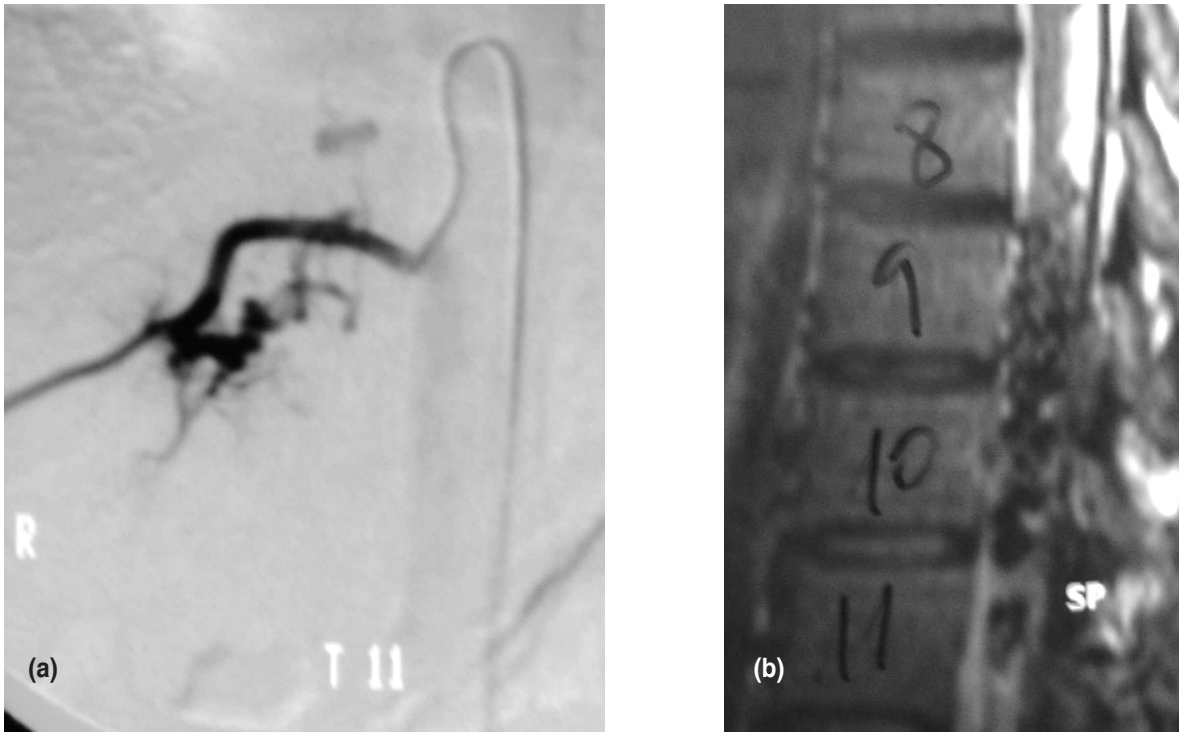

Şekil 2. Omurilik AVM'unun selektif anjiografisi **(a)** ve sagittal MRG'sinde **(b)** görüntüsü.

OMURİLİK KAVERNOMLARI:

Omurilikte kavernomalar oldukça nadir görülürler ve tüm omurilik vasküler malformasyonlarının sadece % 5-12'sini oluştururlar (13). Torakal bölge en sık yerleşim yeridir. İkinci sıklıkta ise Servikal bölgede bulunurlar [19]. MRG bu lezyonların tanısı için de en elverişli yöntemdir (Şekil-3). Semptomlar yerleşim bölgesi ve büyüklüğü ve tutulan omurilik kısımlarına göre değişmekle beraber yavaş ilerleyen, ancak kanama olduğunda ani kötüye gidiş gösteren bulgular verirler [13]. Tedavileri yalnızca cerrahi çıkarımdır.

Şekil 3. Torakal bölge yerleşimli bir omurilik kavernomunun sagittal MRG'si. Düzgün sınırlı lezyon içinde kanama odakları izleniyor.

OMURİLİĞİN KİSTİK LEZYONLARI:

Omurilikte intradural yerleşim gösteren kislerle nadiren karşılaşılır. Bunların en belli başlıları kist hidatiktir. Kist hidatikler omuriliğin her bölgesinde yerleşebilirler. Düzgün sınırlı kistler şeklindedirler. Yavaş büyürler ve dolayısıyla yavaş gelişen bir

semptomatoloji oluştururlar. Cerrahi çıkarımlarında en çok dikkat edilmesi gereken şey kistin patlatılmadan bütün olarak çıkarılmasıdır [1]. Dissemine olarak görülebilirler [12].

OMURİLİĞİN YER KAPLAYAN ENFEKSİYÖZ LEZYONLARI:

Dura altında yer kaplayan lezyon oluşturan ve tanısal olarak son derece güçlükle karşılaşılan en önemli lezyonlar subdural abselerdir [14]. Duraya geniş bir tabanla oturuyor olarak izlenebildiklerinden ve MRG'deki sinyal özelliklerinden dolayı ayırıcı tanıda tümöral lezyonlarla kolayca karıştırılabilirler (Şekil 4), [14]. Tanı için yağ baskılama gibi bazı değişik MRG sekansları kullanmak gerekir. Tedavisi kolay olmakla beraber tedavide gecikme ölümle sonuçlanabilir [14].

Şekil 4. Sagittal MRG'lemede tekal kese ön yüzünden kaynaklandığı izlenimini veren, omuriliği arkaya doğru itmiş, geniş subdural abse görülüyor.

SONUÇ:

Yukarıda anlatılan belli başlı omurilik intradural lezyonlarının epidemiyolojisi, semptomatolojisi, tanı ve tedavi yöntemleri birbirlerinden oldukça farklıdır. Bu nedenle bu yazıda genel özellikleri ve klinikte sık karşılaşılan patolojiler anlatılmaya çalışılmıştır. Tabii sahip oldukları bir takım ortak özellikler de vardır. Hemen hepsi yavaş gelişen yakınma ve nörolojik kayıplarla giderler. Hiç birinin özgün bir semptom veya bulgusu mevcut değildir. Neden oldukları nörolojik kayıplar yerleştikleri bölgeye patolojiden daha bağımlıdır ve omurilik basısı veya arteryal beslenmesinin bozulması sonucu gelişirler. Daha az sıklıkla ise maldan tümörlerin traktus liflerini invaze etmesi söz konusudur. Dereceli artan bir paraparezi ve lezyon düzeyi altında ağrılı disesteziler yavaş gelişen bir basının sonucudurlar.

Tanıda çeşitli ileri görüntüleme teknikleri kullanılması gerekmekle beraber, uygun sekanslar kullanılarak yapılan bir MRG genellikle en üstün yöntem kabul edilmektedir. Vasküler lezyonlarda anjiografi tanı koydurucudur, ancak bunun öncesinde yapılacak MRG yine de en yardımcı teknik olacaktır. Abse ve AVM tanısı için hasta anamnezi diğer patolojilerden daha fazla önem taşımaktadır, çünkü bu durumlarda klinik şüphe tanıya götüren en önemli durumlardan biridir.

Genellikle tedavileri cerrahi çıkarımdır ve omuriliğe zarar vermeden, monitarizasyon ve mikroteknik kullanılarak, erken dönemde yapılacak cerrahinin sonuçları çok iyidir. Radyoterapinin ise iyi huylu tümör tedavisinde rolü olmamakla beraber çıkarılması mümkün olmayan nörofibromlarda iyi sonuçlar alındığı görülmüştür.

Cerrahi komplikasyonlar çeşitlidir. Ancak duranın ve araknoid zarın açılması gerektiğinden beyin omurilik sıvısı (BOS)

kaçakları sık rastlanılmaları, tedavi zorlukları ve tedavisiz bırakıldıklarındaki sonuçları nedeniyle çok önemlidir. Ameliyat sonrası ağrı, enfeksiyon, omurilik beslenmesinin bozulmasına bağlı iskemik lezyonlar sık rastlanılan diğer komplikasyonlardandır.

KAYNAKLAR:

1. Altınörs N, Bavbek M, Caner HH, Erdoğan B. Central nervous system hydatidosis in Turkey: a cooperative study and literature survey analysis of 458 cases. *J Neurosurg* 2000; 93 (1): 1-8.
2. Aminoff MJ, Logue V. Clinical features of spinal vascular malformations. *Brain* 1974; 97: 197-210.
3. Anson JA, Spetzler RF. Classifications of spinal arteriovenous malformations and immplications for treatment. *BNI Quarterly* 1992; 8: 2-8.
4. DeKleuver M, van der Heul RO, Veraart BE. Aneurismal bone cyst of the spine. *J Pediatr Orthop B* 1988; 7(4): 286-292.
5. Doygun M, Kocaeli H. Spinal ekstradural tümörler. In: Aksoy K (Ed) Temel Nöroşirürji, Cilt II. *Türk Nöroşirürji Derneği Yayınları,* Ankara, 2005; pp: 1110-1120.
6. Epstein FJ, Farmer JP. Pediatric spinal cord tumor surgery. Intradural spinal surgery. *Neurosurg Clin North Am* 1990; 1: 569-590.
7. Feldman E, Bromfield E, Navia B. Hydrocephalic demantia and spinal cord tumor. *Arch Neurol* 1986; 43: 714-718.
8. Keleş E, Özer AF. İntramedüller ve ekstramedüller omurilik tümörleri. In: Zileli M, Özer AF (Ed) *Omurilik ve omurga cerrahisi*, Cilt II. Meta Basım, İzmir, 2002; pp: 1113-1119.
9. Lee DK, Jung HV, Kim DG, Gwak HS, Choe G. Postoperative spinal seeding of craniopharyngioma. Case report. *J Neurosurg* 2001; 94: 617-620.
10. Malis LI. Intramedullary spinal cord tumors. *Clin Neurosurg* 1978; 25: 512-539.
11. Michon P. Le coup de poignard rachiden. *La Pres Medicale* 1928; 36: 964-967.
12. Muharamzad Y, Kharazi HH, Shobeiri E, Farzanegan G, Hashemi F, Namavari A. Disseminated intraspinal hydatid disease. *J Neurosurg Spine* 2008; 8 (5): 490-493.
13. Perini P, Er U, Spetzler RF, Lanzino G. Cavernous malformations of the spinal cord. In: Lanzino G, Spetzler RF. (Ed) Cavernous malformations of the brain and spinal cord. *Thieme, New York,* 2007; pp: 88-93.
14. Sorar M, Er U, Seçkin H, Öztürk MH, Bavbek M. Spinal subdural abscess: a rare cause of low back pain. *J Clin Neurosci,* doi:10.1016/j.jocn.2006.01.027
15. Stein BM. Arteriovenous malformations of the brain and spinal cord. In: Hoff J (Ed) Practice of Surgery, içinde. *Harper and Row, New York,* 1979
16. Sundgren P, Annertz M, Englund E, Stromblad LG, Holtas S. Paragangliomas of the spinal canal. *Neuroradiology* 1999; 41 (10): 788-794
17. Symon L, Kuyama H, Kendall B. Dural arteriovenous malformations of the spine. Clinical features and surgical results in 55 cases. *J Neurosurg* 1984; 60: 238-246
18. Ünal F. Spinal İntradural ekstramedüller tümörler. In: Aksoy K (Ed) Temel Nöroşirürji, Cilt II. *Türk Nöroşirürji Derneği Yayınları,* Ankara, 2005; pp: 1121-1128
19. Zevgaridis D, Medele RJ, Hamburger C, Steiger HJ, Reulen HJ. Cavernous haemangiomas of th espinal cord. A review of 117 cases. *Acta Neurochir (Wien)* 1999; 141: 237-245

The Journal of Turkish Spinal Surgery
2009; 20 (2): 101-108

DERLEME / *REVIEW ARTICLE*

OMURGANIN İYİ HUYLU TÜMÖRLERİ

BENING TUMORS OF SPINE

Esat KITER*

ÖZET:

Vertebral kolonun iyi huylu tümörleri sık karşılaşılan tümörler değildir. Birçoğunun tedavi algoritmaları tam olarak tanımlanmamıştır. Bu sunumda omurganın en sık karşılaşılan iyi huylu kemik tümörleri güncel tedavi yöntemleri ışığında tartışılmıştır.

Anahtar Kelimeler: *Omurga benign tümörler, cerrahi tedavi, osteoid osteoma, osteoblastom, anevrizmal kemik kisti, hemanjiom*

Kanıt Düzeyi: *Derleme, Düzey V.*

SUMMARY:

Benign tumours of the vertebral column are not common. Treatment algorithms for many of those tumours were not been described completely. In that presentation, the most frequently observed benign osseous tumours have been discussed in the light of up-to-date therapeutic methods.

Key words: *Spinal benign tumor, surgical treatment, osteoid osteoma, osteoblastoma, aneurisymal bone cyst, hemangioma*

Level of evidence: *Review article, Level V.*

(*) Doç. Dr., Ortopedi ve travmatoloji Uzmanı, Pamukkale Üniversitesi Tıp Fakültesi, Ortopedi ve Travmatoloji Anabilim Dalı, Denizli.

Yazışma Adresi: *Esat Kiter, Yenişehir Mahallesi, Lalekent Sit. 592. Sok. No: 8 Severgazi - Denizli*
Tel.: *(0-532) 374 51 72*
e-mail: *ekiter@pau.edu.tr*

GİRİŞ:

Omurganın primer kemik tümörü oldukça nadirdir. Dahlin'in 11.087 vakalık tümör serisinde % 5.8 [32], Delamarter ve arkadaşları [11], 1971 vakalık tümör serisinde % 2 oranında omurganın primer kemik tümörü bildirilmiştir. Bunların yaklaşık % 22–40 kadarını iyi huylu kemik tümörleri oluşturur [16,31]. Omurganın iyi huylu kemik tümörleri genellikle gençlerin hastalığıdır ve olguların dörtte üçü 2. ve 3. dekatta gözlenir [13,32]. Sakrumun iyi huylu tümörleri ise daha sıklıkla 4. ve 5. dekatta gözlenir ve omurganın diğer bölümlerinin aksine sakral gövdenin çocukluk dönemi tümörleri daha çok kötü huylu olma eğilimindedir [31,17].

SINIFLAMA VE TEDAVİDE GENEL KURALLAR:

Enneking Sınıflaması bu konuda hala kabul gören, tedavide de yönlendirici bir sınıflamadır [5,15]. Bu sınıflamaya göre iyi huylu spinal tümörler üç evrede tanımlanır. Bu tümörün davranış özelliği kadar doğası ile de ilgili bir sınıflamadır. Evre-1'de tümör latent formdadır. Sıklıkla osteokondroma ve hemanjioma, evre-1 ile sınırlı kalan tümörlerdir ve bu evrede tümör tesadüfen bulunur şikayet yaratmaz, genellikle tedavi de gerekmez. Evre–2, aktif tümörleri tanımlar. Bu evrede tümörler çoğunlukla şikayet yaratır ve genellikle tedavileri küretaj ya da en blok rezeksiyon gerektirir. Osteoid osteoma, eozinofilik granüloma, hemanjioma, osteokondroma ve anevrizmal kemik kisti sıklıkla bu evrede kendini gösteren tümörlerdir. Evre-3 (agresif) saldırgan tümörleri tanımlar. Bu lezyonların büyüme potansiyelleri fazladır. Dev hücreli tümör ile osteoblastoma evre–3 tümör özelliği gösterirler. Bu evrede tümörlerin tedavisinde, rekürrens ve nörolojik dokulara bası olasılığının fazla olması nedeniyle geniş rezeksiyonu önerilir [5]. Omurganın iyi huylu kemik tümörleri başlığı altında yer alan tümör çeşitleri şunlardır:

- Osteoid osteoma:

Osteoid osteoma, sıklıkla erkeklerde görülen 2. ve 3. dekadın tümörüdür. Histolojik yapı olarak daha sonra değineceğimiz osteoblastomaya çok benzer. Ancak klinik olarak ondan oldukça farklıdır. Lokal olarak saldırgan özellikli bir tümör değildir. Daha çok Evre-2 bir tümördür. Osteoid doku üreten bu tümör nidus adıyla anılır ve etrafı sklerotik kemik dokusu ile çevrilidir. Ancak, bu klasik görünüm omurganın karmaşık anatomisi nedeni ile her zaman ortaya çıkmaz. Bu nedenle tanıda, radyolojik kriterler kadar klinik değerlendirme de oldukça önemlidir. Nidus olarak adlandırılan bu neoplazi 2 cm.den küçüktür ve teorik olarak 2 cm.den büyük olduğu zaman osteoblastoma olarak değerlendirilir.

Osteoid osteoma olgularının yarıdan fazlası, lomber bölgede gözlenir. İkinci sıklıkta servikal bölgede tutulum olur ve tutulum sıklıkla posterior elemanlardadır. Ancak anterior tutulumla da karşılaşılabilinir. Gece ağrısı en sık karşılaşılan klinik bulgudur. Her yöne vertebral hareketler ağrılı ve kısıtlıdır. Torakal ve lomber tutulumlarda skolyoz servikal tutulumlarda tortikollis klinik bulgu olarak karşımıza çıkar. Skolyoz, adölesan idiopatik skolyozdan farklı olarak hızlı ilerler ve rotasyon komponenti yoktur. Tümör, sıklıkla eğriliğin apeksinin konkav tarafındadır. [21,26] Omurgada osteoid osteoma tanısı, konvansiyonel grafide hatta bilgisayarlı tomografide bile kolaylıkla konamayabilir. Pedinkülü tutan olgularda skleroze pedinkül, konvansiyonel grafide kolay ayırt edilen bir görünümdür. Onun dışında yumuşak doku dozunda incelenen küçük lezyonların BT kesitlerinde, tümör, omurganın üniter olmayan kemik yapısı nedeniyle kolaylıkla atlanabilir.

Şüpheli olgularda, şüpheli bölgelerin farklı kontrastlarda incelenmesi bu konuda daha kesin bir sonuca götürecektir. Kemik sintigrafisi de tanı koymada başvurulabilecek diğer bir inceleme yöntemidir.

Osteoid osteomanın primer tedavisi nidusun tamamen çıkartılmasıdır. Bu küçük tümör saldırgan olmamasına karşılık genellikle cerrahi gerektirecek kadar ağrı yaratır. Cerrahide ise temel güçlüğü nidusun bulunması oluşturur. Omurga bu konuda uzun kemiklere göre daha şanslıdır çünkü karmaşık yapısı nedeni ile lezyonun lokalizasyonu, posterior elemanların anatomisi yardımı ile daha rahat saptanabilir. Doğru lokalizasyonu bulma amacıyla kullanılan gamma propları operasyon öncesi verilen radyoizotopun en yoğun tutulduğu nidusu bulmada yardımcı cihazlardır [19].

Bununla beraber nidusun perkütan yollarla bilgisayarlı tomografi eşliğinde eksize edilmesi ya da ablasyonu popülerliği gün geçtikçe artan ve hastaları majör cerrahiden kurtaran yöntemlerdir [2,8]. Tedavi edilmeyen olgularda ağrının bir süre sonra geçtiği gözlenebilir. Çünkü teorik olarak zamanla nidusun aktivitesini kaybetmesi söz konusudur. Tedavi edilmeyen skolyozlu olgularda ise eğrilik bir süre sonra yapısal eğriliğe dönüşür ve % 30 hastada ilerleyici hale gelir. Tedavi edilen hastalarda ise ortalama 3 aylık bir süreçte geriye dönüş beklenir [21].

- Osteoblastoma:

Osteoblastoma osteoid doku üreten, histolojik yapı olarak osteoid osteomaya benzeyen ancak evre–3, saldırgan bir tümördür. Sıklıkla o da 2. ve 3. dekatta daha çok görülür, erkeklerde iki misli daha sıktır. İskelet sistemindeki tüm osteoblastomaları yaklaşık üçte biri omurgada oluşur [12,26]. En sık lomber, ikinci sıklıkta servikal bölgede gözlenir ve posterior elemanları özellikle pedinkülleri tutar [4,12]. Anterior tutulum nadirdir.

Tümör radyolojik olarak genişlemiş, içinde kalsifikasyonları olan ve kemiği destrükte eden bir kitle görünümü ile karşımıza çıkar. Korteks incelmiştir, ama bütünlüğü bozulmamıştır. Kitle lobülasyon gösterir. Sıklıkla litik olan lezyon % 20 olguda blastik olabilir ve tipik olarak 2 santimden büyüktür (Şekil–1.a ve b) [27]. Osteoblastoma genişleyerek nöral dokulara bası yapabilir. MRI incelemesi, bu basıyı gösterirken hekimi yanıltabilir, zira tümör çevresindeki yumuşak doku, tümörün uzantısı gibi görülür ve lezyonu abartılı gösterir [9]. Bilgisayarlı tomografi lezyonun gerçek sınırlarını göstermede daha güvenilirdir. Bununla birlikte kemik sintigrafisi her zaman pozitiftir.

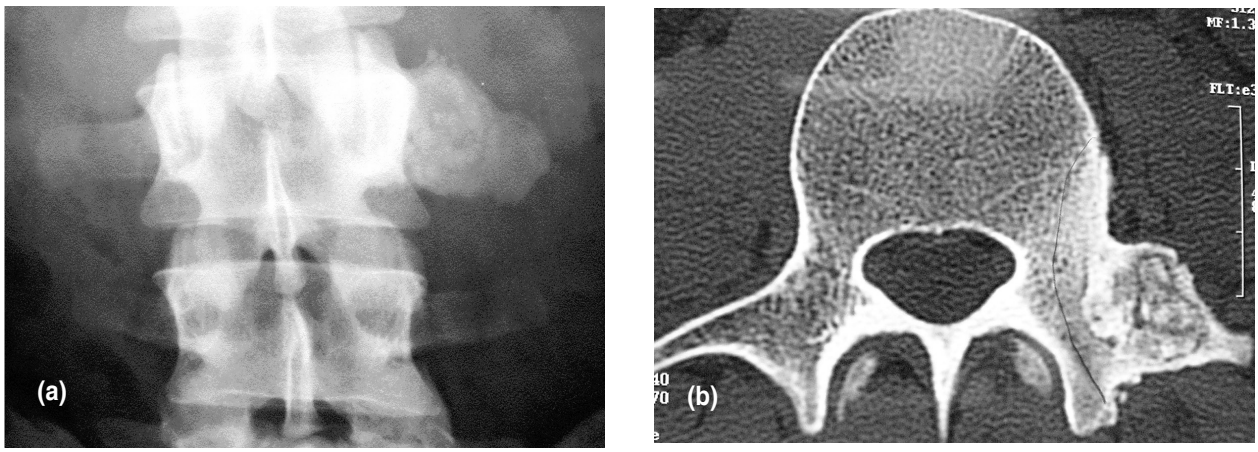

Şekil 1. a- L3 vertebra transvers prosesinde osteblastom, **b-** Aynı olgunun bilgisayarlı tomografi görüntüsü.

Osteoblastoma, klinik olarak lokalize, künt ve sürekli ağrı şikayeti ile kendini gösterir. Bununla birlikte değişen derecelerde, basıya bağlı, paraliziye kadar varan nörolojik semptomlar ortaya çıkabilir. Evre-3 olması, bası ve nörolojik bulgular ortaya çıkarabilmesi ve rekürrens oranının yüksek olması nedeni ile kitlenin geniş eksizyon ile çıkarımı önerilir. Geniş rezeksiyon yapılmayanlarda rekürrens oranı artmaktadır [4]. Osteoblastomun radyoterapi duyarlılığı azdır, bu nedenle hastalığın tedavisinde ve rekürrensleri önlemede radyoterapinin yeri yoktur.

- Anevrizmal kemik kisti (AKK):

Tüm AKK lezyonlarının yaklaşık % 11-30'u omurgada oluşmaktadır [17,23,32]. Servikal bölgede bir miktar fazla olsa da torakolomber bölge de sık rastlanır. Sıklıkla posterior elemanlar tutulur. Tümör omurganın tamamını ya da komşu omuru da tutabilir. Olgular sıklıkla 20 yaşın altındadırlar [23,18]. Bazı çalışmalarda, kadın oranı bir miktar daha fazla görünse de, genel olarak kadın/erkek oranı eşit olarak kabul edilir.

Radyolojik olarak genişleyici, lobüle lezyon ve lezyonun çevresini ince bir kabuk gibi çevreleyen kortikal kemik gözlenir. Bu kortikal kemik olguların % 30'unda lezyonun genişlemesine bağlı erode olarak ortadan kalkabilir [6]. Tutulumu daha detaylı incelemek için bilgisayarlı tomografi yardımcıdır. Tüm omurun tutulduğu olgularda BT görüntülemede "donut" görüntüsü tipiktir (Şekil-2). MRI tanıda önemlidir ve batın grafisindeki hava sıvı seviyesini andıran kan sıvı seviyeleri tanı koydurucudur (Şekil-3.a ve b). Bunlar plazmasından ayrılan kanın yarattığı görüntülerdir. Ayrıca MRI nörolojik dokulara basıyı görüntülemede de önemlidir.

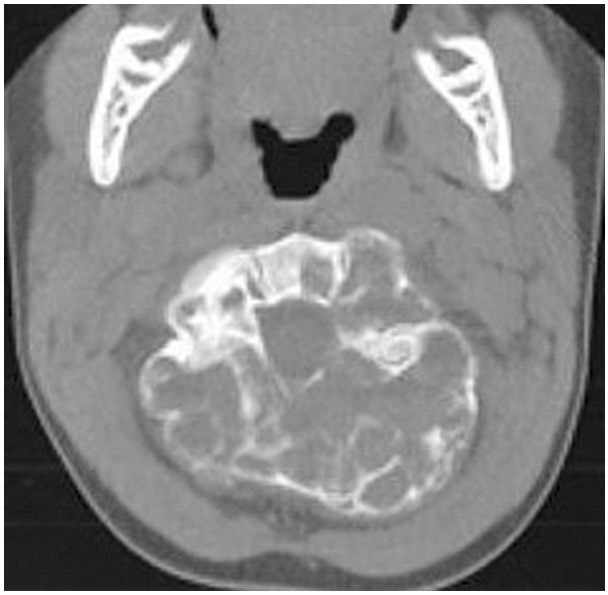

Şekil 2. C2 vertebranın tamamını tutan anevrizmal kemik kisti olgusu. "Donut" ya da sabun köpüğü görüntüsü.

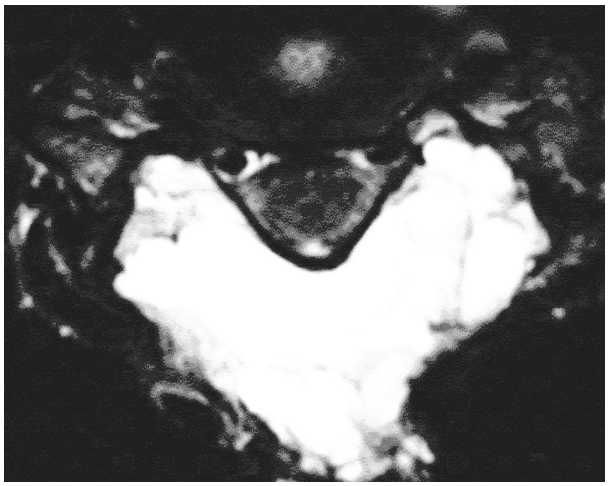

Şekil 3. Anevrizmal kemik kisti olgusunda MR görüntülemede kan sıvı seviyeleri.

Anjiografik incelemeler AKK'nin damarlanmasını göstermesi ve embolizasyonun planlanması açısından önemlidirler. Embolizasyonun tek başına tedavide kullanılması, özellikle cerrahi uygulamanın zor olduğu vakalarda uygulanabilir, ancak temel uygulama alanı cerrahi kanamayı azaltmak ya

da cerrahi öncesi tümörü küçültmektir. Sadece embolizasyonla tedavi edilen olgularda yaklaşık 2 yılda tümörün tekrar aktif hale geldiği gözlenmektedir [22]. Cerrahi tedavide basit eksizyon ya da intralezyoner küretaj bir çok olguda yeterlidir [10,17]. Ancak, tümörün büyük olduğu ve omurgayı aşırı destrükte ettiği durumlarda tümörün total eksizyonu ile beraber, greftleme ve enstrümantasyonla kaybedilmiş mekanik destek onarılamaya çalışılmalıdır.

- Dev Hücreli Tümör (DHT):

Dev hücreli tümör sakrumun en sık gözlenen tümörüdür. Tüm DHT olgularının % 10'dan azı vertebral kolonda oluşurken [17,28,29], % 50'ye yakın lezyon diz bölgesinde gözlenir [14]. Tümör, genellikle evre 2–3 özellikleri gösterir ve kadınlarda daha fazla görülmektedir [17,28]. Dev hücreli tümör iyi huylu bir tümördür, ancak diğer iyi huylu tümörlerden belirgin farklılıklar gösterir. Olguların % 90'ı, 3. dekat ve sonrasında yani epifiz kapanmasından sonra karşımıza çıkarlar. Gebelik tümörü agreve eden bir faktördür. Olguların yaklaşık % 6'sında iyi huylu akciğer metastazı oluşur [25]. Lokalize ağrı en temel belirtidir. Tümör sıklıkla sakropelvik bölgeyi tutar ve tanı bası bulguları gelişinceye kadar gecikebilir. Bu nedenle bazı serilerde, başvuru esnasında olguların yaklaşık % 50'sinde nörolojik bulgu vardır [28].

Radyolojik olarak genişleyici, litik, septalı ve yumuşak doku komponenti olan bir lezyon olarak gözlenir (Şekil-4). Tümör genişleyerek çevre yumuşak dokulara da invazyon gösterebilir. Olguların yarıdan fazlasında vertebra gövdesi tutulur, ancak az da olsa hem anterior hem posterior omurganın tutulduğu olgular vardır [17]. Tümör sıklıkla sakrumun proksimalini tutar ve eksantrik yerleşir. Bu görünümü ile daha distal ve ortaya yerleşen kordomadan radyolojik olarak ayrılabilir.

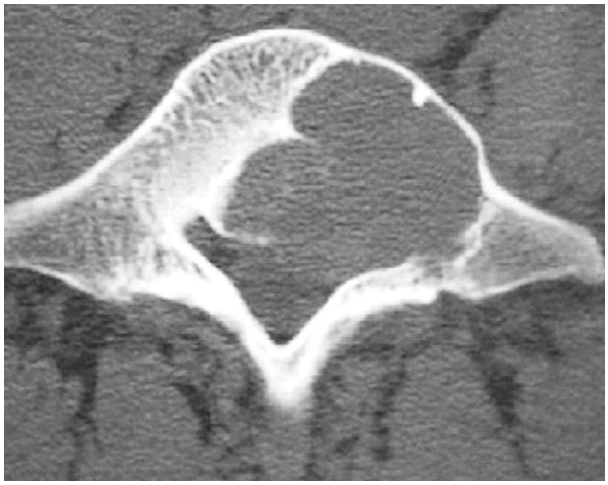

Şekil 4. Medüller kanala uzanan sakral dev hücreli tümör.

Dev hücreli tümörün cerrahi tedavisinde önerilen tedavi, tek parça (en-blok) halinde kitlenin geniş rezeksiyonudur. Radyoterapi tek parça halinde çıkartılamayan olgularda düşünülebilir. Embolizasyonda cerrahiye yardımcı, kanamayı azaltıcı bir yöntem olarak denenebilir. Ancak, bu her iki yöntemde tek başlarına DHT tedavisinde kullanılmaz. Cerrahi teknik olarak intralezyoner eksizyon tedavi de önerilmez. Leggon ve arkadaşları tarafından pelvik ve sakral DHT'ün tedavisi hakkındaki literatürdeki çalışmalar detaylı bir şekilde analiz edilmiştir [25]. Bu çalışmaya göre sadece radyoterapi ile tedavi edilen hastalarda rekürrens oranı % 49, intralezyoner eksizyon ile radyoterapi kombinasyonunda rekürrens oranı % 46 olarak saptanmıştır. Bu iki yöntemin rekürrens oranı karşılaştırıldığında ise istatistiksel olarak anlamlı fark bulunamamıştır. Bunun yanında geniş sınırlı eksizyonda rekürrens % 0'dır [25,30]. Radyoterapi uygulanan hastaların % 10'unda sarkomatöz değişiklikler gözlenir [30].

- Hemanjioma:

Tüm vücuttaki kemik hemanjiomalarının üçte ikisi, kranium ve vertebral kolondadır [32] . Olguların % 60'dan fazlasında, omurga korpusunda tutulum vardır ve daha sıklıkla torakal bölge etkilenir [24]. Sıklıkla tesadüf eseri saptanır ve olguların çoğu asemptomatiktir. Vertebral hemanjioma, postmortem incelemelerde % 10-12 oranında omurgada gözlenmiştir [16,24]. Olguların % 1'den azı semptomatik hale gelir ve bunlar sıklıkla üçüncü yada dördüncü dekatlardaki hastalardır. Ancak semptom veren olguların % 30-40'ında, nörolojik bulgular tabloya eşlik eder [1,7,17]. Neden semptomatik hale geldiği aydınlatılamamıştır, ancak özellikle gebelik döneminde tümörün agreve olduğu bilinmektedir. Özellikle son trimesterde tümör büyür. Yapılan incelemelerde, tümör dokusunda herhangi bir östrojen reseptörü bulunamamıştır ve gebelikle olan ilişkisi dökümante edilememiştir. Bu tür olgularda, bası bulguları varsa indüksiyonla erken doğum yoksa takip ve sonrasında doğum önerilen tedavilerdir, ancak ciddi durumlarda gebelikte lokal anestezi ile minimal invaziv girişimler gerekebilir [7]. Basısı fazla olan erken gebeliklerde, tıbbi abortus tedavi seçenekleri arasında düşünülmelidir. Gebeliğin sonlanmasından sonra tümör aktivitesini kaybetmektedir [7,20].

Omurga hemanjioması, konvansiyonel grafilerde vertikal trabeküllerin kalınlaşmasına bağlı olarak, kalın vertikal çizgiler şeklinde göze çarpar (Şekil-5.a ve b). Tomografide ise benekli görünüm (polka-dot) ya da fitilli kadife görünümü hemanjioma için tanı koydurucudur (Şekil-6). MR incelemede T1 de içerdiği yağ nedeni ile, T2'de kan nedeni ile yüksel sinyal yoğunluğu şeklinde gözlenir.

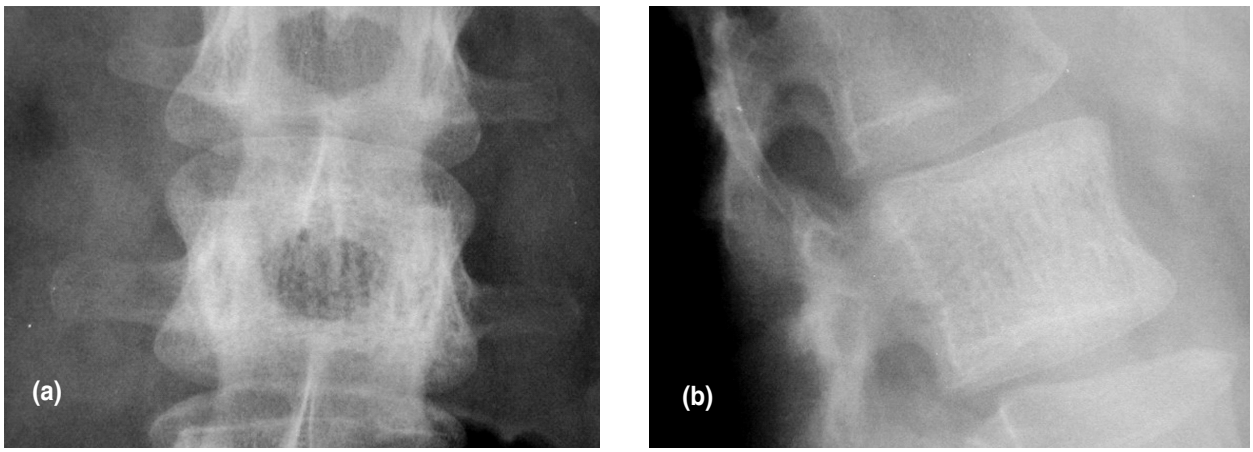

Şekil 5. a ve **b** konvansiyonel grafilerde hemanjiomanın görüntüsü. Her iki grafide de kalınlaşmış vertikal çizgiler gözlenmektedir.

Şekil 6. Hemanjiomalı bir omurun transvers bilgisayarlı tomografi kesiti. Puantiyeli (polka-dot) ya da fitilli kadife görüntüsü.

Semptomatik vertebral hemanjiomada radyoterapi, sadece ağrı şikayeti olan hastalara uygulanması önerilen bir tedavi yöntemidir [3]. 30–40 Gy 3–4 haftalık tedavi ile olguların yaklaşık üçte ikisinde ağrı şikâyeti kalmamaktadır. 30 Gy altında başarı oranı % 30'un altına düşer [17]. 45Gy üzerinde ise radyasyon miyelopatisi riski artar [7]. Arterial embolizasyon, özellikle akut gelişen ilerleyici nörolojik defisiti olan olguların tedavisinde iyi bir alternatif olarak gözükmekle birlikte [20] tipik olarak cerrahi öncesi kanamayı azaltması amacıyla kullanılır. Vertebroplasti uygulaması, hem tümörün embolizasyonunu hem de vertebral kolonun stabilitesini sağlama açısından ağrı şikâyeti olan olgular için uygun bir tedavidir. Nörolojik bulgusu olan hastalarda ise ilk akla gelmesi gereken tedavi yöntemi, cerrahi dekompresyon ve omurga stabilitesinin onarılmasıdır. Cerrahi tedaviye yukarıda bahsedilen yöntemlerin tümü eklenebilir.

KAYNAKLAR:

1. Acosta FL Jr, Dowd CF, Chin C, Tihan T, Ames CP, Weinstein PR. Current treatment strategies and outcomes in the management of symptomatic vertebral hemangiomas. *Neurosurgery* 2006; 58 (2): 287-295.
2. Assoun J, Railhac JJ, Bonnevialle P, Poey C, Salles de Gauzy J, Baunin C, Cahuzac JP, Clement JL, Coustets B, Railhac N. Osteoid osteoma: percutaneous resection with CT guidance. *Radiology* 1993; 188(2): 541-547.
3. Bartels RH, Grotenhuis JA, Van Der Spek JA. Symptomatic vertebral hemangiomas. *J Neurosurg Sci* 1991; 35(4): 187-192.
4. Boriani S, Capanna R, Donati D, Levine A, Picci P, Savini R. Osteoblastoma of the spine. *Clin Orthop Relat Res* 1992; 278: 37-45.
5. Boriani S, Weinstein JN, Biagini R. Primary bone tumors of the spine. Terminology and surgical staging. *Spine* 1997; 22(9): 1036-1044.
6. Capanna R, Albisinni U, Picci P, Calderoni P, Campanacci M, Springfield S.Aneurysmal bone cyst of the spine. *J Bone Joint Surg* 1985; 67-A (4): 527-531.
7. Chi JH, Manley GT, Chou D. Pregnancy-related vertebral hemangioma. Case report, review of the literature, and management algorithm. *Neurosurg Focus* 2005; 19(3): E7.
8. Cové JA, Taminiau AH, Obermann WR, Vanderschueren GM. Osteoid osteoma of the spine treated with percutaneous computed tomography-guided thermocoagulation. *Spine* 2000; 25(10): 1283-1286.
9. Crim JR, Mirra JM, Eckardt JJ, Seeger LL. Widespread inflammatory response to osteoblastoma: the flare phenomenon. *Radiology* 1990; 177 (3): 835-836.
10. de Kleuver M, van der Heul RO, Veraart BE. Aneurysmal bone cyst of the spine: 31 cases and the importance of the surgical approach. *J Pediatr Orthop* 1998; 7-B(4): 286-292.
11. Delamarter RB, Sachs BL, Thompson GH, et al. Primary neoplasms of the thoracic and lumbar spine. An analysis of 29 consecutive cases. *Clin Orthop Relat Res* 1990; 256: 87-100.
12. Denaro V, Denaro L, Papalia R, Marinozzi A, Di Martino A. Surgical management of cervical spine osteoblastomas. *Clin Orthop Relat Res* 2007; 455: 190-195.
13. Di Lorenzo N, Nardi P, Ciappetta P, Fortuna A. Benign tumors and tumorlike conditions of the spine. Radiological features, treatment, and results. *Surg Neurol* 1986; 25(5): 449-456.
14. Dhillon MS, Prasad P. Multicentric giant cell tumour of bone. *Acta Orthop Belg* 2007; 73(3): 289-299.
15. Enneking WF. *Muscoloskeletal Tumor Surgery.* Churchill Livingstone, New York 1983; pp: 69-122.
16. Fox MW, Onofrio BM. The natural history and management of symptomatic and asymptomatic vertebral hemangiomas. *J Neurosurg* 1993; 78(1): 36-45.

17. Gelb DE, Bridwell KH. Benign tumors of the spine. Chapter 105, In: Bridwell KH, DeWald RL (Eds.). *The Textbook of Spinal Surgery.* Vol.2, Lippincott-Raven Publishers, Philedelpia 1997; pp: 1957-1982.
18. Hay MC, Paterson D, Taylor TK.Aneurysmal bone cysts of the spine. *J Bone Joint Surg* 1978; 60-B(3): 406-411.
19. Hempfing A, Hoffend J, Bitsch RG, Bernd L. The indication for gamma probe-guided surgery of spinal osteoid osteomas. *Eur Spine J* 2007; 16(10): 1668-1672.
20. Kiroglu Y, Benek B, Yagci B, Cirak B, Tahta K.Spinal cord compression caused by vertebral hemangioma being symptomatic during pregnancy. *Surg Neurol* 2008 Feb 22. (Epub ahead of print)
21. Kirwan EO, Hutton PA, Pozo JL, Ransford AO.Osteoid osteoma and benign osteoblastoma of the spine. Clinical presentation and treatment. *J Bone Joint Surg* 1984; 66-B (1): 21-26.
22. Koci TM, Mehringer CM, Yamagata N, Chiang F. Aneurysmal bone cyst of the horacic spine: evolution after particulate embolization. *AJNR Am J Neuroradiol* 1995; 16 (4S): 857-860.
23. Kransdorf MJ, Sweet DE. Aneurysmal bone cyst: concept, controversy, clinical presentation, and imaging. *AJR Am J Roentgenol* 1995; 164 (3): 573-580.
24. Laredo JD, Reizine D, Bard M, Merland JJ. Vertebral hemangiomas: radiologic evaluation. *Radiology* 1986; 161(1): 183-189.
25. Leggon RE, Zlotecki R, Reith J, Scarborough MT.Giant cell tumor of the pelvis and sacrum: 17 cases and analysis of the literature. *Clin Orthop Relat Res* 2004; 423: 196-207.
26. Nemoto O, Moser RP Jr, Van Dam BE, Aoki J, Gilkey FW.Osteoblastoma of the spine. A review of 75 cases. *Spine* 1990; 15(12): 1272-1280.
27. Sama AA. Spinal Tumors. http://www.emedicine.com/orthoped/topic602.htm
28. Sanjay BK, Sim FH, Unni KK, McLeod RA, Klassen RA.Giant-cell tumours of the spine. *J Bone Joint Surg* 1993; 75-B (1): 148-154.
29. Shankman S, Greenspan A, Klein MJ, Lewis MM. Giant cell tumor ofthe ischium : a report of two cases and review of the literature. *Skeletal Radiol* 1988; 17: 46-51.
30. Shimada Y, Hongo M, Miyakoshi N, Kasukawa Y, Ando S, Itoi E, Abe E. Giant cell tumor of fifth lumbar vertebrae: two case reports and review of the literature. *Spine J* 2007; 7(4): 499-505.
31. Sung HW, Kuo DP, Shu WP, Chai YB, Liu CC, Li SM. *Surgical treatment of primary tumors of the sacrum, Clin Orthop Relat Res* 1987; 215: 91-98.
32. Unni KK. (Edit.). Dahlin's Bone Tumours, General Aspects and Data on 11087 Cases. *5th edition. Lippincot Raven, Philadelphia,* 1996; pp: 1-9, pp: 307-316, pp: 382-390

The Journal of Turkish Spinal Surgery
2009; 20 (2): 109-118

EBU'L KASIM EZ-ZEHRAVÎ VE ESERİ EL-TASRÎF'TE SPİNAL TRAVMA İLE İLGİLİ BÖLÜMLER

ALBUCASIS AND CHAPTERS RELATED SPINAL TRAUMA IN HIS TREATISE AL-TASRIF

Ahmet ACIDUMAN*, Uygur ER**

ÖZET:

Amaç: *10 ve 11. yy.ın en önemli tabip ve cerrahlarından biri olan Zehravi'nin eserinden omurga travmaları ile ilgili bölümü tanıtmak.*

Metod: *Bu çalışmada Zehravi'nin El-Tasrif isimli eseri orijinal Arapça aslı ve İngilizce çevirisi yapılarak basılmış kitaptan, omurga kırık ve çıkıkları üzerine yazdıkları Türkçeye çevrildi.*

Bulgular: *El-Tasrif cerrahi aletlerin resimlerinin bulunduğu ilk kitaptır ve her el yazması nüshasında değişik sayıda bulunan yaklaşık 175–200 alet tanımlanmış ve resimlendirilmiştir. Eserin genel, ortopedik ve nöroşirurjik cerrahinin çeşitli görünümleri üzerine olan bölümlerin dâhil edildiği, üç kitaba bölünen, cerrahi üzerine olan 30. ve son makalesi çok ünlü hale gelmiştir. Omurga kırık ve çıkıkları tedavisinde kendine özgü yöntemler ve cerrahi metotlar önermiştir.*

Sonuç: *Bu eser, gerek cerrahi içerikli olması ve gerekse resim içermesi açısından tıp tarihinde önemli bir yere sahiptir. Eser hem Avrupa'da hem de İslam coğrafyasında oldukça uzun soluklu bir etkiye sahip olmuş ve ana başvuru kaynaklarından biri olma niteliğini korumuştur.*

Anahtar Kelimeler: *El-Tasrif, Omurga kırıkları, Omurga çıkıkları, Omurga travması tarihçesi, Zehravi*

Kanıt Düzeyi: *Tarihsel Derleme, Düzey V*

SUMMARY:

Objective: *To introduce Albucasis, who was one of the most important surgeon of the 10th-11th century, and the chapters related spinal fractures and dislocations in his famous treatise.*

Method: *An original copy of the al-Tasrif of Albucasis was transcribed into Latin alphabet, and then its chapters related spinal fractures and dislocations translated into contemporary Turkish.*

Results: *Al-Tasrif is the first illustrated surgery book. Approximately 175-200 surgical tools were illustrated and introduced in its various issues. The 30th article which was on orthopedic, neuro and general surgery, was designed as 3 books. It became very famous. Albucasis proposed his own way of treatments on spinal fractures and dislocations.*

Conclusion: *This treatise takes an important place in the medical history with its illustrations and surgical content. The work had a long lasting influence both in Islamic world and Europe.*

Key Words: *Albucasis, Al-Tasrif, History of spinal trauma, Spinal fractures, Spinal dislocations*

Level of Evidence: *Historical Review Article, Level V*

(*) Ankara Üniversitesi Tıp Fakültesi, Deontoloji Anabilim Dalı, Ankara.
(**) Sağlık Bakanlığı, Dışkapı Yıldırım Bayezit Hastanesi, II. Nöroşirürji Kliniği, Ankara.

Yazışma Adresi: *Uygur Er, Söğütözü Cad. 4. Sok. 22/7 Çankaya 06510 Ankara*
Tel.: *0 (312) 284 11 51*
e-mail: *uygurer@gmail.com*

GİRİŞ:

Ebu'l Kasım Halef İbn Abbâs ez-Zehrâvî (ö. 1013) (Şekil-1), 10. ve 11. yüzyılın en ünlü tabiplerinden ve cerrahlarından birisi olup, adı Ebu'l Kasım, Latince'ye transkripsiyonu ve sonra da İngilizce'ye çevirisinde "Abulcasis" biçimini almıştır. "Albucasis" fonetik olarak daha az doğru bulunan diğer bir söyleyiş olmasına karşın sıklıkla kullanılmaktadır [6]. Alzaharavius Bulcasem, Azaravius, Azaraguius, Altarigius ve Alzaragius isimleri ile de tanınmaktadır [2,4]. Ez-Zehrâvî aile adına işaret eder, burada olduğu gibi sıklıkla İspanya yarımadasında doğduğu köyün adından alınmıştır. Zehrâvî, ez-Zehre'de, İspanya'da Kordoba yanında kraliyet şehrinde doğdu. Ez-Zehre şehri 936'da (Zehrâvî'nin doğduğu yıl?), İspanya'nın VIII. Emevi yöneticisi Halife III. Abdurrahman en-Nasır (912-961) tarafından kurulmuştur [2,6].



Şekil-1. Bir Suriye pulundan Zehravi'nin portresi.

Ez-Zehrâvî, Müslüman cerrahlar arasında en çok tanınmış olan ve eseri en çok bilinen tabiptir. Endülüs Emevi hükümdarlarından III. Abdurrahman en-Nasır (912-961)'ın ve daha sonra da II. El-Hakem (961-976)'in saray tabiplerinden birisi olmuştur. Kurtuba'da eğitim görmüş ve bu bilim merkezinin üstatlarından ders almıştır. Ez-Zehrâvî tıp ve özellikle cerrahi alanında önemli bir çığır açmış ve te'lif etmiş olduğu Kitâbü't tasrif limen'aceze ani't-te'lif adlı dünyaca ünlü eseri ile de büyük bir şöhrete kavuşmuştur [2,4,8]. Onun bilimsel tezlerinin bir toplaması olan başlığın kelimesi kelimesine tercümesi "Derleme ile baş edemeyenleri muktedir kılan kitap" dır. Daha anlamlı bir tercüme şöyle olabilirdi: "(Konular hakkında) yazamayan kişiler için (tıbbi sorunları) açıklayan kitap" ya da "Yeni başlayan öğrenciye (tıbbı) öğreten kitap" ima eder ki, bu kitap tıp sanatında, ve onun bütün branşlarında kendisiyle sınırlıdır ve öğrencinin diğer başka çalışmalara gitme ihtiyacı olmaz [6]. Ez-Zehrâvî kitabına bu adı vermesinin nedenini anlatırken "te'lifat yapmakta güçlük çekecek ve bazı meselelere uzak kalacak tabiplerin elleri altında bulunsun, onu okusun ve hatalarını bu kitaba bakıp düzeltsin ve istedikleri gibi tasarrufta bulunsunlar" diye belirtmektedir [4]. 1000 yıllarında tamamlanan et-Tasrif yaklaşık elli yıllık tıp eğitiminin ve deneyiminin sonucuydu. Ez-Zehrâvî kitabı için şunları söylemiştir: "Bildiğim her şeyi, yalnızca eskilerin kitaplarını dikkatle okumaya, onları anlama arzuma ve bu bilimi kendime mal etmeye borçluyum; sonra tüm yaşamımın gözlem ve deneyimini ekledim [8,13]. Nihayet, size gereksiz ayrıntılardan kurtarılmış, mümkün olduğu kadar açık ve net bir şekilde anlatılan bilgilerimi ve bütün tecrübelerimi içeren bu kitabı yazdım" [8].

KİTBÜ'T TASRİF LİMEN'ACEZE ANİ'T-TE'LİF:

Ez-Zehrâvî'nin hemen hemen bilinen tek eseri olarak kabul edilen, başka hiç bir te'lifi gerektirmeyecek kadar büyük bir eser olup, onun şöhrete kavuşmasına neden olan dev eserdir. Bu eser, ilk defa Ebu Abdullah el-Humeydî (ö. 1095) tarafından anılmıştır. İbn Hazm, onun bu eseri hakkındaki kanaatini belirtirken, ez-Zehrâvî'nin bu muazzam eserinden başka tıp ile ilgili bir şey yazılmasa bile, gerçekten gereksinimi tek başına karşılayabilecek dev bir eser olduğu yönündedir [4].

Her ne kadar bu eser, temelde tipik bir genel tıp bilgileri veren eserse de, bazı yönlerden ayrıcalıklıdır. Her şeyden önce, eserde verilen cerrahi ile ilgili açıklamalar bu eseri, İslâm Dünyası'ndaki nadir tıp eserleri arasına sokmuştur. Çünkü, eserin cerrahi ile ilgili kısmında, yazar verdiği açıklamaların yanı sıra, söz konusu ameliyatlarda kullandığı aletlerin resimlerini de vermektedir [2,7]. Et-Tasrif cerrahi aletlerin resimlerinin bulunduğu ilk kitaptır ve her el yazması nüshasında değişik sayıda bulunan yaklaşık 175-200 alet tanımlanmış ve resimlendirilmiştir [8,13].

Ortaçağ tıbbında, ameliyatlardan sonra hastanın bakımı ile bilgiler gerekli düzeyde olmadığından ölüm oranlarının fazlalığı nedeniyle, ameliyat ile tedavilere çok fazla başvurulmadığından cerrahiye ait eser yazmak da pek yaygın değildir [4]. Ancak resimli tıp eseri, özellikle de cerrahi ile ilgili resimli eserler daha da azdır. Dolayısıyla, bu eser, gerek cerrahi içerikli olması ve gerekse resim içermesi açısından tıp tarihinde önemli bir yere sahiptir [7,8].

Zehrâvî'nin eseri, otuz ayrı makaleden meydana gelmiştir. Ayrıca, eser yedi ayrı bölümden (cüz') oluşmaktadır. Birinci bölüm, kitabın ilk iki makalesini kapsamaktadır. İkinci bölümde 3-9. makaleler; üçüncü bölümde 10-18. makaleler; dördüncü bölümde 19-25. makaleler; beşinci bölümde 26-27. makaleler; altıncı bölümde 28-29. makaleler ve yedinci bölümde 30. makale yer almış bulunmaktadır [4]. Et-Tasrif'in genel, ortopedik ve nöroşirurjik cerrahinin çeşitli görünümleri üzerine olan bölümlerin dâhil edildiği, üç kitaba bölünen, cerrahi üzerine olan bu 30. ve son makalesi, çok ünlü hale gelmiştir [6,8,13]. Bu kısımda, ilk ele alınan konu "dağlama"dır. Elli altı ayrı başlık altında anlatılır [8]. Bilindiği gibi "dağlama", o dönemde çok yaygın olarak kullanılan bir tedavi yöntemi olup, ez-Zehrâvî tarafından sadece yara ve benzeri durumlarda değil, baş ağrısı veya buna benzer daha çok medikal olarak tedavi edilen durumlarda da uygulanmıştır [7]. İkinci bölümde, oftalmolojik, stomatolojik ameliyatlar, boyun cerrahisi, travmatoloji, abdominal cerrahi, çocuk cerrahisi, doğum, fıtık ve bu bölgenin hastalıklarının tedavisi, ürolojik cerrahi ile ilgili yapılacak operasyonlarla ilgili bilgiler verip [8], her türlü kan aldırma, hacamat ve vücutta meydana gelmiş olan bazı urların nasıl çıkarılacağına ilişkin bilgileri aktararak, bu konuda doksan yedi ayrı başlık altında resimlerle birlikte açıklamalarda bulunur. Et-Tasrif'in batıyı en çok ilgilendiren üçüncü bölüm ise kırık ve çıkıkların tedavilerinin verildiği bölüm olup, otuz beş ayrı başlık halinde yine resimlerle donatılmış bilgiler verir [4,8,13].

Cerrahi üzerine olan bu tezi, yani cerrahi çevrelerce en iyi bilinen 30. makalesi, Latince, Türkçe, İbranice ve Fransızca'ya orijinal Arapça metinden tercüme edilmiştir [6]. Bu tez, Cremona'lı Gerard (1114-1187) tarafından, Latince'ye Liber Al-Saharavi de Chirurgia adıyla tercüme edilmiştir. Bundan on yıl sonra da, Marsilya'da, Chem Tobb tarafından, İbranice'ye

çevrilmiştir [2,8]. 1861 yılında L. Leclerc tarafından, La Chirurgie De Albucasis adıyla Fransızca'ya çevrilerek 1881'de Paris'te ve 1896 yılında Leiden'de yayınlanmıştır [4]. Ayrıca et-Tasrif'in bir İngilizce çevirisi ile birlikte Arapça tıpkı basımı, M. S. Spink ve G. L. Lewis tarafından Albucasis on Surgery and Instruments adıyla Londra'da 1973 yılında yapılmıştır [4-6].

On ikinci yüzyıldan XVI. yüzyıla kadar, hemen bütün Avrupa'lı cerrahi metin yazarları, ez-Zehrâvî'nin cerrahi eserine başvurmuşlar ve onu kopya etmişler, ya da ondan ciddi anlamda esinlenmişlerdir. Bunlar arasında, Salerno'lu Roger (ö. 1180), Guglielmo Salicete (1210-1277), Lanfranchi (ö. 1306), Henri de Mondeville (1260-1320), Bologna'lı Mondinus (1275-1326), Calabria'lı Bruno (1352), Guy de Chauliac (1300-1368), Taranta'lı Valescus (1382-1417), Floransa'lı Nicholas (ö. 1411), Padua'lı Leonardo da Bertapagatie (ö. 1460) vardır [8,13].

Osmanlı hekimi Şerefeddin Sabuncuoğlu'nun 1465 yılında yazdığı eseri, Cerrâhiyyetü'l-Hâniyye Zehrâvî'nin et-Tasrîf'inin Türkçe-Osmanlıca çevirisidir [3,14]. Her iki eserin de ilk bölümü olan dağlama kısımlarının incelenmesi birkaç küçük değişiklik dışında, ele alınan konular, içerik, anlatım biçimi, kullanılan teknikler, aletler, dağlama noktaları bakımından birbirinin eşi olduğunu göstermekle birlikte, et-Tasrîf'in dağlama kısmı 56 bölümken, Cerrâhiyyetü'l-Hâniyye'nin dağlama kısmında 57 bölüm olduğu görülmüştür. Bu da Sabuncuoğlu'nun esere katkı yaptığını da gösteren bulgulardan birisidir [16]. Spinal kırıklar ve çıkıklar konusunda ise her iki eser arasında belirgin bir fark saptanamamıştır [1].

Yazının bundan sonraki bölümünde Zehrâvî'nin omurga kırıkları ve çıkıkları üzerine yazdıklarının çevirisi sunulacaktır:

Sırt ve Bel Omurlarının Yerine Oturtulması Üzerine:

Boyun kemiklerinde bir kırık olduğunda, ki bu seyrektir, hastalar çoğunlukla ezikten ıstırap çekerler -gövde omurlarda olduğu gibi-. Bu, bir kişiye olduğunda ve onun iyileşip iyileşmeyeceğini bilmek isterseniz, bakın, eğer elleri gevşek ve uyuşuk ve hareketsiz ve onları hareket ettirecek, uzatacak ya da kapatacak gücü yoksa; onları çimdirdiğinizde ya da iğne batırdığınızda, bunu fark etmezse ya da herhangi bir acı duymazsa, genel bir kural olarak bilebilirsiniz ki, bu iyileşmeyecektir, kötü olacaktır. Fakat her ikisini de hareket ettirir, çimdirme ya da iğnenin batmasını hissederse, omuriliğin hala sağlam olduğunu ve tedavi altında hastanın iyileşeceğini bilebilirsiniz.

Bu tabiatta bir şey sırt omurlarına olursa, hastanın iyileşip iyileşmeyeceğini bilmek isterseniz, onun ayaklarına dikkat edin. Onları gevşek ve eller vakasında tanımladığımız durumda görürseniz, sırt üstü yattığında istemsiz olarak gaz ve gaita kaçırırsa ve yüz üstü yatarken istemsiz olarak su (idrar) kaçırırsa ve sırt üstü yatarken istese de idrar yapamazsa, bilin ki bu vaka ümitsizdir, bu yüzden tedavisine müdahale etmeyin. Eğer bunlardan hiç biri olmamışsa, vaka daha kolaydır.

Bu sonuncu çeşit vakaları tedavi etmenin yolu, gül yağını yalnız, ya da kızartılmış yumurta sarısı ile incinmiş omur üzerine uygulayarak şişliği azaltmaya çalışmaktır (Albucasis On Surgery and Instruments, s.: 734) [5]; günde üç defa şişlik kaybolana kadar uygulayın. Sonra kuvvetlendirici ve emici yakılardan birisini oraya uygulayın ve tespit edin; hastaya hareketsiz ve sakin olmasını ve iyileşene kadar sadece ağrısının olmadığı durumda uyumasını emredin. Eğer incinmeye, kemiğin bir parçasının ayrılması ya da parçalanması eşlik ediyorsa, üzerine kesi yapmalı ve kemiği almalısınız;

sonra da açtığınız yerin kenarlarını bir araya getirin, eğer genişse yara kenarlarını dikiş ile birleştirin.

Eğer kuyruk sokumu kemiğinin son kemiği kırıksa, sol elinizin baş parmağını hastanın anüsünün içine yerleştirin ve diğer elinizle mümkün olan her hangi bir yolla, kemiği düzeltin; sonra üzerine bir yakı ve gerekirse bir ince tahta uygulayın ve bağlayın. Eğer kırıkta bir parça olduğunu anlarsanız, üzerine bir kesi yapın, parçayı alın ve önce söylendiği gibi yarayı iyileşene kadar pansuman edin (Albucasis On Surgery and Instruments, s.: 736) [(5)].

Omur Çıkığının Tedavisi Üzerine:

Sırt ya da boyun omurlarından her hangi birisi, tamamen çıkarsa (disloke olursa) ya da omurlardan bir kaçı yer değiştirirse, bu vakanın tedavisi yoktur ve ölüm hastaya hızla gelir. Bunun bulgusu; incinmiş adam bir hareketi istemsiz olarak geçirir, kendini zapt edemez; sıklıkla ekstremitelerden bazıları zayıflar (eğilip, bükülür), hem iki bacak, hem de iki kol ya da onlardan birisi.

Sıklıkla olduğu gibi, eğer, yalnız bir vertebra yer değiştirirse, bu yer değiştirme dört yönden her hangi birisine doğru olur. Geriye doğru bir yer değiştirme olduğunda buna "belkemiği kayması - belkemiği eğriliği" adı verilir. Tedavisine gelince; muayene edin; eğrilik çocukluktan itibaren geliyorsa tedavi ya da iyileşme hiçbir şekilde yoktur. Düşme ya da darbe ya da bunun gibi (bir nedenle) olan çeşide gelince, eskiler, büyük bir bölümünün kullanılışının olmadığı pek çok tedavi vererek, onun üzerine uzun söylevler vermeye iptila gösterdiler. Fakat ben, pek çoğunun yerine hizmet edecek kadar, küçük bir özet yaptım ki, bu benim duyumlarımın yorumlarını ve açıklamalarını içine almaktadır. Ayrıca, onların açıklamalarından ve beyanlarından başka şekilde alet de resmettim.

Sonra söylerim ki, öne doğru olan eğrilikte onun için teknik ya da tedavi yoktur. Yana olan eğriliklerde de bu böyledir. Tedavi edilebilecek tek eğrilik yalnızca sırt omurgasının eğriliğidir, bu vesileyle şimdi tanımlayacağım. Hasta duvar yanında düz bir sıra üzerine yüzükoyun uzandırılmalıdır ve yumuşak bir şilte göğsü incinmesin diye hastanın altına yayılmalıdır. Sonra düz bir direği (seren direği) başın olduğu tarafta, sıranın sonunda bir delik hazırlayın ve koyun, ve diğer bir direği , sıranın diğer ucunda ayakların olduğu yere koyun (Albucasis On Surgery and Instruments, s.: 812) [(5).] Bir yardımcı deliğe sıkıca sabitlenmemiş bu direği tutsun, diğer bir yardımcı da diğerini tutsun. Sonra hastanın göğsünün çevresinden ve koltuk altlarından yumuşak kuvvetli bir sargı sarın, sargının bir ucunu başın olduğu taraftaki direğe uzatın ve onu direğe bağlayın. Diğer sargıları; kalçaların üzerinden, dizlerinden ve her iki Aşil tendonlarından bağlayın; sargıları bir araya getirin ve ayak tarafındaki direğe bağlayın. Sonra her yardımcı bağlı direkleri kendine doğru uzatır, her iki direk de yerleştirildikleri yerleri değiştirmeyeceklerdir fakat, dediğimiz gibi, sabit olmayacaklardır. Aynı zamanda, hekim her iki avucuyla omurganın üzerine, omurga geri gidene kadar kuvvetle bastıracaktır; ya da üzerine bir tahta yerleştirip, tahtanın üzerine ayakları ile omurga geri gidene kadar basınç uygulayacaktır.

Eğer bu tedavi ile düzelmezse, yaklaşık üç gez uzunluğunda bir tahta alın, hastanın yanında, duvarda açılan, tahtanın ucunu içine koyacağınız deliğe, tahtayı yerleştirin; sonra tahtanın orta noktasını kamburun üzerine yerleştirin ve hekim, ayaklarını diğer uca yerleştirmeli ve yerini bulana kadar omurga üzerine kuvvetlice bastırmalı. Bu sıra, hasta ve vincin şeklidir (Şekil-2).

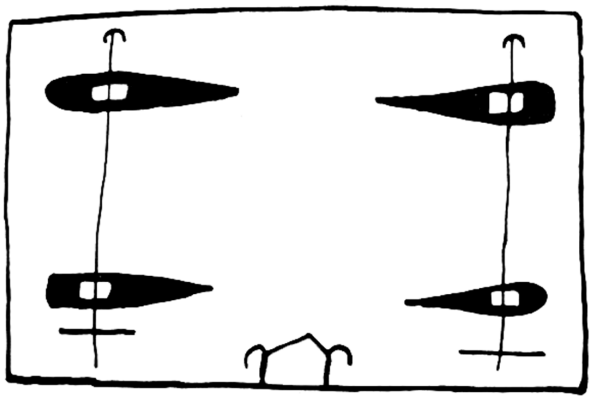

Şekil-2. Zehravi'nin tarif ettiği sırt omurgası eğriliklerini düzeltmek için düzenek (Huntington nüshasından).

Omurga eski haline konduktan ve yeri düzeltildikten sonra, yumurta akıyla emici bir yakının uygulanması gerekli olacaktır, sonra tamponlanıp, daha sonra yakının üzerine üç parmak genişliğinde ve eğriliğin olduğu tarafı ve diğer tarafta da birkaç sağlam omuru içerecek uzunlukta ince, düz bir tahta uygulayın. Gerektiği kadar sargı yapılsın ve iyileşene kadar hasta hafif bir diyet alsın. İyileştikten sonra o bölgede hala biraz çıkıntı kalırsa (Albucasis On Surgery and Instruments, s.: 816) [(5)], tarif ettiğim düz ince tahtayla birlikte, ki bu vakada kurşun levha kullanılabilir, parçaları yumuşatıp, gevşetecek ilaçlar kullanmak gerekli olacaktır.

Elle döndürülen vinç vasıtasıyla opere etmek isterseniz; o halde; her biri bir gez uzunluğunda iki tahta direği bir çifti sıranın bir başında, diğer çifti alt ucunda olmak üzere hastanın başı ve ayaklarında yere sabitleyin; direkler arası bir çiftin, uzaklık bir karış olacak şekilde, her bir direkte şaftın hareket edeceği bir delik olmalıdır ve her direk, hiç kımıldamayacak şekilde yere çok iyi sabitlenmelidir. Sonra yuvarlak bir tahta parçasını ki, bu ipin sarıldığı şafttır, iki tahta direğin her iki açıklığına yerleştirin. Her şaftın bir ucunda (Albucasis On Surgery and Instruments, s.: 814) [(5)] içinde bir karış uzunluğunda bir tahtanın sıkıca sabitlendiği bir delik vardır. Diğer iki direkte olduğu gibi! Sonra hastanın başının olduğu taraftaki şafta, hastanın göğsüne sarılan sargıyı bağlayın, sonra da bacaklarının etrafını tespit etmiş sargıyı, ayaklarının tarafındaki şafta bağlayın. Sonra her şaftın yanında duracak bir yardımcı alın, ki bu yardımcılar, hekim tarif edeceğimiz şekilde eğriliği düzeltirken, şaft çevrildiğinde, tutacak kısmı elleri ile döndüreceklerdir.

Bazen sırt omurlarının sonunda bir çıkıntı olur, ki bazıları burada bir kayma olduğu fikrini edinebilirler; oysa ki bu çıkıntılı hale gelmiş fazla bir kemik olacaktır, bu tedavi ile buna müdahale etmeyin, ölümle sonuçlanabilir (Şekil 3) (Albucasis On Surgery and Instruments, s.: 818) [(5)].

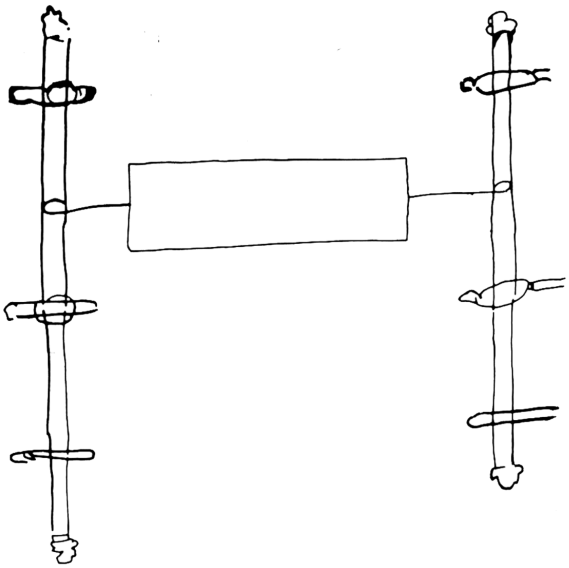

Şekil-3. Omurga eğriliklerinin düzeltilmesi için önerdiği düzenek (Marsh nüshasından).

TARTIŞMA:

Omurga travmaları ve omurilik yaralanmaları ortopedi ve nöroşirürji pratiği içerisinde çok sık karşılaşılan ve prognozlarının oldukça olumsuz olması nedeniyle tedavilerinde yüz güldürücü sonuçlar alınamayan önemli sorunlardandır.

Omurga travmaları ve omurilik yaralanmaları ile ilgili ilk yazılı kayıtlara Edwin Smith Cerrahi Papirüsü (İ.Ö.1700)'nde rastlanır. Edwin Smith Papirüsü'ndeki 48 vakanın altısında omurga travmalarına değinilir [15]. Mısırlılar, açık bir şekilde omurganın bir çıkıklı kırığının, basit bir kırığından daha kötü bir prognozu olduğunu biliyorlardı. Omurga kırıkları, genelde prognozları kasvetli göründüğü için tedavi edilmemişlerdir [12].

Sorunun en ünlü hekimi, bilimsel tıbbın kurucusu olarak kabul edilen Hipokrat (İ.Ö.460-370)'tır. Hipokrat, Mochlicon, On nature of bones, On places in man ve özellikle On joints adlı kitaplarında insan omurgası ile ilgili bilgi ve deneyimlerini aktarmıştır. Hipokrat, omurganın anatomisi konusundaki bilginin hekimler için mutlak gerekli olduğunu belirtmiştir [10]. On Joints adlı tezinde, ki tüm Hipokratik Koleksiyonun en önemli cerrahi metinlerinden birisidir, Koan'lı hekim, omurga hastalıklarının etiyolojilerini, klinik görünümlerini ve tedavilerini sunmaktadır. Hipokrat omurga hastalıklarını beş grupta sınıflamaktadır: (1) Kifoz (kyphosis) (bir hastalık ya da omurga yaralanması sonucu olarak gelişen), (2) Skolyoz (scoliosis), (3) Sarsıntı (concussion - "sisis"), (4) Omurga Çıkıkları, (5) Omurganın Çıkıntılarının Kırıkları (spinöz proceslerin kırıkları) [10]. Hipokrat, gövdeye traksiyon yaparak ve kifozun olduğu alana, lokal basınç uygulayarak, kifotik deformitelerin düzeleceğini bildirmiştir [12].

Galen (129-200)'in spinal yaralanmaların mekanizması üzerine olan fikirleri ve tedavi yaklaşımı, Hipokrat'ınkilerle büyük ölçüde uygunluk gösterir. Galen'in spinal kord yaralanmaları hakkındaki gözlemleri tezlerinden başlıca üç tanesinde bahsedilmiştir: On Anatomical Procedures-Anatomik Prosedürler Üzerine, On the Causes of Symptoms-Semptomların Nedenleri Üzerine (De symptomatum causis) ve On Affected Areas-Etkilenmiş Alanlar Üzerine [11].

Yedinci yy.da Paulus Aeginata (625-690), yaralanmış omurga sütununun somut cerrahi onarımını teklif eden ilk kişi olmuştur. Paralizi ile birlikte olan kırıkların, iritasyona neden olan kemik parçaların uzaklaştırılarak ele alınmasını tavsiye etmiştir [9].

Onuncu yy.da da ez-Zehrâvî spinal yaralanmalar ve kırıkların oldukça geniş bir tartışmasını yapmış, kırılmış ve kaymış vertebraların düzeltilmesi için kullanılacak aletlerin resimlerini de eseri et-Tasrif'te sunmuştur [5]. Zehrâvî eserinde, boyun (servikal) ve sırt (torakal) omurlarında olan kırıkların, çoğunlukla ezilme şeklinde olduğunu belirtmektedir. Zehrâvî'nin hastaya yaklaşımında, hastanın iyileşip iyileşemeyeceği sorusu ve bunun var olan belirtilere göre değerlendirilmesi gerektiği egemen olmaktadır. Zehrâvî, bu nedenle, bu bölümlerde, ayrıntılı nörolojik değerlendirmeler ortaya koymuştur.

Zehrâvî, servikal travmalı hastada, hastanın ellerinin gevşek (flask), duygusuz (parestetik), hareketsiz (paralitik) olması, istemli olarak ellerini hareket ettirememesi, ağrılı uyaranı fark edememesi durumunda, prognozun kötü olduğunu belirtmiş ve hastanın iyileşmeyeceğini ileri sürmüştür. Hastanın ellerinde hareketin olması, ağrılı uyaranı hissetmesinin ise omuriliğin hala sağlam olduğunun göstergesi olduğunu ve hastanın iyileşebileceğini yüzyıllar öncesinde ortaya koymuştur.

Zehrâvî, sırt (torakal) omurlarının benzer travmalarında ise ayakların değerlendirilmesini önermiş, eğer ayaklar gevşek, duygusuz ve hareketsizse, istemli olarak hareket ettirilemiyor ve ağrılı uyaranı cevap vermiyorsa, bunlara ek olarak sırt üstü yatarken istemsiz olarak gaz ve gaita, yüz üstü yatarken idrar kaçırıyor (inkontinans) ve sırt üstü yatarken idrar

yapamıyorsa (retansiyon) hastanın ümitsiz olduğunu ileri sürmüş ve hastanın tedavisi ile uğraşılmaması gerektiğini ifade etmiştir.

Zehrâvî' nin eserinde, omurga travmalarında, tedavinin planlanması için nörolojik muayenenin yapılmasının önemini, hiçbir kuşkuya yer bırakmayacak şekilde eserde ortaya konmuştur. Tedavi olabilir olduğu düşünülen vakalarda önerilen tedavi, travmanın olduğu omur üzerine şişliği azaltıcı ilaçların uygulanması ve bundan sonra kuvvetlendirici ve emici yakıların uygulanarak tespiti ve hastanın immobilize edilmesidir. Eğer, omurun incinmesine kemiğin ayrılması ya da parçalanması eşlik ediyorsa, bu yerin cildine kesi yapılarak, kırık kemiğin alınması şeklinde, bir cerrahi girişim önerilmektedir. Omurun arka elemanlarını, spinoz proçes ve laminalar oluşturur. Burada ayrılmış spinoz proçesin alınması ve bir laminektomi işleminin de önerildiği düşünülmektedir. Cerrahi girişimden sonra, yara kenarlarının bir araya getirilmesi ve eğer yara genişse sütüre edilmesi önerilmektedir.

Koksiks kırıklarında kırığın elle redüksiyonu, üzerine yakı konarak bir tahta ile tespit edilerek immobilizasyonu önerilmektedir. Kopmuş bir kemik parçası varsa bunun bir kesi yapılarak çıkarılması cerrahi prosedür olarak ileri sürülmüştür.

Bu bölümde servikal travmalarda ortaya çıkan bulguların yalnızca üst ekstremitelerde göründüğü şeklindeki değerlendirme doğru olmakla birlikte eksik bir değerlendirme olarak görünmektedir, çünkü alt ekstremitelerin de servikal travmalarda etkilenmesi büyük olasılıktır.

Omurga çıkıkları konusunda ise Zehrâvî, hastanın kendisini zapt edememesini, alt ve üst ekstremitelerin her ikisinin, ya da birinin zayıflamasını omurga dislokasyonlarındaki semptomatoloji olarak sunmaktadır. Boyun ya da sırt omurlarının her hangi birisinin tamamen yerinden çıkabileceğini ya da omurlardan bir kaçının yer değiştirebileceğini söylemiş ve bu durumun ölüm sebebi olduğunu bildirmiştir. Eğer bir vertebra yer değiştirirse bu dört yönden birisine doğru olabileceğini de ifade etmiştir.

Zehrâvî'ye göre tedavi edilebilir tek eğrilik sırt omurgası eğriliğidir. Bu eğriliğin düzeltilebilmesi için bir tedavi yöntemi önermiştir. Önerdiği tedavi yöntemleri manüplatif yöntemlerdir. Zehrâvî'nin yöntemleri ve bu yöntemlerin kullanıldığı araçlar, Hipokrat'ın önerdiği yöntemlere ve "Scammon" denilen cihazına benzemekle birlikte özgündür. Zehrâvî, omur yerine konduktan sonra üzerine yakılar konup, onun üzerine yumuşak tampon konup, eni üç parmak genişliğinde, boyu çıkmış omuru ve sağlam omurların bir kısmını da içerecek şekilde bir tahta ile kırık omurun tespit edilmesini de önermiştir.

SONUÇ VE ÇIKARIM:

Zehrâvî'nin omurga kırık ve çıkıkları konusunda yazdıklarının, omurilik yaralanmaları sonucu ortaya çıkan semptom ve bulguların Hipokrat ve Galen'in söylediklerileyle paralel olduklarını, çıkıkların tedavisinde uygulanan yerleştirme yöntemlerinin ise Hipokrat'ın yöntemiyle aynı olduğunu, spinöz çıkıntı kırıklarında ise Paulus Aeginata'nın önerdiği kemiğin çıkarılıp alınması yöntemini tercih ettiği belirlenmiştir. Eser hem Avrupa'da, hem de İslam coğrafyasında oldukça uzun süren bir etkiye sahip olmuş ve ana başvuru kaynaklarından biri olma niteliğini korumuştur.

KAYNAKLAR:

1. Acıduman A. İbn-i Sina, Ebu'l-Kasım Ez-Zehravi, Şerefeddin Sabuncuoğlu ve Tokatlı Mustafa Efendi'nin eserleri ışığında 11. ve 18. yüzyıllar arasında nöroşirürji (Doktora tezi). *Ankara Üniversitesi, Sağlık Bilimleri Enstitüsü, Ankara* 2005, s: 207-210.
2. Adıvar AA. Ebülkasım Zehrâvî. *İslâm Ansiklopedisi.* Cilt 4, Milli Eğitim Basımevi, İstanbul 1945, s: 87-90.
3. Adıvar AA. *Osmanlı Türklerinde İlim.* 6. Basım. Remzi Kitabevi, İstanbul 2000, s: 51.
4. Ağırakça A. **İslâm Tıp Tarihi** (Başlangıçtan VII./XIII. yüzyıla kadar). Çağdaş Basın Yayın Ltd. Şti., İstanbul 2004, s: 307-320.
5. Albucasis. *On Surgery and Instruments* (A definive edition of the Arabic text with English translation and commentary by Spink MS and Lewis GL.). The Wellcome Institute of the History of Medicine, London 1973, pp: 734-737, 812-819.
6. Al-Rodhan NRF, Fox JL. Al-Zahrawi and Arabian neurosurgery, 936-1013 AD. *Surg Neurol* 1986; 26: 92-95.
7. Kâhya E., Erdemir AD. *Bilimin Işığında Osmanlı'dan Cumhuriyete Tıp ve Sağlık Kurumları.* Türkiye Diyanet Vakfı Yayınları, Ankara 2000, s: 45-46.
8. Kayabalı İ. Ortaçağ'ın Ünlü İslâm Cerrahı Ebul-Kasım ve dünyanın ilk resimli cerrahi kitabı olan El-Tasrif üzerine. *Ankara Tıp Mecmuası* 1987; 40: 245-254.
9. Knoeller SM, Seifried C. Historical perspective: history of spinal surgery. *Spine* 2000; 25 (21): 2838-2843.
10. Marketos SG, Skiadas P. Hippocrates. The father of spine surgery. *Spine* 1999; 24 (13): 1381-1387.
11. Marketos SG, Skiadas PK. Galen: a pioneer of spine research. *Spine* 1999; 24 (22): 2358-2362.
12. Sanan A, Rengachary SS. The history of spinal biomechanics. *Neurosurgery* 1996; 39: 657-669.
13. Sheikh I. (info@fstc.co.uk) Arab Surgeon Albucasis (Al-Zahrawi). Erişim: (http://www.muslimheritage.com/day_life/default.cfm?ArticleID=223&Oldpage=1). Erişim Tarihi: 20.12.2002
14. Ünver AS. *Kitab-ül Cerrahiye-i İlhaniye.* İstanbul Tıp Tarihi Enstitüsü, İstanbul 1939.
15. Wilkins RH. Neurosurgical classic XVII. *J Neurosurg* 1964; 21: 240-244.
16. Yurtgezer T. Ebu'l-Kâsım Zehrâvî ve Sabuncuoğlu'nda bir cerrahi teknik olarak "dağlama". *Bilim Tarihi Dergisi* (Yay. O Bahadır) 1992; (14): 11-17.